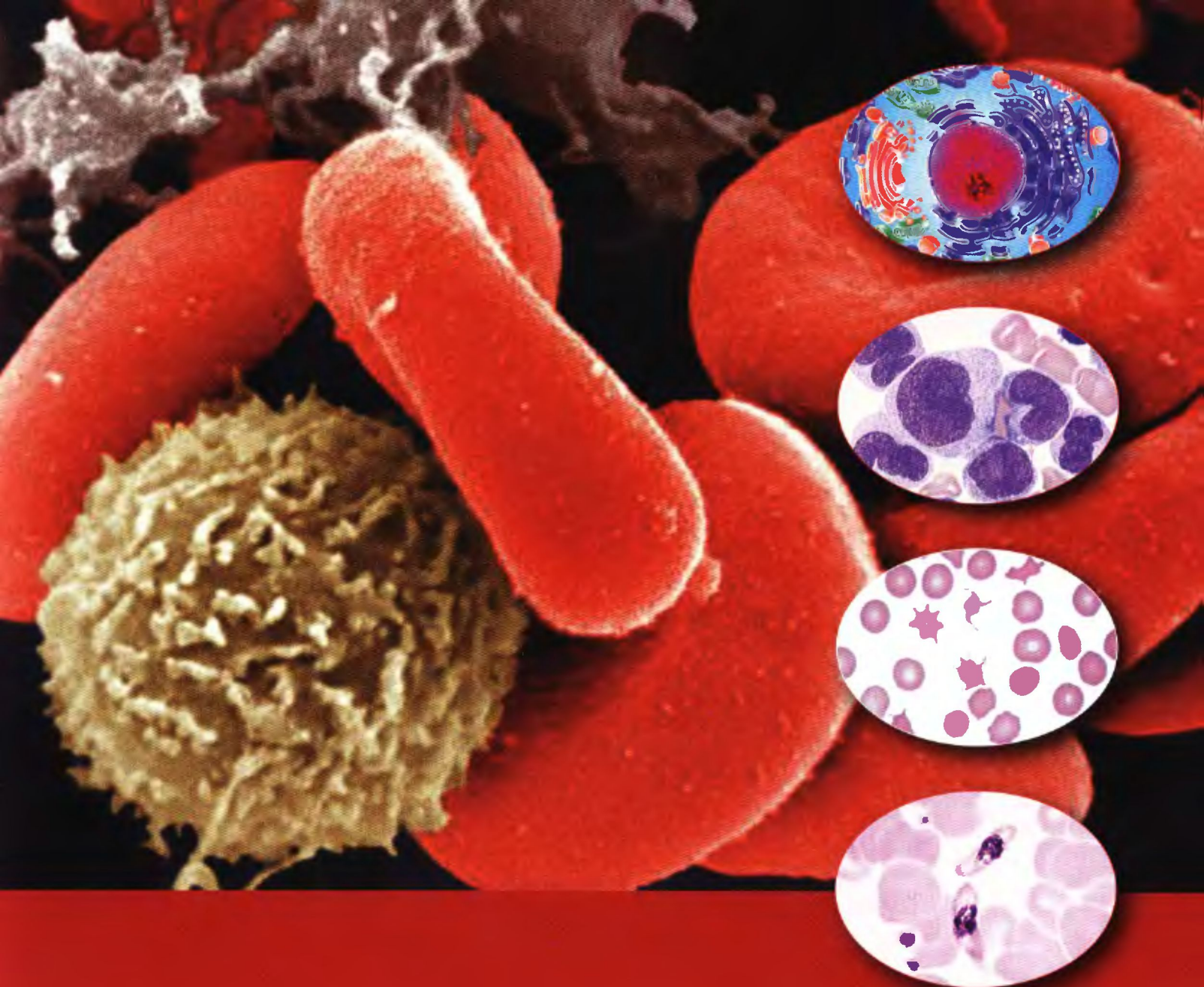

С.А. Луговская, М.Е. Почтарь

Гематологический атлас

СТРОЕНИЕ КЛЕТКИ. ГЕМОПОЭЗ

Основные структурные компоненты клетки

Клетка является структурной и функциональной единицей живых организмов. Многие клетки человеческого организма имеют общее строение: они состоят из ядра и цитоплазмы, отделенных друг от друга и от окружающей среды мембранами. Цитоплазма содержит ряд органелл, различного рода включения, цитоскелет (промежуточные филаменты, микротрубочки, микрофиламенты). Клетка ограничена снаружи плазматической мембраной – плазмолеммой. Основные компоненты мембраны – белки и липиды, в небольшом количестве имеются углеводы и полисахариды. Мембрана представляет собой мозаичную структуру, основой которой является фосфолипидный бислой. Белки мембраны интегрированы в фосфолипиды с внутренней или внешней поверхности, образуя непрерывную структуру мембраны. В целом мембрана находится в жидком состоянии, т.е. белки и липиды свободно в ней перемещаются. Основной характеристикой биологических мембран является их полупроницаемость – избирательный перенос молекул различных веществ внутрь клетки и выведение их из нее. Проникновение низкомолекулярных веществ в клетку может осуществляться простой диффузией через липидный слой, высокомолекулярных – путем эндоцитоза. Этот перенос осуществляется путем вворачивания плазмолеммы внутрь клетки и отшнуровки от нее мелких секреторных пузырьков. Обратный путь выведения веществ из клетки называется экзоцитоз. На наружной поверхности плазмолеммы имеются специализированные структуры – рецепторы (гликопротеиды), которые служат для взаимодействия с клетками и их медиаторами. В целом гликопротеиды образуют сплошной рыхлый слой – гликокаликс, состав которого специфичен для каждого типа клеток, что играет важную роль в процессах распознавания и межклеточного взаимодействия (рис. 1).

Ядро – наиболее важная структура клетки, в нем сосредоточена основная масса ДНК, являющаяся носителем генетической информации. Большинство клеток имеет одно ядро, однако встречаются дву- и многоядерные клетки (плазматические, остеокласты, мегакариоциты и др.) (рис. 14–16). Ядро ограничено мембраной (кариолеммой), состоящей из двух липопротеидных слоев. Наружная мембрана связана с рибосомами, а к внутренней тесно прилежит хроматин кариоплазмы. Наружная и внутренняя мембраны сливаются в области ядерных пор, через которые осуществляется транспорт белков и РНК. Поры ядерной мембраны заполнены белковым конгломератом, который изолирует кариоплазму от

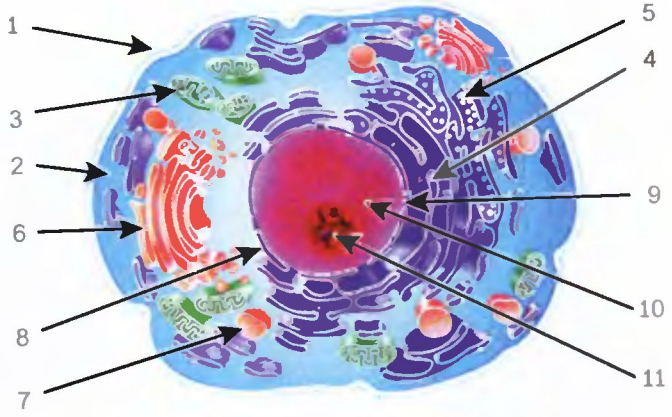

Рис. 1. Схема строения клетки: 1 – плазмолемма, 2 – цитозоль, 3 – митохондрии, 4 – гладкая эндоплазматическая сеть, 5 – шероховатая эндоплазматическая сеть, 6 – аппарат Гольджи, 7 – лизосома, 8 – кариолемма, 9 – поры ядерной мембраны, 10 – кариоплазма, 11 – ядрышко

цитоплазмы, поэтому состав кариоплазмы, в том числе по содержанию ионов, отличается от состава цитоплазмы. Количество пор увеличивается в клетках, активно синтезирующих РНК.

Содержимое ядра разделяют на хроматин, нуклеолы (ядрышки) и кариоплазму. Хроматин – это нуклеопротеид, представленный комплексом ДНК и белков. В состав хроматина входит также незначительное количество РНК. В ядре фибриллярный компонент хроматина может быть расположен рыхло, формируя видимый в световом микроскопе диффузный хроматин. Частично фибриллы хроматина могут быть собраны вместе, образуя конденсированный хроматин. Характер распределения хроматина является важным признаком, по которому дифференцируют различные типы клеток, а также определяют их степень зрелости. Диффузный хроматин характерен для молодых, интенсивно пролиферирующих клеток (рис. 2–3), по мере созревания клетки он становится конденсированным (рис. 4–9). В ядре осуществляется синтез ДНК и всех видов РНК. Форма ядер поддерживается преимущественно хроматином. Она может быть разнообразной – округлая, округло-овальная, продолговатая, почковидная, сегментированная, полиморфная, что и отличает различные типы клеток. В нейтрофилах могут встречаться дополнительные сегменты (тельца Барра или половой хроматин), представляющие собой конденсированную Х-хромосому (рис. 10). Патология ядер клетки приводит к нарушению ее синтетической функции. Естественная гибель ядросодержащей клетки (апоптоз) сопровождается фрагментацией ядра (кариорексис) (рис. 11–13), превращением его

Различные типы распределения хроматина в ядрах гемопоэтических клеток

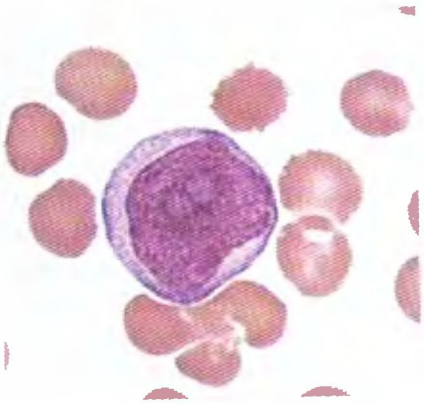

Рис. 2. Нежно-сетчатый рисунок хроматина, светло-голубая окраска ядра в миелобласте. ×1000

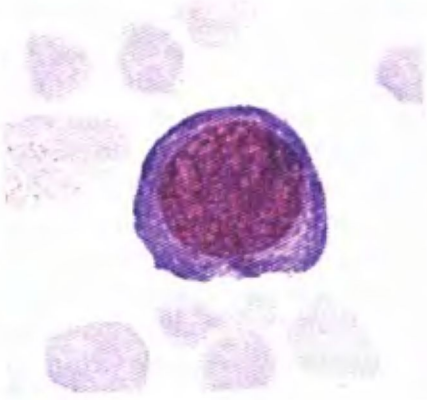

Рис. 3. Мелкосетчатая структура хроматина в эритробласте, ядро темно-красно-фиолетового цвета. ×1000

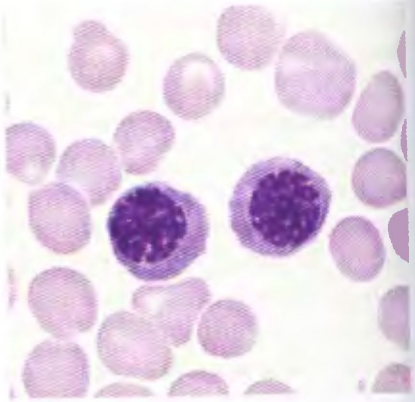

Рис. 4. «Копесовидная» структура хроматина – чередование светлых полос с темно-фиолетовыми в полихроматофильных эритрокариоцитах. ×1000

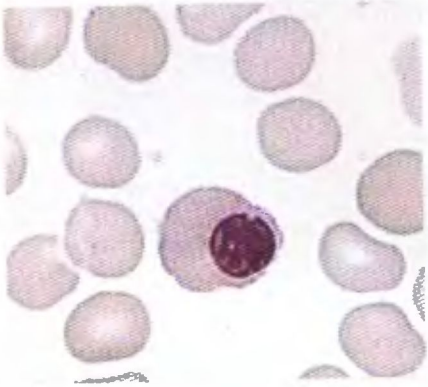

Рис. 5. Бесструктурное, пикнотичное ядро темно-фиолетового цвета в оксифильном эритрокариоците. ×1000

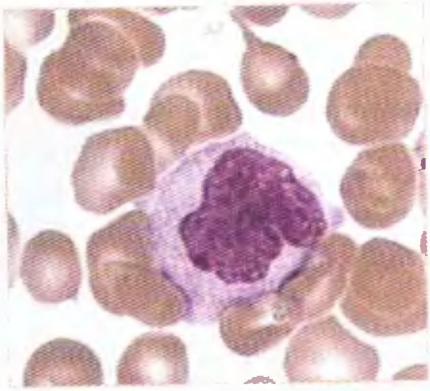

Рис. 6. Рыхлый, петлистый, кружевной хроматин сине-фиолетового цвета в моноците. ×1000

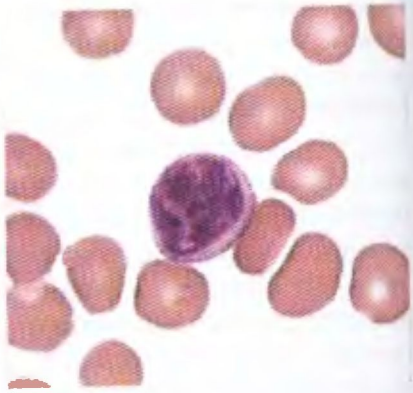

Рис. 7. Глыбчатый хроматин в лимфоците. ×1000

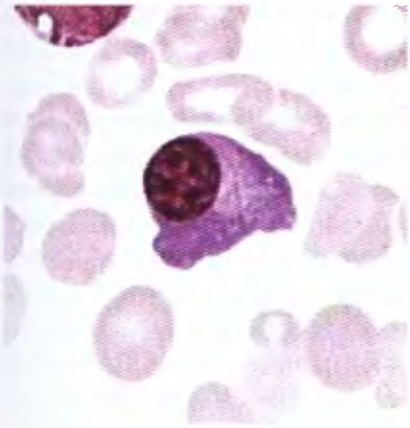

Рис. 8. Радиальное расположение нитей хроматина в плазмоците. ×1000

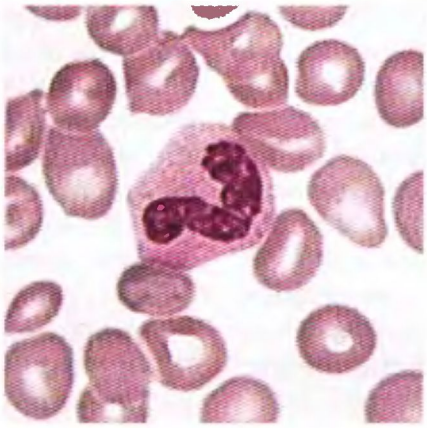

Рис. 9. Конденсированный крупноглыбчатый хроматин в палочкоядерном нейтрофиле. ×1000

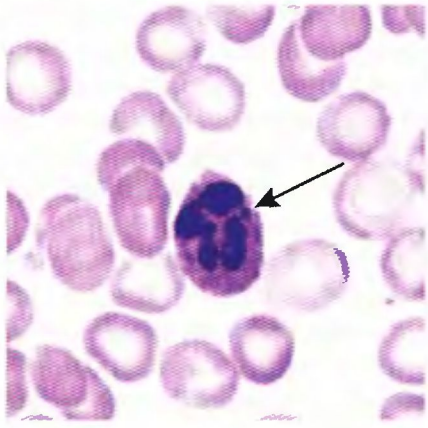

Рис. 10. Половой хроматин. ×1000

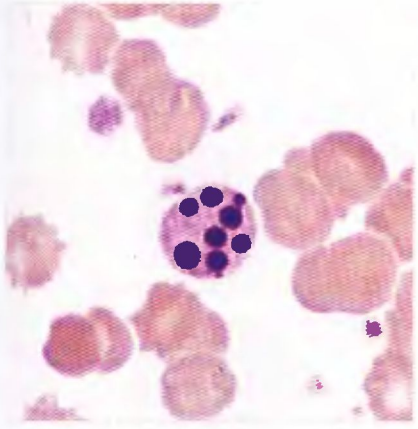

Рис. 11. Кариорексис – морфология поздних этапов апоптоза клетки. ×1000

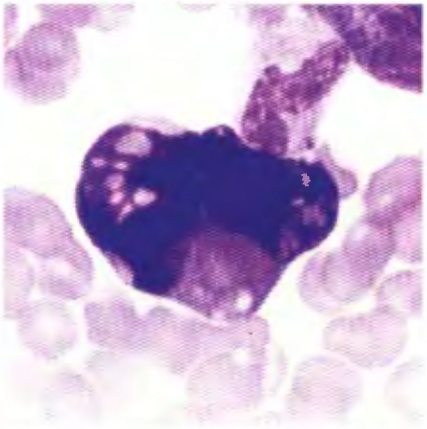

Рис. 12. Апоптоз клетки (фрагментация хроматина). ×1000

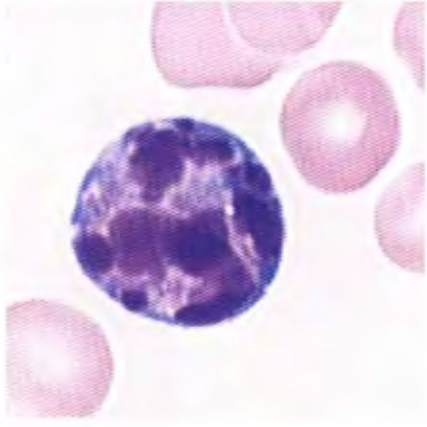

Рис. 13. Апоптоз клетки (конденсация и фрагментация хроматина). ×1000

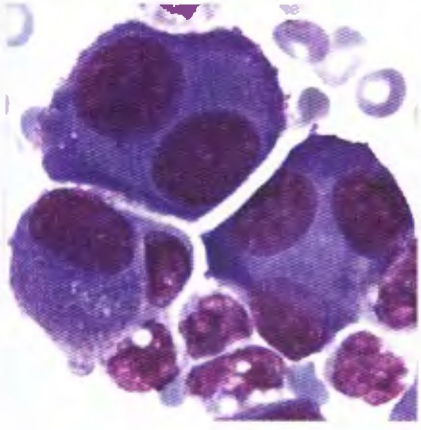

Рис. 14. Многоядерные плазматические клетки. ×1000

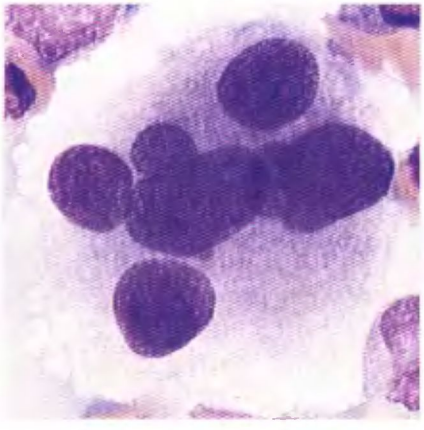

Рис. 15. Многоядерный мегакариоцит. ×1000

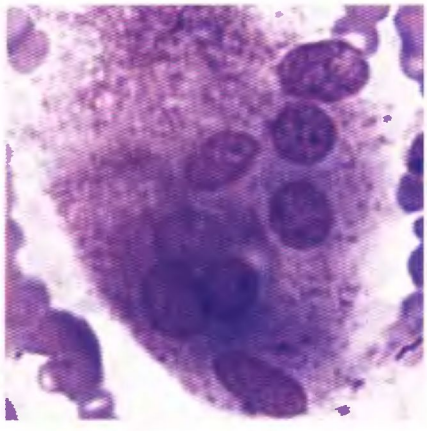

Рис. 16. Многоядерная клетка – остеокласт. ×1000

в плотную гомогенную массу (пикноз). Возможны дегенеративные изменения ядер (кариолизис).

Ядрышко (нуклеола) – активно функционирующий в период интерфазы локус хромосомы. В его состав входит рибосомальная РНК, белки и небольшое количество ДНК, в нем сосредоточен важнейший фермент синтеза РНК-полимераза. Общее число ядрышек варьирует от 1 до 4–5 и больше (рис. 17–19). В ядрышке образуются субъединицы рибосом (большая и малая), которые затем выходят в цитоплазму, где идет их сборка. Ядрышки в клетках хорошо различимы в световом микроскопе. Они окружены плотным хроматином. Ядрышко может перемещаться в пределах ядра и в состоянии активного синтеза белка чаще находится вблизи кариолеммы.

В ряде случаев нуклеолы приходится дифференцировать от явления хроматолиза. **Хроматолиз** – это результат разрушения ДНК эндонуклеазами. Морфологически он представлен в виде одного или нескольких четко очерченных образований округлой или овальной формы, розового цвета (рис. 20). Хроматолиз является морфологическим признаком поздних этапов апоптоза.

Все пространство клетки, кроме ядра, относится к **цитоплазме**, которая включает в себя гиалоплазму и расположенные в ней основные органеллы клетки. **Гиалоплазма** является внутренней средой клетки, в которой осуществляются процессы обмена и поддерживается клеточный гомеостаз. В ее состав входят вода, белки, липиды, ферменты, нуклеиновые кислоты, неорганические и другие вещества.

Нуклеолы в гемопоэтических клетках

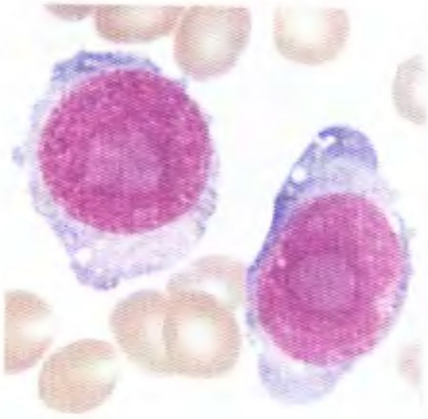

Рис. 17. Одна крупная нуклеола в лимфобласте. ×1000

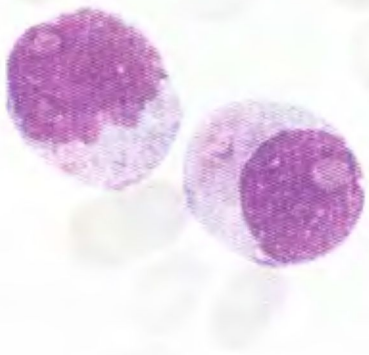

Рис. 18. 1–2 нуклеолы в миелобласте. ×1000

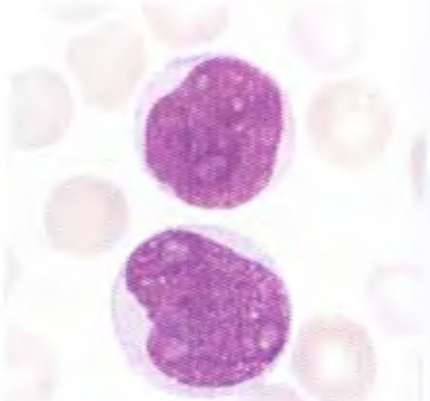

Рис. 19. Бласты с 3 нуклеолами. ×1000

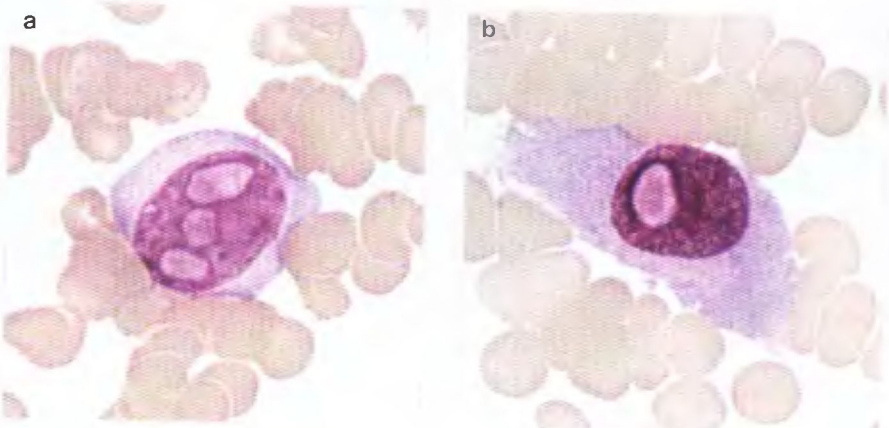

Рис. 20 (a, b). Хроматолиз. ×1000

В гиалоплазме расположены внутриклеточные структуры. Она имеет хорошо развитую структуру цитоскелета, в состав которого входят микротрубочки, промежуточные филаменты и микрофиламенты, участвующие в движении внутриклеточных структур, поддержании формы клетки. Цвет цитоплазмы в зависимости от содержания в ней РНК варьирует от интенсивно синего, голубоватого до розового (рис. 21–23). В клетках с выраженной белоксинтезирующей функцией (плазматические клетки, эритробласты) цитоплазма базофильного цвета.

Митохондрии имеют вид тонких палочек, нитей, так же как и ядро, имеют двойную мембрану. Наружная часть – гладкая мембрана, внутренняя образует многочисленные складки (кристы). Митохондрии имеют собственную ДНК и рибосомную белоксинтезирующую систему, которая располагается в матриксе. Они способны синтезировать лишь белки своего матрикса и несколько белков, входящих в состав внутренней мембраны. Митохондрии служат энергетической станцией клетки, в них осуществляются процессы окисления и синтез АТФ. Помимо этого, они играют важную роль в запуске апоптоза. Это связано с тем, что митохондрии являются источником цитохрома С, апоптоз-индуцирующего фактора – компонентов, необходимых для передачи апоптотического сигнала в ядро клетки. Митохондрии – лабильный компонент цитоплазмы. Уменьшение их числа или размеров наблюдается в клетках печени при диабете, голодании, после облучения. Большое число фрагментированных митохондрий, как правило, характерно для состояния повышенного энергообразования.

Эндоплазматическая сеть – система внутриклеточных канальцев, вакуолей и цистерн. В клетках имеется две разновидности эндоплазматической сети – гладкая, лишенная рибосом, и шероховатая, с прикрепленными к ней рибосомами. Основная функция эндоплазматической сети – формирование мембран и разграничение внутреннего пространства клетки. Благодаря этому в цитоплазме одновременно могут протекать противоположно направленные процессы, например синтез и распад глюкозы. Большинство метаболических процессов в клетке обеспечивается мембраносвязанными ферментами, кофакторами, субстратами. Эндоплазматическая сеть является, с этой точки зрения, основой, на которой функционируют внутриклеточные метаболические процессы. В гладкой эндоплазматической сети синтезируются некоторые липиды, происходит нейтрализация токсических веществ, образование гранул гликогена. Хорошо развитая эндоплазматическая сеть наблюдается в секретирующих клетках (плазмоциты).

Различные варианты окраски цитоплазмы в гемопоэтических клетках

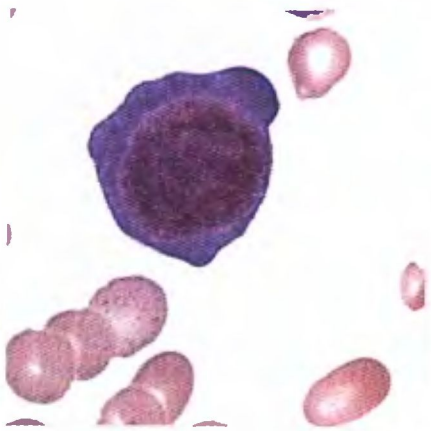

Рис. 21. Цитоплазма интенсивно синего цвета в проэритробласте (эритробласте). ×1000

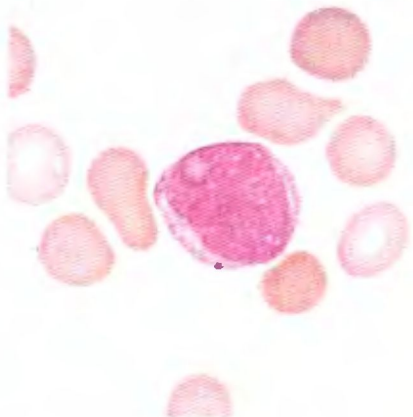

Рис. 22. Цитоплазма голубого цвета в пролимфоците. ×1000

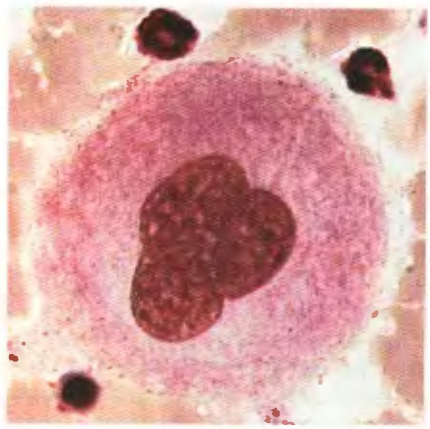

Рис. 23. Цитоплазма розового цвета в мегакариоците. ×1000

Рибосомы – гранулы, которые свободно лежат в цитоплазме либо прикреплены к кариолемме или мембранам эндоплазматической сети. Основная функция рибосом – синтез белка. Поскольку в состав рибосом входит много РНК, их скопления в цитоплазме обеспечивают ее базофильную окраску (рис. 24–26). Рибосомы, прикрепленные к эндоплазматической сети, синтезируют белки, которые идут на построение ее мембран; рибосомы, свободно лежащие в цитоплазме, синтезируют цитоплазматические белки, а прикрепленные к кариолемме – ядерные белки.

Аппарат Гольджи (пластинчатый комплекс) – система специализированных мембран, связанная с процессами секреции, образованием клеточных мембран и лизосом. Этот комплекс располагается в перинуклеарной зоне и особенно развит в секреторных клетках, что отличает их наличием выраженной зоны просветления вокруг ядра (плазматические клетки) (рис. 24, 26).

Лизосомы представляют собой мелкие пузырьки, ограниченные однослойной мембраной и содержащие внутри набор гидролитических ферментов. Лизосомы – производные аппарата Гольджи, с ними связаны процессы внутриклеточного расщепления белков, нуклеиновых кислот, полисахаридов и др. При повреждении лизосом или повышении проницаемости их мембран наблюдается аутолиз клетки. Гипертрофия лизосомного аппарата на фоне воспалительных процессов и интоксикации сопровождается появлением токсогенной зернистости в цитоплазме клетки (рис. 32).

Для многих клеток характерно наличие гранул, цвет, размер и число которых является важной характеристикой идентификации клетки (рис. 27–31). В цитоплазме возможно появление включений: тельца Рассела (образованы за счет конденсации парапротеина) (рис. 33), тельца Ауэра (палочковидной формы, состоят из агрегированных азурофильных гранул) (рис. 34), тельца Деле (цитоплазматические включения, состоящие из остатков эндоплазматической сети, содержащей рибосомы) (рис. 35), включения и вакуолизация в цитоплазме нейтрофилов при синдроме Чедиака–Хигаши (рис. 36), вакуолизация в бластах при лимфоме Беркитта (рис. 37), тельца Паппенгеймера, Жолли (фрагменты ядер) (рис. 38, 39) и другие. Некоторые включения в цитоплазме представлены в виде фагоцитированных ядер, эритроцитов и тромбоцитов (гемофагоцитоз).

Характер распределения внутриклеточных структур

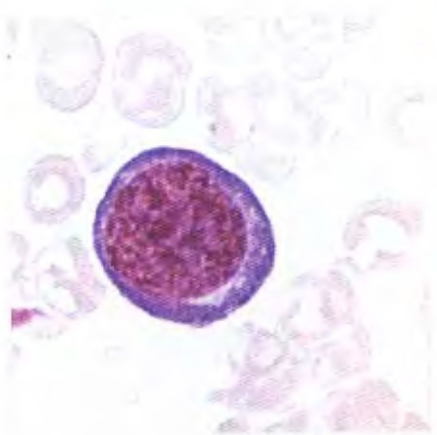

Рис. 24. Перинуклеарная зона просветления в пронормобласте указывает на расположение аппарата Гольджи, базофильная цитоплазма – на обилие рибосом и интенсивный синтез белка (гемоглобина). ×1000

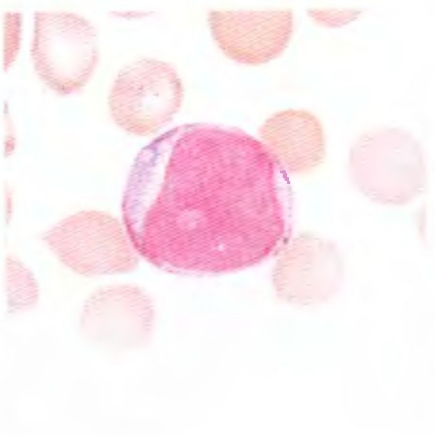

Рис. 25. Бледно-голубая цитоплазма миелобласта свидетельствует о небольшом числе рибосом. ×1000

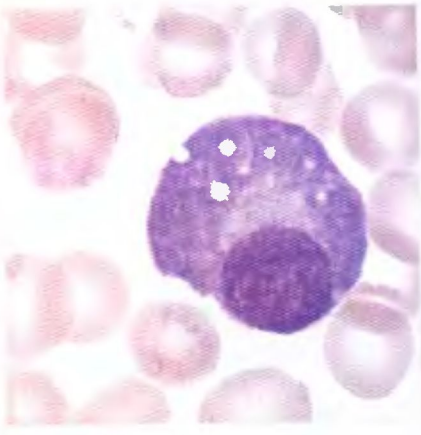

Рис. 26. Выраженная перинуклеарная зона просветления в плазматической клетке свидетельствует о развитом аппарате Гольджи. Базофильная цитоплазма указывает на обилие рибосом, где осуществляется синтез белков (иммуноглобулинов). ×1000

Виды зернистости в цитоплазме гемопоэтических клеток

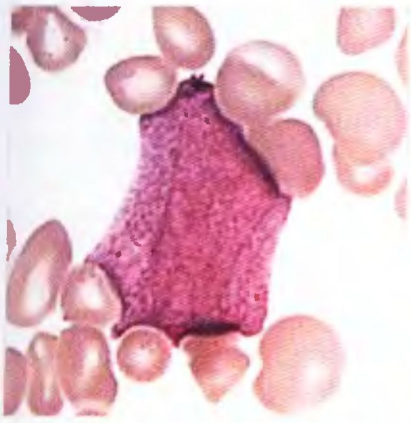

Рис. 27. Азурофильные гранулы в промиелоците. ×1000

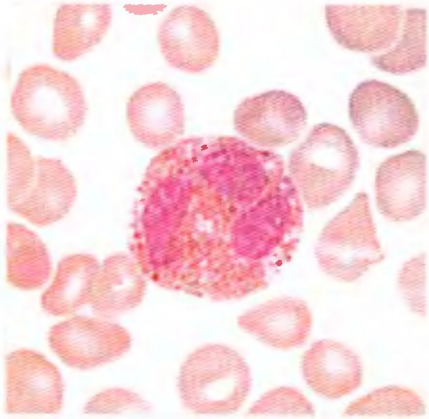

Рис. 28. Эозинофильные гранулы в эозинофиле. ×1000

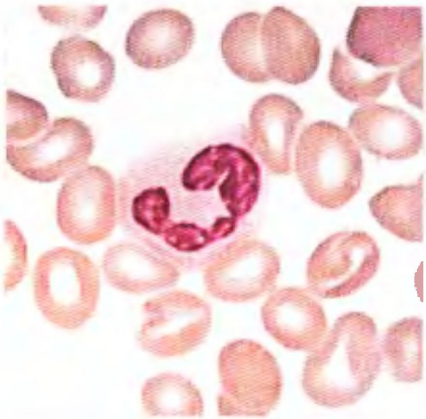

Рис. 29. Нейтрофильные гранулы в нейтрофиле. ×1000

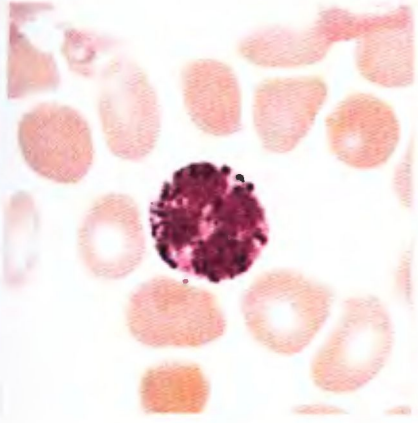

Рис. 30. Базофильные гранулы в базофиле. ×1000

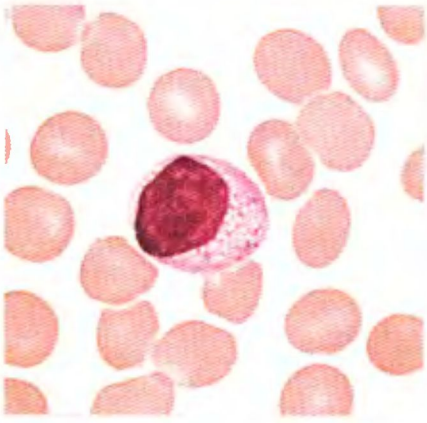

Рис. 31. Азурофильные гранулы в лимфоците. ×1000

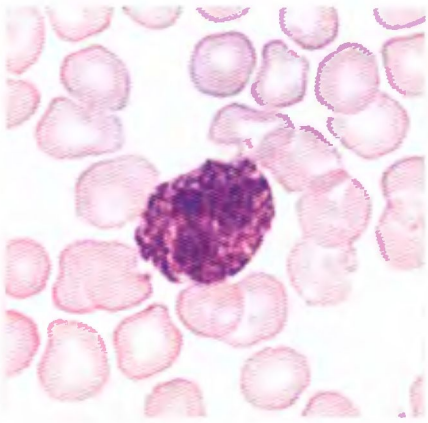

Рис. 32. Токсические гранулы в нейтрофиле (результат гипертрофии азурофильных гранул). ×1000

Включения в гемопоэтических клетках

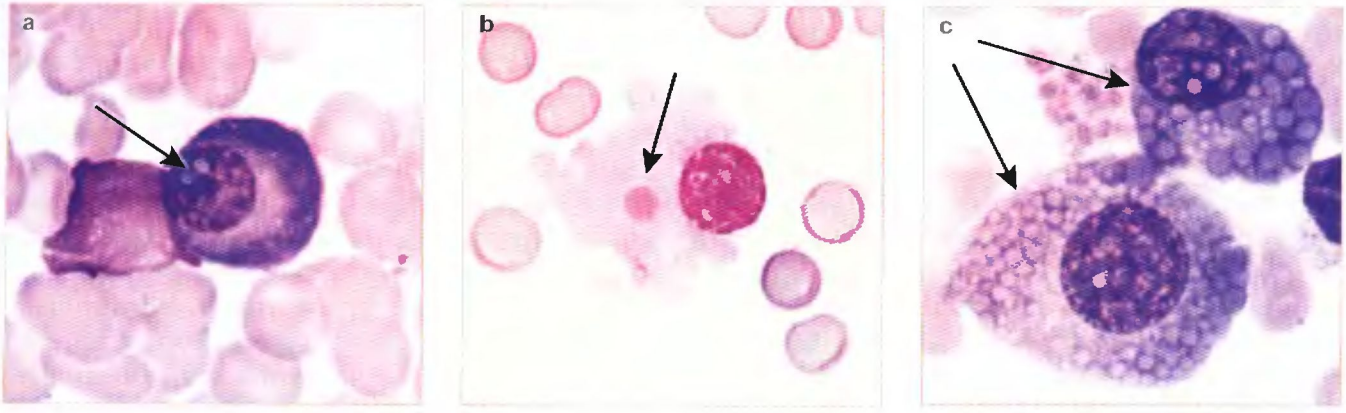

Рис. 33. Тельца Рассела в ядре (a) и цитоплазме (b, c) плазмоцитов (образуются за счет конденсации парапротеина). ×1000

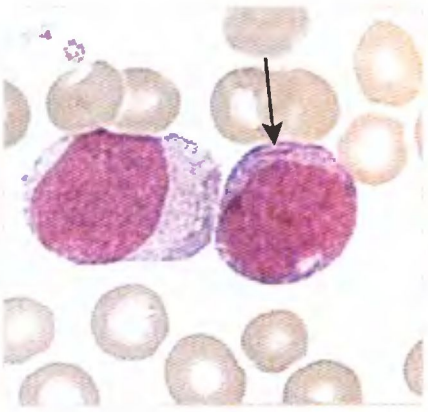

Рис. 34. Палочка Ауэра в миелобласте (результат агрегации азурофильных гранул). ×1000

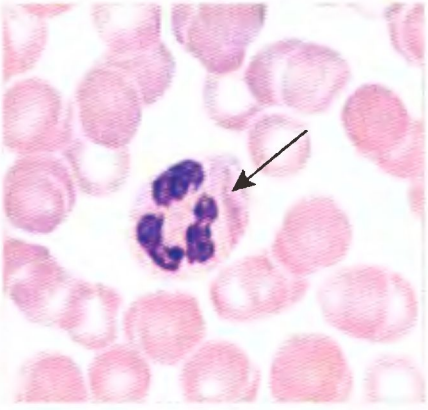

Рис. 35. Тельце Деле в цитоплазме нейтрофила (серовато-синего цвета включение, состоящее из остатков шероховатой цитоплазматической сети) при аномалии Мея–Хегглина. ×1000

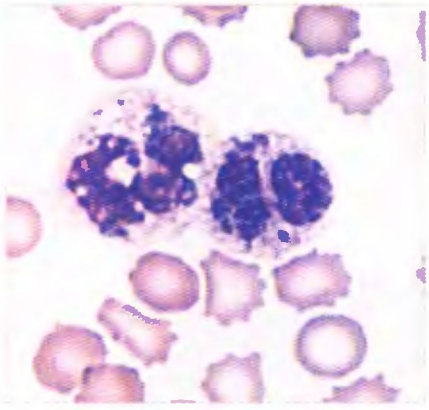

Рис. 36. Включения темно-синего цвета (слившиеся крупные лизосомальные гранулы) и вакуолизация в цитоплазме нейтрофила при синдроме Чедиака–Хигаши. ×1000

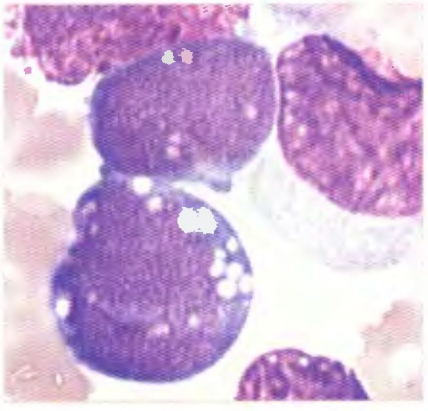

Рис. 37. Вакуоли в цитоплазме бласта при лимфоме Беркитта. ×1000



Рис. 38. Тельца Паппенгеймера в эритроците (остатки ядерной субстанции). ×1000

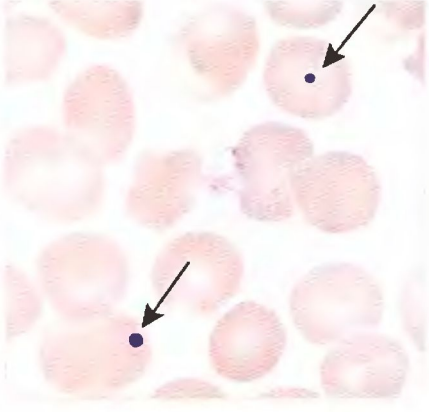

Рис. 39. Тельца Жолли в эритроцитах (остатки ядерной субстанции). ×1000

Современные представления о кроветворении

Все гемопоэтические клетки имеют костномозговое происхождение. В отличие от многих других клеточных систем организма кроветворная система находится в состоянии постоянного самообновления. Клеточная продукция нормального кроветворения достаточно велика и составляет более 300 млн клеток в минуту. Образующиеся в костном мозге клетки по мере созревания равномерно поступают в кровеносное русло, при этом время циркуляции их также постоянно: эритроциты циркулируют 100–120 суток, тромбоциты – около 10 суток, нейтрофилы – менее 10 часов. Каждый день теряется 1×10^{11} клеток крови, но эти потери в течение всей жизни человека восполняются клеточной фабрикой – кроветворной системой. Нормальное кроветворение поликлональное, т. е. осуществляется одновременно многими клонами. Современная теория кроветворения базируется на унитарной теории А.А. Максимова, согласно которой все клетки крови происходят из единой родоначальной клетки – полипотентной стволовой кроветворной клетки (ПСКК). Стволовые кроветворные клетки обладают уникальным свойством – полипотентностью, т. е. способностью к дифференцировке во все без исключения клетки крови. Способность стволовых клеток менять направленность дифференцировки получила название «пластичность». В экспериментальных

исследованиях доказана возможность участия СКК в образовании других тканей организма.

Из ПСКК возникают две линии дифференцировки – миелоидная и лимфоидная, каждая из которых имеет свои клетки-предшественники. Полилигопотентные коммитированные предшественники КОЕ-ГЭММ (гранулоцитарно-эритроцитарно-макрофагально-мегакариоцитарные) дают начало 4 росткам, КОЕ-ГМ (гранулоцитарно-макрофагальные) – двум росткам гемопоэза. Многочисленные моно- или унипотентные коммитированные предшественники являются родоначальными для одного ростка гемопоэза: например, КОЕ-Г – для гранулоцитарного, КОЕ-М – для моноцитарно-макрофагального, КОЕ-Э и БОЕ-Э (бурстобразующая единица) – для эритроидного. По мере дифференцировки клетки от истинно стволовой (обладающей широким спектром возможностей к дифференцировке и пролиферации) до унипотентной (способной к дифференцировке только по одному ростку кровотворения) пролиферативный потенциал ее снижается. Регуляция пролиферации и дифференцировки СКК и гемопоэтических клеток-предшественников осуществляется такими цитокинами, как ИЛ-1, ИЛ-3, фактор стволовых клеток, ИЛ-6, ИЛ-4, ИЛ-5, эритропоэтин и другими гуморальными факторами. Степень дифференцировки СКК может быть установлена на основе экспрессии ряда дифференцировочных антигенов на их мембране. Истинные СКК экспрессируют CD34 в отсутствие HLA-DR и маркеров линейной принадлежности. Появление на мембране СКК молекулы CD33 соответствует этапу КОЕ-ГМ.

Структурная организация костного мозга

После рождения и в течение всей жизни человека костный мозг является единственным кроветворным органом. У ребенка красный (активный) костный мозг располагается во всех костях скелета, а с 3–4-летнего возраста начинается постепенное его замещение на жировой и у взрослого человека красный костный мозг располагается в губчатых костях скелета и эпифизах трубчатых костей (рис. 40).

Костный мозг является высоковаскуляризированным органом, который сообщается с кровотоком посредством капиллярной сети. Различают два типа капилляров: питающие (обычные) и функциональные (синусоиды), которые впадают в общий ствол – центральную вену. Синусоиды располагаются радиально, между ними находится гемопоэтическая ткань (рис. 41).

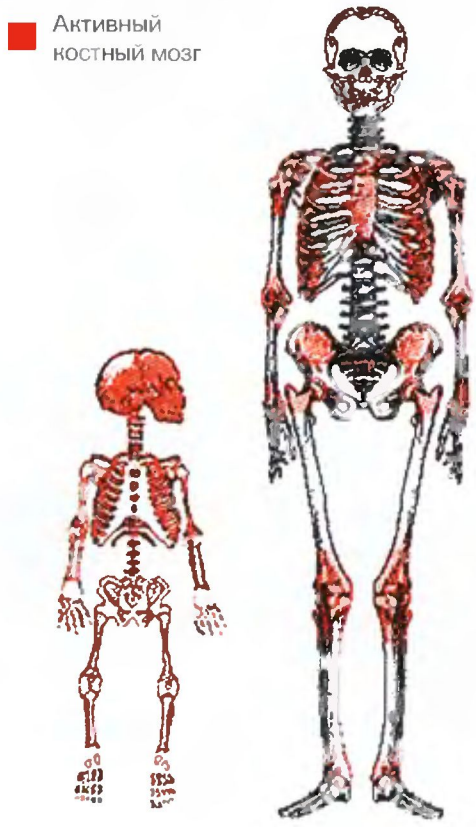

Рис. 40. Костный мозг ребенка и взрослого человека

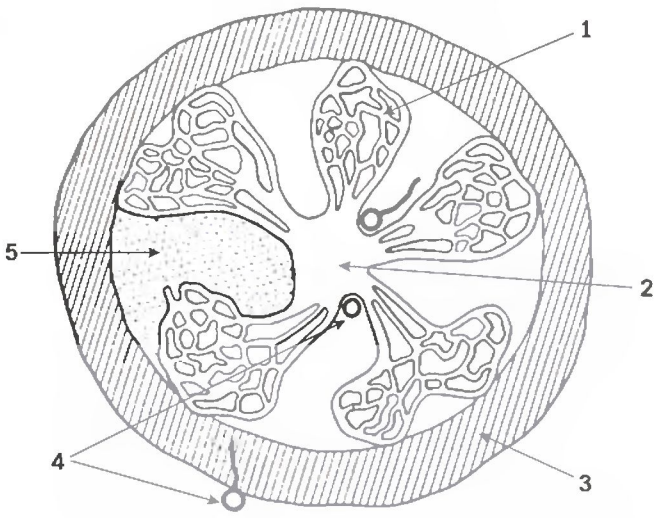

Рис. 41. Схематическое изображение структурной организации костного мозга: 1 – синусоиды, 2 – центральная вена, 3 – артерия, 4 – кость, 5 – гемопоэтическая ткань

Предшественники и развивающиеся кроветворные клетки расположены следующим образом: в центре – делящиеся и незрелые клетки, на периферии (около стенок синусоидов) – более зрелые клетки. Кроветворение в костном мозге происходит островками, в которых группируются клетки по росткам гемопоэза. Развитие эритроцитов происходит в эритробластных островках, которые состоят из макрофага, расположенного центрально, и эритробластов на разных стадиях созревания, окружающих его (рис. 42, 43). Такие островки располагаются непосредственно напротив синуса, а к его стенке ближе всего прилегают ретикулоциты.

Макрофаги обеспечивают фагоцитоз ядер, синтез и секрецию ферритина и цитокинов, необходимых для нормальной дифференцировки и созревания эритрокариоцитов. Мегакариоциты располагаются у стенки синусоидов. Тромбоциты образуются внутри синусоидов при проникновении цитоплазмы мегакариоцита через поры эндотелиальных клеток.

В регуляции процессов пролиферации и дифференцировки гемопоэтических клеток большую роль играет стромальное микроокружение. К стромальным элементам костного мозга относят клеточный компонент: фибробласты, жировые клетки, макрофаги, остеобласты, эндотелиальные клетки и внеклеточный (экстрацеллюлярный) матрикс, который составляют продукты секреции стромальных клеток (коллаген, фибронектин, ламинин, гликозаминогликаны, тенасцин и другие белковые компоненты) (рис. 44–47).

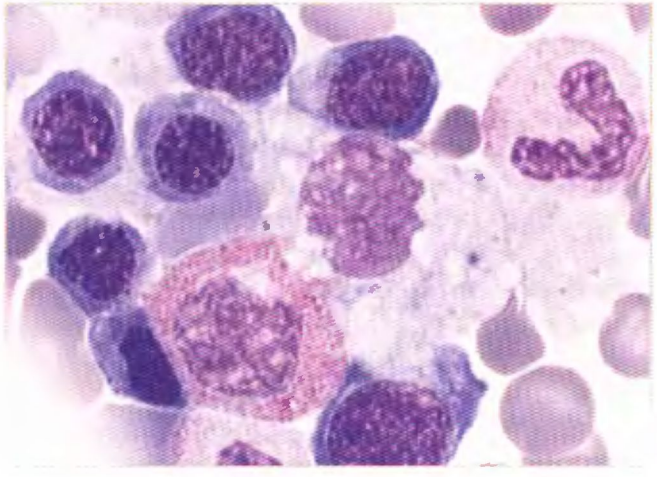

Рис. 42. Костный мозг. Эритробластический островок. В центре макрофаг с вакуолизированной цитоплазмой, остатками фагоцитированного материала в окружении эритрокариоцитов. ×1000

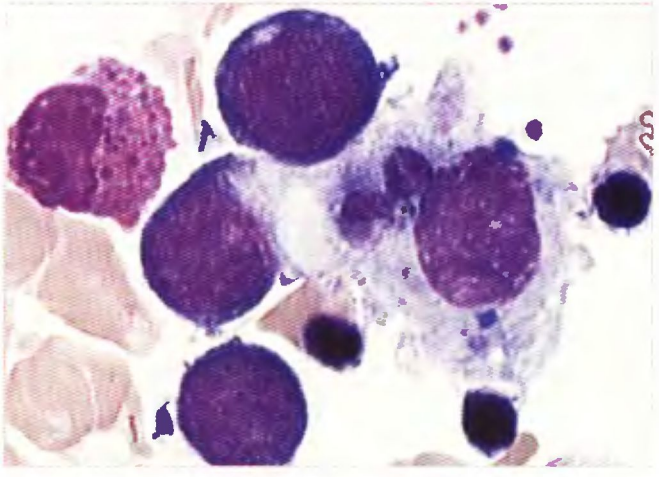

Рис. 43. Костный мозг. Эритробластический островок. Базофильные и оксифильные эритрокариоциты вокруг макрофага. ×1000



Рис. 44. Костный мозг. Фибробласт. ×1000

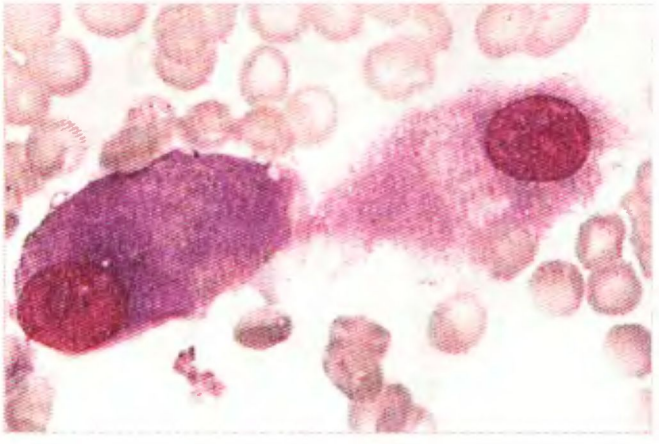

Рис. 45. Костный мозг. Остеобласты. ×1000

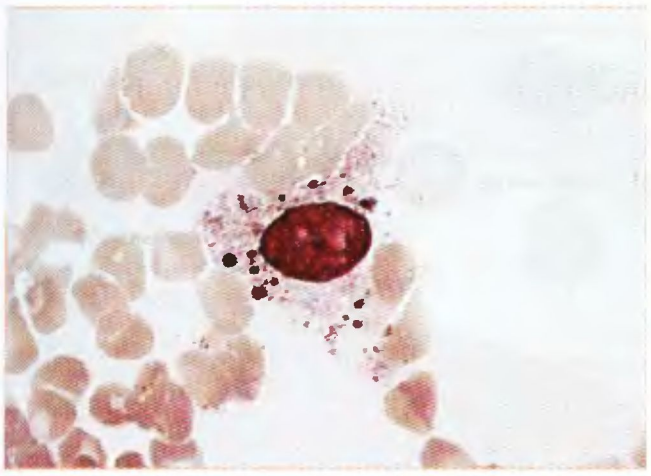

Рис. 46. Костный мозг. Макрофаг. ×1000

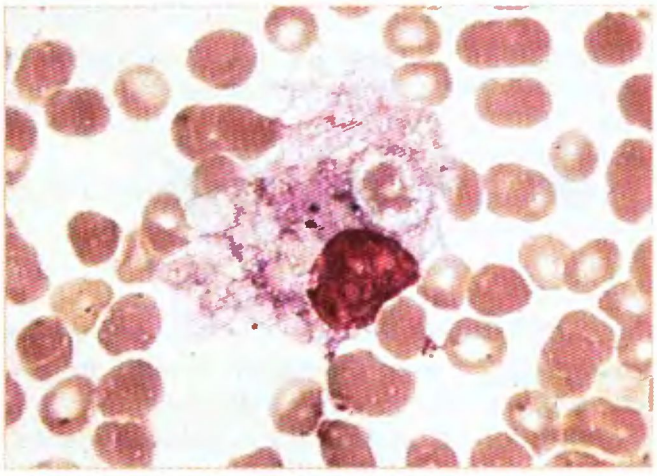

Рис. 47. Костный мозг. Макрофаг. ×1000

Эритропоэз

Дифференцировка и созревание клеток эритропоэза происходит в костном мозге. Эритрон – система, объединяющая самые ранние предшественники эритроидного ряда, морфологически идентифицируемые пролиферирующие и непролиферирующие ядросодержащие клетки, ретикулоциты и эритроциты. Родоначальными клетками красного ростка являются коммитированные предшественники эритропоэза. Они образуются из стволовой полипотентной клетки, претерпевая 5–10 делений. Наиболее ранние клетки-предшественники, бурстобразующие единицы эритропоэза (БОЕ-Э), характеризуются низкой чувствительностью к действию эритропоэтина (ЭПО). Дифференцированные клетки-предшественники – колониеобразующие единицы эритропоэза (КОЕ-Э) – отличаются максимальной чувствительностью к ЭПО. Образование эритробластов происходит только в присутствии достаточной концентрации эндогенного ЭПО, в противном случае клетки подвергаются гибели (апоптозу). Воздействие ЭПО осуществляется через специфические ЭПО-рецепторы, количество которых максимально на клетках КОЕ-Э, проэритробластах и базофильных эритробластах. Связывание ЭПО с соответствующим рецептором предотвращает апоптоз клеток. В целом дифференцировка и созревание эритроидных клеток, начиная с проэритробласта до эритроцита, осуществляется в течение 9–14 дней. В регуляции эритропоэза участвуют витамин B_{12}, фолиевая кислота, микроэлементы (железо, медь).

Дифференцировка клеток эритропоэза представлена на рис. 48.

Синтез гемоглобина в клетках эритроидного ряда начинается на стадии проэритробласта. В делящихся клетках после митоза количество гемоглобина уменьшается вдвое. В течение интерфазы концентрация его возрастает, и к концу второго митотического цикла (перед делением) клетки содержат 21,6 пг гемоглобина. В разделившихся дочерних клетках, которые по морфологии являются базофильными нормобластами, определяется по 10,8 пг. В конце митоза в базофильном нормобласте содержится 25,2 пг, в образовавшихся из него ранних полихроматофильных нормобластах – 12,6 пг гемоглобина. После деления раннего полихроматофильного нормобласта образуются средние полихроматофильные нормобласты с концентрацией гемоглобина 13,5 пг. При этом полностью прекращается синтез ДНК, а скорость синтеза гемоглобина также замедляется. Дальнейшее созревание клеток эритроидного ряда происходит без деления. 5–10% эритрокариоцитов достигают критической массы гемоглобина (27 пг) на стадии базофильного эритробласта (нормобласта), что приводит к завершению их дифференцировки и гибели в костном мозге. Этот вид эритропоэза называется неэффективным. Он обеспечивает механизмы физиологической регуляции нормального равновесия в системе эритрона в условиях постоянно меняющихся потребностей организма в



Рис. 48. Дифференцировка клеток эритропоэза

продукции эритроцитов. Усиление неэффективного эритропоэза, возможно, свидетельствует о накоплении или увеличении клеток с ошибочной дифференцировочной или пролиферативной программой. Эти клетки подлежат элиминации посредством физиологической гибели, поэтому уровень неэффективного эритропоэза отражает интенсивность апоптоза.

В норме на долю эритрокариоцитов костного мозга приходится 20–30% всех ядросодержащих клеток.

Ретикулоциты в костном мозге созревают 1–2 дня, после чего поступают в циркуляцию, где дозревают в течение 24–30 часов. Более молодые ретикулоциты способны синтезировать гемоглобин, липиды, пурины, в них сохраняются митохондрии, в которых синтез АТФ осуществляется за счет использования кислорода, одновременно в этих клетках протекает анаэробный гликолиз. Созревание ретикулоцитов сопровождается исчезновением полирибосом и экзоцитозом митохондрий, на конечной стадии ретикулоцит теряет способность синтезировать гемоглобин и утилизировать кислород для синтеза АТФ. Ретикулоцит имеет на поверхности такие же молекулы, как зрелый эритроцит, включая гликофорин А, антигены группы крови и системы резус. Ретикулоцит абсорбирует молекулы железа благодаря рецепторам к трансферрину. Средний объем ретикулоцитов на 24–35% больше среднего объема эритроцитов, а концентрация гемоглобина примерно на 17% ниже, чем в зрелом эритроците, что объясняет появление гипохромных макроцитов в периферической крови при состояниях, сопровождающихся ретикулоцитозом. Нормальное количество ретикулоцитов в периферической крови здорового взрослого человека колеблется в пределах 2–12‰. Количество ретикулоцитов отражает скорость продукции эритроцитов в костном мозге, поэтому их подсчет имеет значение для оценки степени активности эритропоэза. Автоматизированный подсчет ретикулоцитов на гематологических анализаторах (GenS Beckman Coulter; XE-2100 Sysmex; ABX Pentra 120 Retic blood analayzer; Advia 120 Bayer; Cell-Dyn 4000 Abbott Diagnostics) позволяет определить относительное и абсолютное их количество, средний объем (MRV), индекс созревания ретикулоцитов (IMM), средний индекс флюоресценции (MFI) и оценить степень зрелости ретикулоцитов по количеству содержащейся в них РНК. Большинство анализаторов разделяют ретикулоциты на 3 класса: RET L (LFR) – ретикулоциты с низким содержанием РНК (наиболее зрелые); RET M (MFR) – ретикулоциты со средним содержанием РНК; RET H (HFR) – ретикулоциты с высоким содержанием РНК (самые молодые) (рис. 49). При стимуляции эритропоэза время пребывания ретикулоцитов в костном мозге укорачивается, и в периферическую кровь попадают более молодые клетки, содержащие большое количество РНК, развивается так называемый «сдвиг» ретикуло-

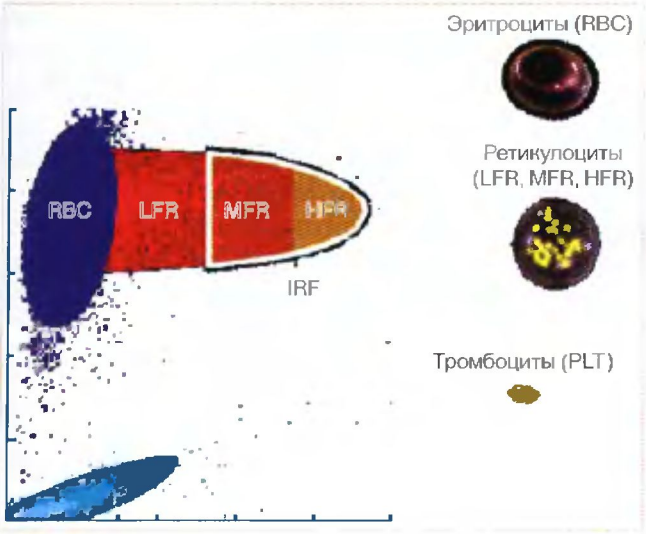

Рис. 49. Распределение ретикулоцитов по степени зрелости на 3 класса

шитов. Подсчет абсолютного и относительного количества ретикулоцитов и оценка ретикулоцитарных индексов периферической крови имеет важное значение для характеристики эритропоэза и дифференциальной диагностики анемий различного генеза.

Эритроциты представляют собой самую многочисленную популяцию клеток крови. У взрослого человека в физиологических условиях число циркулирующих эритроцитов составляет $25–30\times10^{12}$ клеток (около 2 кг). Средняя продолжительность жизни эритроцита – 110–120 дней. Наибольшее число эритроцитов имеет диаметр – 7,2–7,5 мкм, площадь поверхности – 140 мкм^2, объем – 90 мкм^3. Такую большую поверхность клетка имеет благодаря дискоидной двояковогнутой форме, которая совместно с высокой пластичностью и деформируемостью мембраны позволяет ей проходить через капилляры, проникать через стенки синусоидов, возвращаясь к исходным параметрам. Основной функцией эритроцита является участие в газообмене благодаря его способности связывать кислород и углекислый газ и нормально циркулировать в кровотоке. Связывание кислорода обеспечивается за счет высокого содержания в эритроците гемоглобина. Эритроциты участвуют в гемостазе, поддержании кислотно-основного равновесия, иммунологических реакциях. Число эритроцитов в организме регулируется скоростью их образования и разрушения. Тканевая гипоксия приводит к избыточному синтезу ЭПО, который стимулирует переход КОЕ-ГЭММ в КОЕ-Э с последующей активной их пролиферацией, увеличением общего содержания эритрокариоцитов в костном мозге и ретикулоцитов в периферической крови. Разрушение старых эритроцитов может осуществляться путем фагоцитоза макрофагами, преимущественно селезенки. В табл. 1 представлена различная терминология эритрокариоцитов.

Таблица 1

Терминология морфологически идентифицируемых клеток эритропоэза

			Базофильный	Полихроматофильный	Оксифильный		
1	Проэритробласт		– « – эритробласт	– « – эритробласт	– « – эритробласт	Ретикулоцит	Эритроцит
2	Эритробласт	Пронормобласт	– « – нормобласт	– « – нормобласт	– « – нормобласт		
3	Эритробласт	Пронормоцит	– « – нормоцит	– « – нормоцит	– « – нормоцит		Нормоцит

Примечание. 1 – терминология клеток эритропоэза в соответствии с классификацией ВОЗ; 2 – по И.А. Кассирскому, Г.А. Алексееву; 3 – по А.И. Воробьеву.

Морфология клеток эритроидного ряда

Эритробласт (проэритробласт) – диаметр 20–25 мкм, высокое ядерно-цитоплазматическое соотношение, округлая форма ядра, нежно-сетчатая структура хроматина, содержит 1–3 нуклеолы, имеет узкий ободок резко базофильной цитоплазмы (рис. 50).

Пронормобласт отличается от эритробласта меньшим размером, отсутствием нуклеол в ядре и наличием перинуклеарной зоны просветления (рис. 51, 52).

Эритробласт (нормобласт) базофильный – диаметр 16–18 мкм. Ядро округлой формы, насыщенно-фиолетового цвета, расположено центрально, не содержит ядрышек. Хроматин имеет характерную структуру в виде «спиц в колесе». Цитоплазма синего цвета, небольшим ободком окружает ядро (рис. 53, 54).

Эритробласт (нормобласт) полихроматофильный – диаметр 8–12 мкм. Ядро темно-фиолетового цвета, расположено центрально или эксцентрично, с четкой колесовидной структурой хроматина. Цитоплазма широкая, серовато-голубого цвета (рис. 55).

Эритробласт (нормобласт) оксифильный – диаметр 8–11 мкм. Ядро темно-фиолетового цвета, пикнотичное («вишневая косточка»), расположено немного эксцентрично. Цитоплазма бледно-розового цвета (рис. 56).

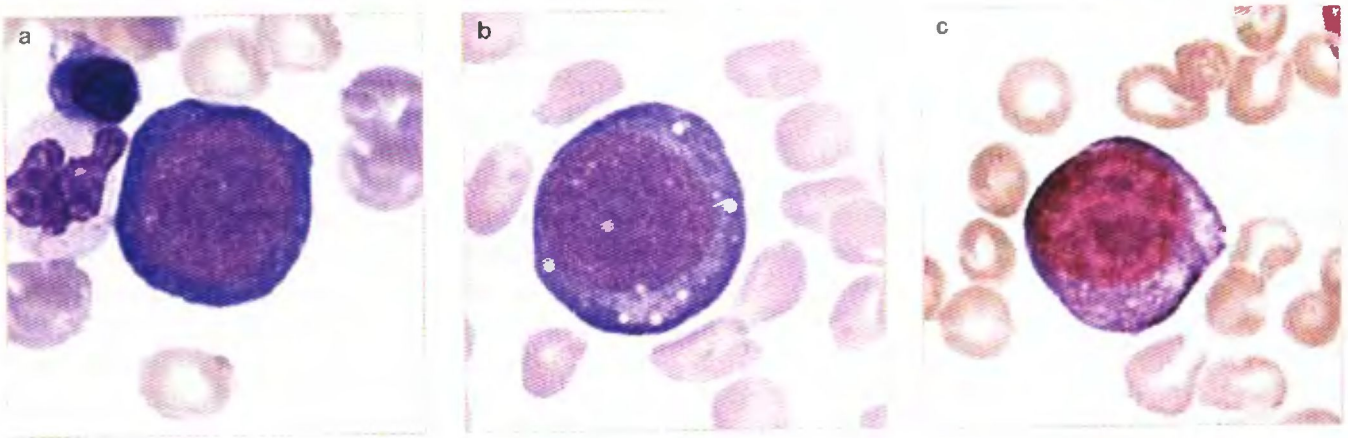

Рис. 50. Эритробласты (a, b, c). ×1000

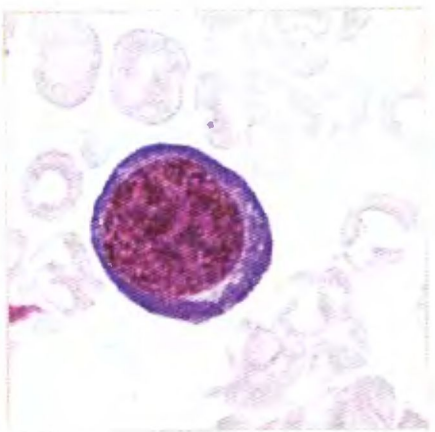

Рис. 51. Пронормобласт. ×1000

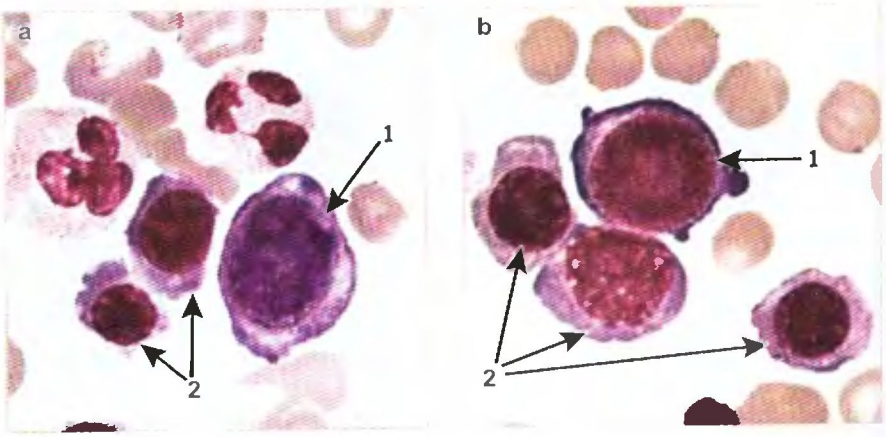

Рис. 52 (a, b). Костный мозг. Пронормобласт (1), полихроматофильные нормобласты (2). ×1000

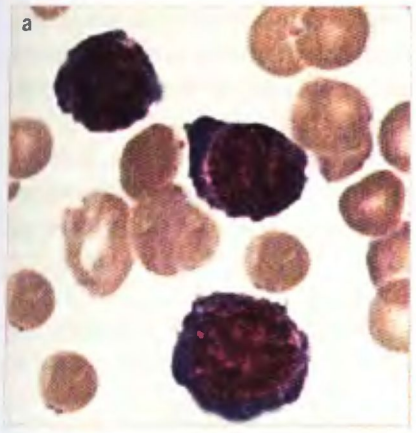

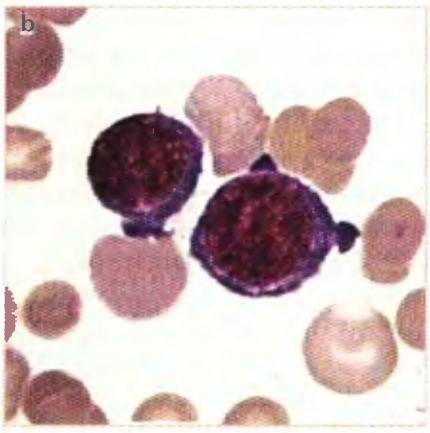

Рис. 53 (a, b). Базофильные нормобласты. ×1000

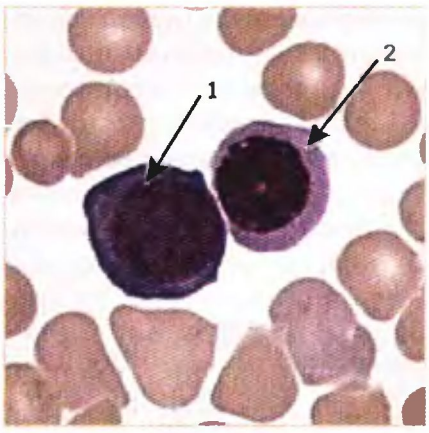

Рис. 54. Базофильный (1) и полихроматофильный (2) нормобласты. ×1000

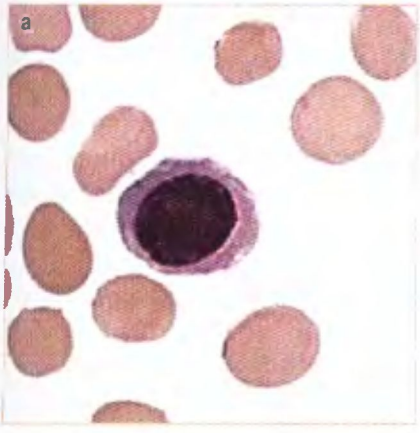

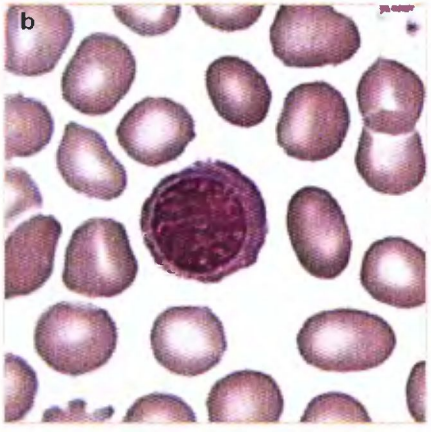

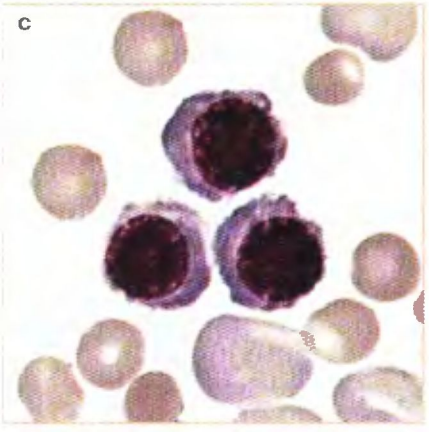

Рис. 55 (a, b, c). Полихроматофильные эритробласты (нормобласты). ×1000

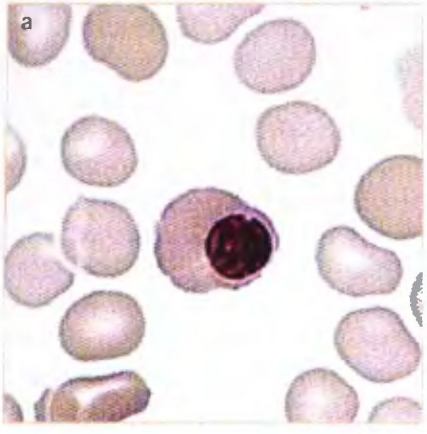

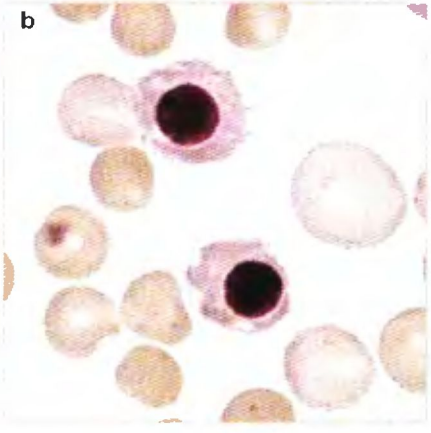

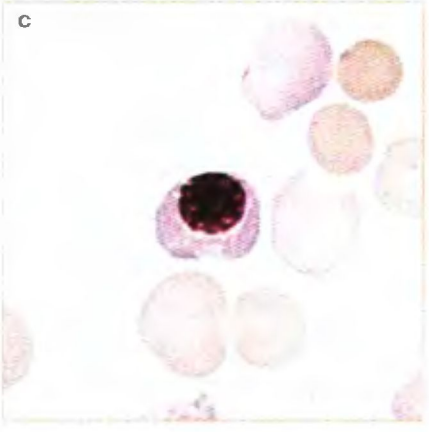

Рис. 56 (a, b, c). Оксифильные эритробласты (нормобласты). ×1000

Ретикулоцит – незрелый эритроцит с зернисто-сетчатой субстанцией, выявляемой при суправитальной окраске (например с бриллиантовым крезиловым голубым), вначале в виде глыбок, а затем, по мере созревания ретикулоцитов, в виде клубков, сеточки или отдельных пылинок. Эта грануляция представляет собой агрегаты из РНК-содержащих структур – митохондрий, рибосом, остатков эндоплазматической сети, имеющихся в ретикулоците. По мере созревания ретикулоцитов количество сетчатой субстанции в них уменьшается (рис. 57).

Эритроцит – средний диаметр 7,8 мкм. В окрашенных мазках крови эритроциты имеют форму диска с небольшим просветлением в центре (рис. 58).

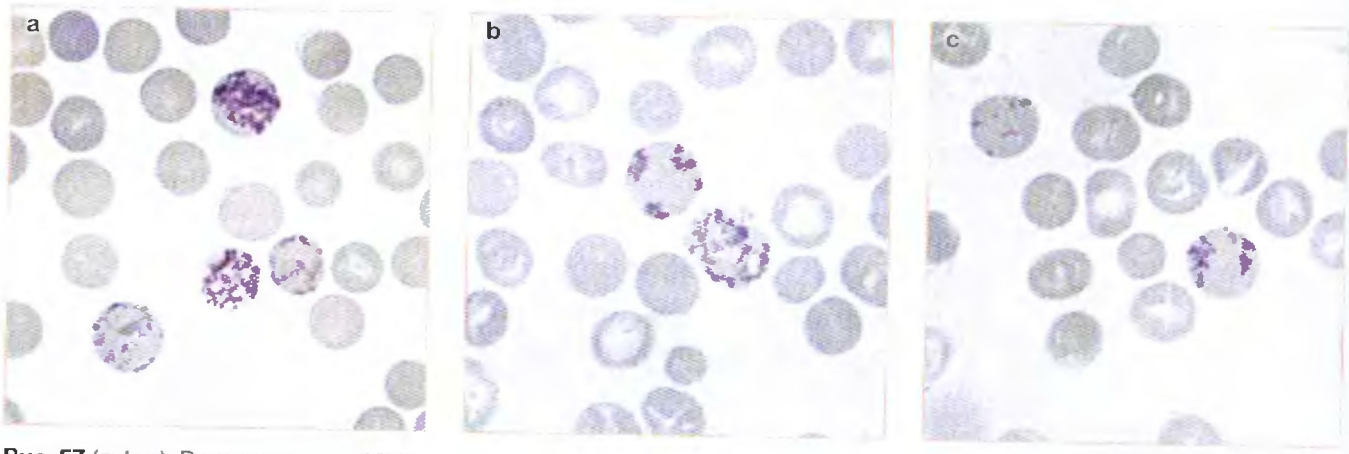

Рис. 57 (a, b, c). Ретикулоциты. ×1000

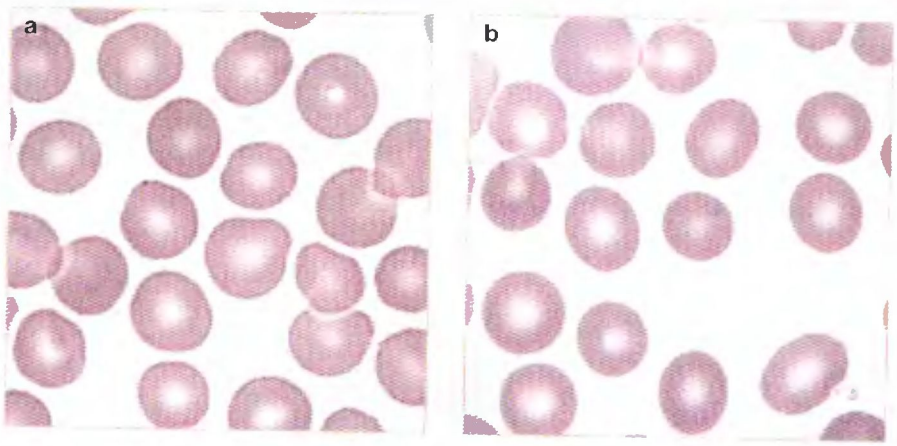

Рис. 58 (a, b). Эритроциты. ×1000

Гранулоцитопоэз

Дифференцировка и созревание клеток гранулоцитопоэза происходит в костном мозге, где из коммитированных, морфологически неидентифицируемых клеток-предшественников – КОЕ-ГМ (колониеобразующая единица грануломоноцитопоэза) и КОЕ-Г (колониеобразующая единица гранулоцитопоэза) формируется пул пролиферирующих гранулоцитов, состоящий из миелобластов, промиелоцитов и миелоцитов. Все эти клетки характеризуются способностью к делению. Другой пул, образующийся в костном мозге, – это непролиферирующие (созревающие) клетки – метамиелоциты, палочкоядерные и сегментоядерные гранулоциты. Созревание клеток сопровождается изменением их морфологии: уменьшением ядра, конденсацией хроматина, исчезновением ядрышек, сегментацией ядра, по-

явлением специфической зернистости, утратой базофилии и увеличением объема цитоплазмы. Процесс формирования зрелого гранулоцита из миелобласта осуществляется в костном мозге в течение 10–13 дней. Регуляция гранулоцитопоэза обеспечивается колониестимулирующими факторами: ГМ-КСФ (гранулоцитарно-макрофагальный фактор) и Г-КСФ (гранулоцитарный колониестимулирующий фактор), действующими до конечной стадии созревания гранулоцитов.

На стадии поздних миелобластов и промиелоцитов происходит образование первичных гранул (азурофильной зернистости), специфическим маркером которых является миелопероксидаза. В цитоплазме миелоцитов начинается формирование специфической зернистости (вторичные гранулы). Маркерами вторичных гранул являются лактоферрин, катионный белок кателицидин, B_{12}-связывающий белок и другие факторы. В состав вторичных гранул также входит лизоцим, коллагеназа, металлопротеиназы. Количество вторичных гранул увеличивается в клетке по мере ее созревания, в зрелых сегментоядерных гранулоцитах на их долю приходится 70–90%, остальные 10–30% составляет азурофильная зернистость. Зрелые гранулоциты костного мозга образуют гранулоцитарный костномозговой резерв, насчитывающий около $8{,}8\times10^9$/кг и мобилизуемый в ответ на специфический сигнал при бактериальных инфекциях. Покидая костный мозг, гранулоциты представляют собой полностью дифференцированные клетки, имеющие полный спектр поверхностных рецепторов и цитоплазматических гранул с набором многочисленных биологически активных веществ.

Нейтрофилы составляют 60–70% общего числа лейкоцитов крови. После выхода нейтрофильных гранулоцитов из костного мозга в периферическую кровь часть их остается в свободной циркуляции в сосудистом русле (циркулирующий пул), другие занимают пристеночное положение, образуя маргинальный пул. Зрелый нейтрофил пребывает в циркуляции 8–10 часов, затем поступает в ткани, образуя по численности значительный пул клеток. Продолжительность жизни нейтрофильного гранулоцита в тканях составляет 2–3 дня. Функцией нейтрофилов является участие в борьбе с микроорганизмами путем их фагоцитоза. Содержимое гранул способно разрушить практически любые микробы. В нейтрофилах содержатся многочисленные ферменты (кислые протеиназы, миелопероксидаза, лизоцим, лактоферрин, щелочная фосфатаза и др.), вызывающие бактериолиз и переваривание микроорганизмов.

Эозинофилы составляют 0,5–5% от всех лейкоцитов крови, циркулируют в течение 6–12 часов, после чего поступают в ткани, срок полужизни – 12 суток. В клетках содержится значительное количество гранул, основным компонентом которых является главный щелочной белок, а также перекиси, обладающие бактерицидной активностью. В гранулах выявляются кислая фосфатаза, арилсульфатаза, коллагеназа, эластаза, глюкуронидаза, катепсин, миелопероксидаза и другие ферменты. Обладая слабой фагоцитарной активностью, эозинофилы обусловливают внеклеточный цитолиз, тем самым участвуя в противогельминтном иммунитете. Другой функцией этих клеток является участие в аллергических реакциях.

Базофилы и тучные клетки имеют костномозговое происхождение. Предполагают, что предшественники тучных клеток покидают костный мозг и через периферическую кровь попадают в ткани. Дифференцировка базофилов в костном мозге длится 1,5–5 суток. Ростовым фактором базофилов и тучных клеток являются ИЛ-3, ИЛ-4. Созревшие базофилы поступают в кровоток, где период их полужизни составляет около 6 часов. На долю базофилов приходится всего 0,5% от общего числа лейкоцитов крови. Базофилы мигрируют в ткани, где через 1–2 суток после осуществления основной эффекторной функции гибнут. В гранулах этих клеток содержатся гистамин, хондроитинсульфаты А и С, гепарин, серотонин, ферменты (трипсин, химотрипсин, пероксидаза, РНК-аза и др.). Базофилы имеют на клеточной мембране высокую плотность рецепторов к IgE, обеспечивающих не только связывание IgE, но и освобождение гранул, содержимое которых обусловливает развитие аллергических реакций. Базофилы также способны к фагоцитозу. Тучные клетки крупнее базофилов, имеют округлое ядро и много гранул, которые по составу аналогичны гранулам базофилов.

Морфология клеточных элементов гранулоцитопоэза

Миелобласт – первая морфологически идентифицируемая незрелая клетка гранулоцитарного ряда. Диаметр ее 15–20 мкм, имеет округлую форму. Ядро расположено в центре клетки, округлой или слегка овальной формы, хроматин нежный, мелкосетчатый, тонкодисперсный. В ядре содержится от 2 до 5 нуклеол голубоватого цвета. Цитоплазма различных оттенков базофилии, обычно без перинуклеарной зоны. Зернистость в цитоплазме отсутствует или имеются скудные мелкие азурофильные гранулы (рис. 59). Морфология миелобласта в отсутствии специфических цитохимических и иммунологических маркеров неотличима от монобласта и лимфобласта.

Промиелоцит имеет больший размер, чем миелобласт, диаметр варьирует от 18 до 25 мкм. Ядро располагается в центре или несколько эксцентрично, округлой или овальной формы, вокруг ядра отчетливая перинуклеарная зона. Структура хроматина мелкосетчатая, местами с утолщенными нитями базихроматина, нуклеолы, как правило, нечеткие. Цитоплазма голубовато-синего цвета, в которой определяется обильная азурофильная зернистость красновато-фиолетового цвета, наслаивающаяся на ядро (рис. 60).

Миелоцит нейтрофильный – диаметр 12–18 мкм. Ядро располагается в центре или несколько эксцентрично, овальной или округлой формы. Структура хроматина грубая, с разделением на окси- и базихроматин, ядрышек нет. Цитоплазма голубовато-розового цвета с азурофильной и специфической нейтрофильной зернистостью (рис. 61–63).

Миелоцит базофильный – диаметр 12–15 мкм. Ядро располагается в центре, неправильно-овальной

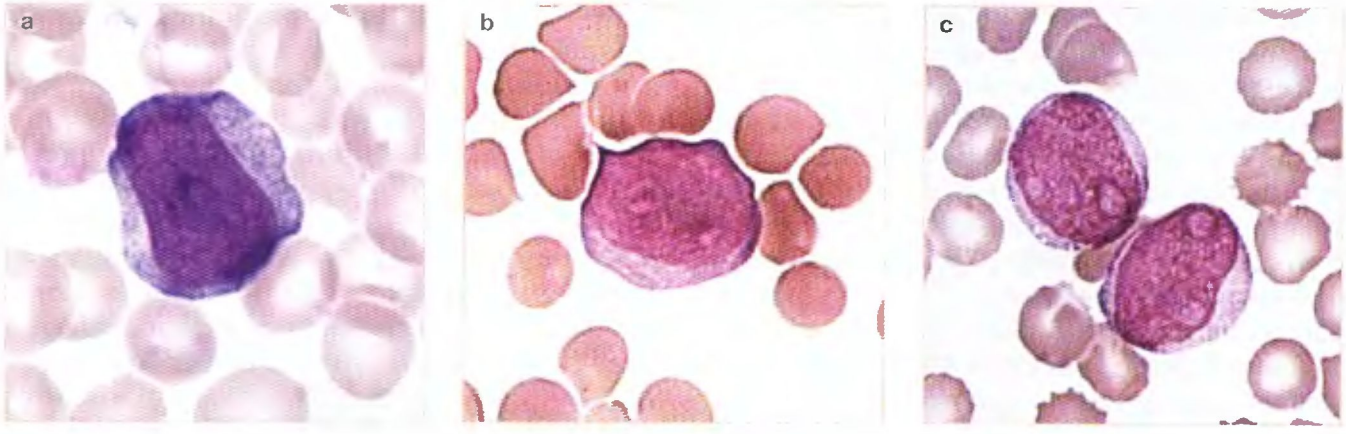

Рис. 59 (a, b, c). Миелобласты. ×1000

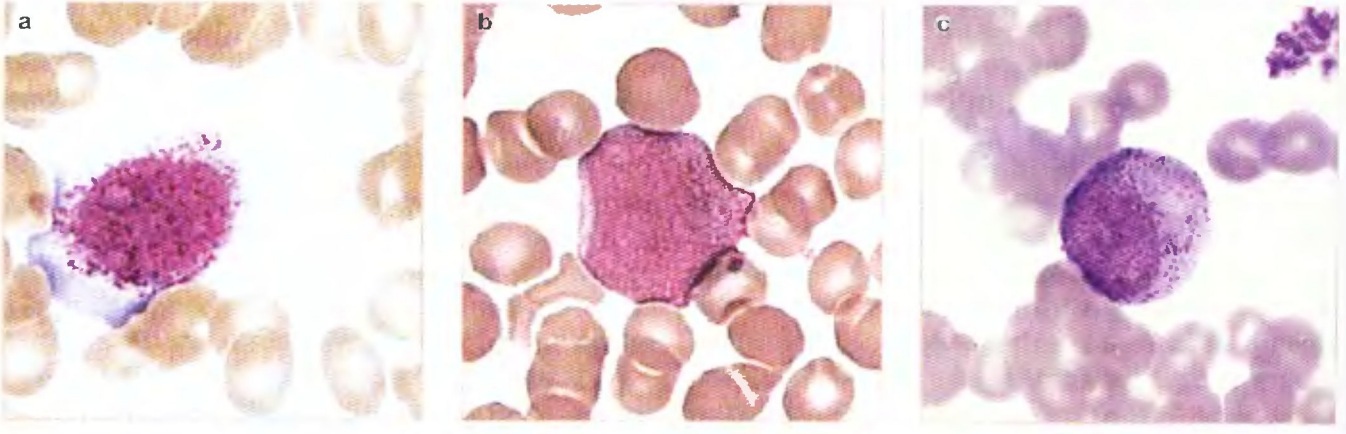

Рис. 60 (a, b, c). Промиелоциты. ×1000

ной формы. Структура хроматина грубая, ядрышек нет. Цитоплазма розоватого цвета с крупными гранулами различной формы и размеров, темно-фиолетового цвета, наслаивающимися на ядро (рис. 64, 65).

Миелоцит эозинофильный – диаметр 12–15 мкм. Ядро располагается в центре или несколько эксцентрично, овальной или округлой формы. Хроматин конденсированный, ядрышек нет. Цитоплазма голубовато-розового цвета с



Рис. 61 (a, b, c). Миелоциты нейтрофильные. ×1000

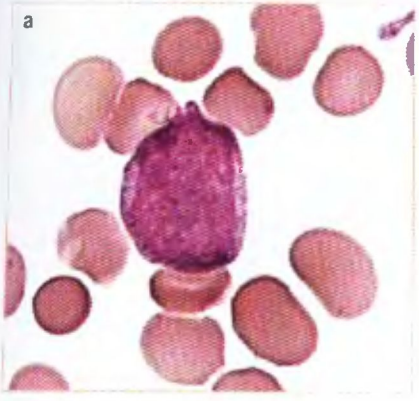

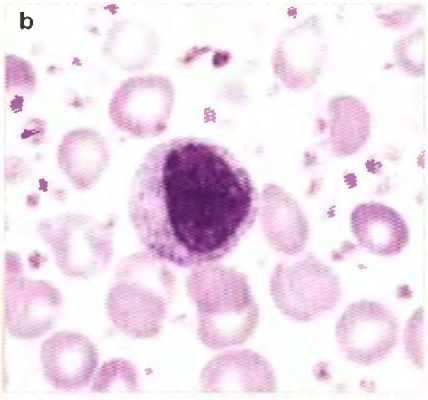

Рис. 62 (a, b). Миелоциты нейтрофильные. ×1000

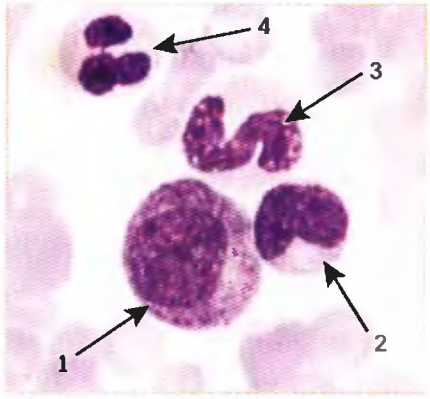

Рис. 63. Миелоцит (1), метамиелоцит (2), палочкоядерный (3) и сегментоядерный (4) нейтрофилы. ×1000

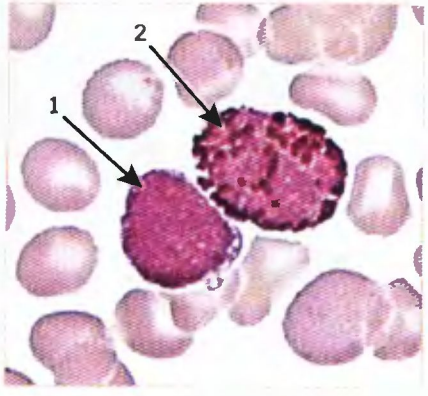

Рис. 64. Бласт (1) и базофильный миелоцит (2). ×1000

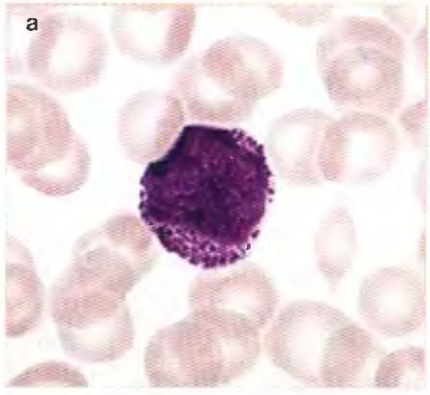

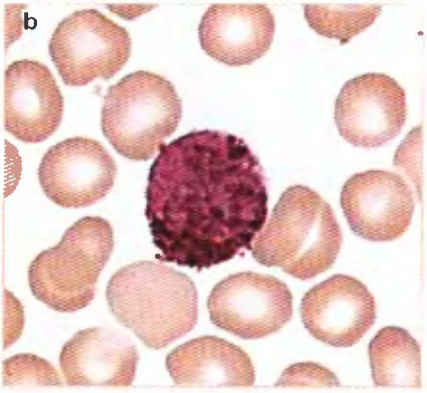

Рис. 65 (a, b). Миелоциты базофильные. ×1000

объемными гранулами одинакового размера и формы, красно-коричневого цвета. Иногда гранулы наслаиваются на ядро (рис. 66, 67).

Метамиелоцит нейтрофильный – диаметр 10–16 мкм. Ядро расположено в центре, бобовидной или почковидной формы. Хроматин распределен неравномерно, глыбчатый, ядрышки отсутствуют. Ядро занимает менее половины клетки. Цитоплазма розового цвета (оксифильная). В цитоплазме содержится мелкая азурофильная и нейтрофильная зернистость (рис. 68–70).

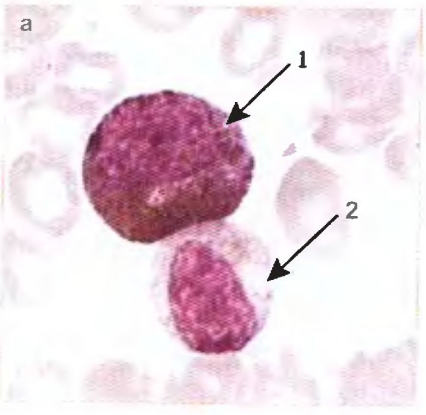

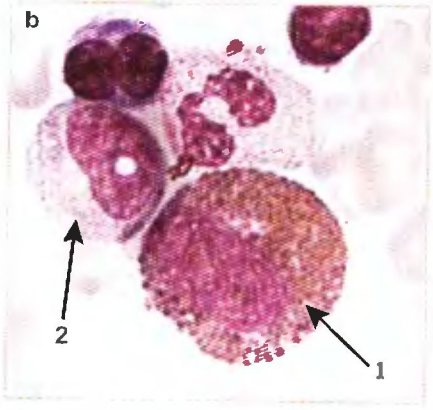

Рис. 66 (a, b). Миелоциты эозинофильный (1) и нейтрофильный (2). ×1000

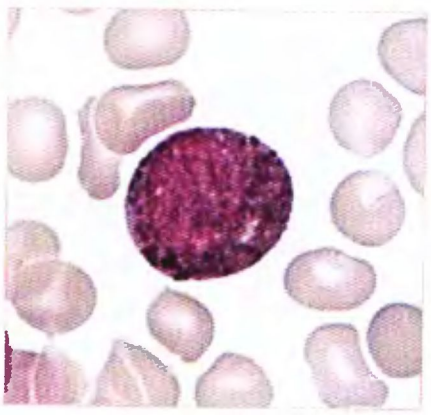

Рис. 67. Миелоцит эозинофильный. ×1000



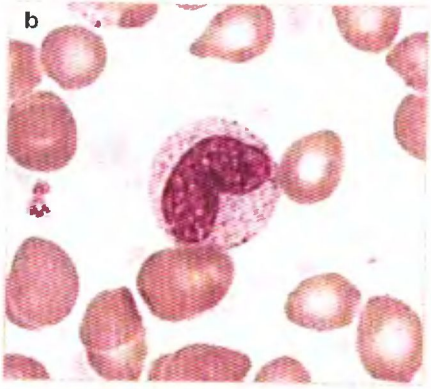

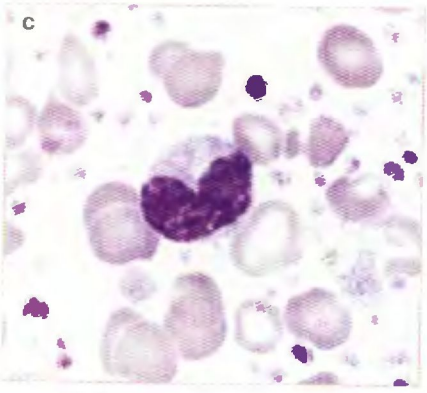

Рис. 68 (a, b, c). Метамиелоциты нейтрофильные. ×1000

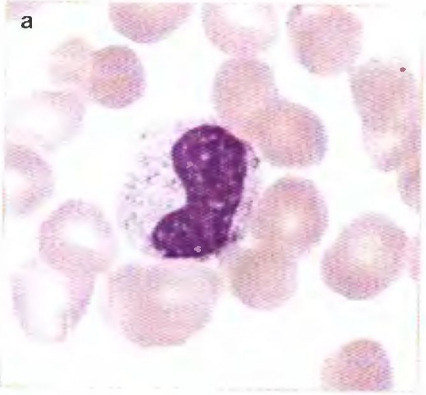

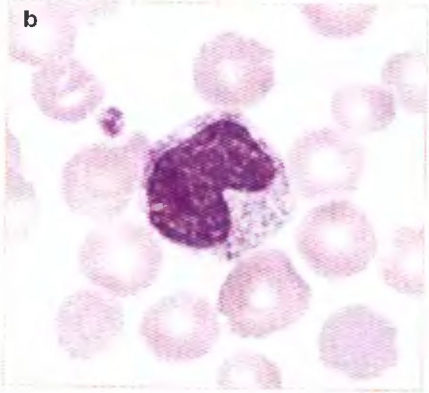

Рис. 69 (a, b). Метамиелоцит нейтрофильный. ×1000

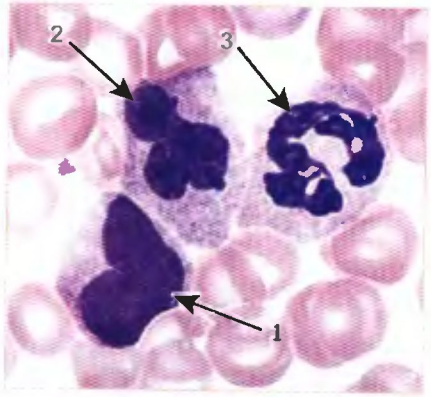

Рис. 70. Метамиелоцит (1), палочкоядерный (2) и сегментоядерный (3) нейтрофилы. ×1000

Палочкоядерный нейтрофил – диаметр 10–16 мкм. Ядро темно-фиолетового цвета, расположено в центре клетки, имеет вытянутую палочковидную форму с одинаковым диаметром по длине. Структура хроматина неравномерная крупноглыбчатая, характеризуется конденсацией ядерного хроматина, нуклеолы отсутствуют. Цитоплазма окрашена в розовый цвет и содержит пылевидную фиолетовую нейтрофильную зернистость (рис. 71).

Сегментоядерный нейтрофил – диаметр 10–15 мкм. Ядро темно-фиолетового цвета, занимает центральное положение, состоит из 2–5 сегментов. Отдельные части ядра соединены тонкими перемычками. Ядерный хроматин неравномерный крупноглыбчатый. Цитоплазма оксифильная, заполнена множеством пылевидных нейтрофильных гранул (рис. 72).

Эозинофил – клетка диаметром 10–12 мкм. Ядро темно-фиолетового цвета, занимает центральное положение, состоит из 2–4 сегментов. Ядерный хроматин неравномерный крупноглыбчатый. Цитоплазма оксифильная, заполнена множеством округлых эозинофильных гранул одинакового размера и формы, оранжевого или розово-красного цвета (рис. 73–76).

Базофил – диаметр 10–15 мкм. Ядро расположено центрально, темно-фиолетового цвета, неотчетливой, размытой формы из-за обилия гранул темно-фиолетового или синевато-черного цвета, наслаивающихся на ядро. Гранулы крупные, неодинаковые по размеру и форме. Цитоплазма клетки оксифильная (рис. 78).

Тучная клетка – диаметр аналогичен базофилу или несколько больше. Ядро расположено центрально, темно-фиолетового цвета, неотчетливой формы из-за обилия темно-фиолетовых гранул, наслаивающихся на ядро. Гранулы не отличаются от таковых у базофила (рис. 77).

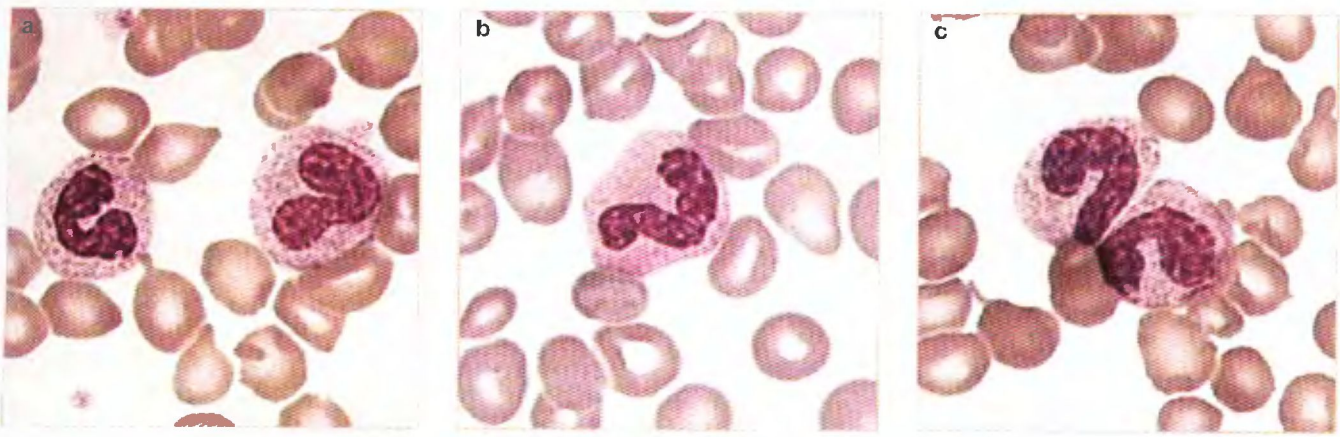

Рис. 71 (a, b, c). Палочкоядерные нейтрофилы. ×1000

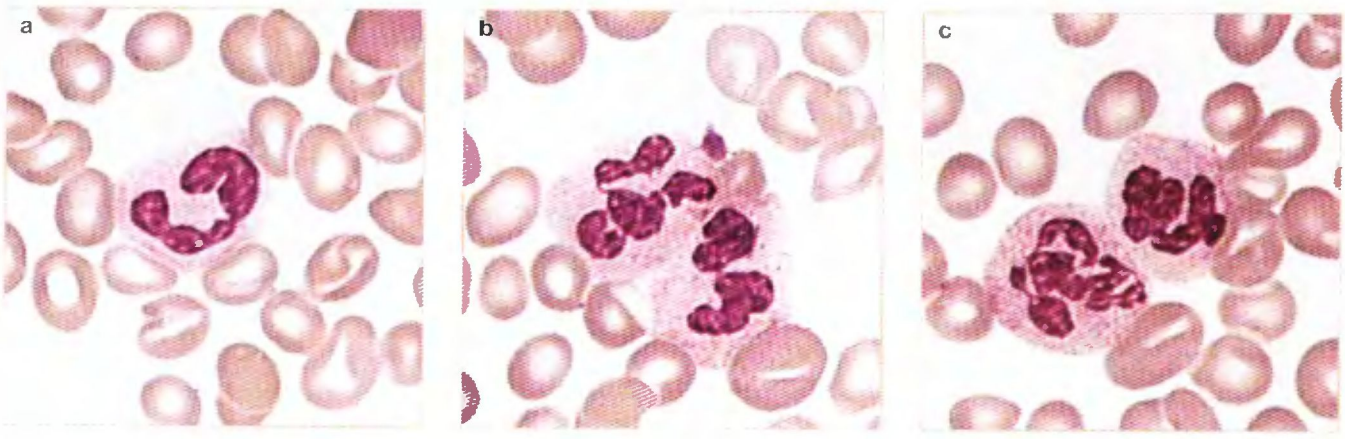

Рис. 72 (a, b, c). Сегментоядерные нейтрофилы. ×1000

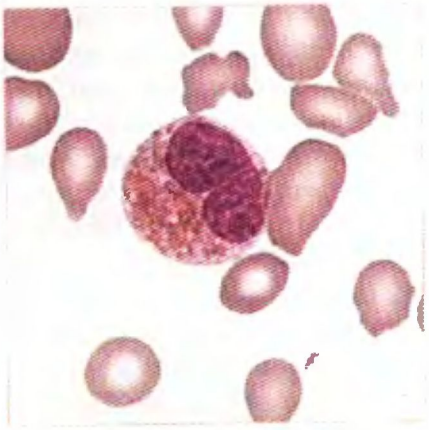

Рис. 73. Эозинофильный метамиелоцит. ×1000

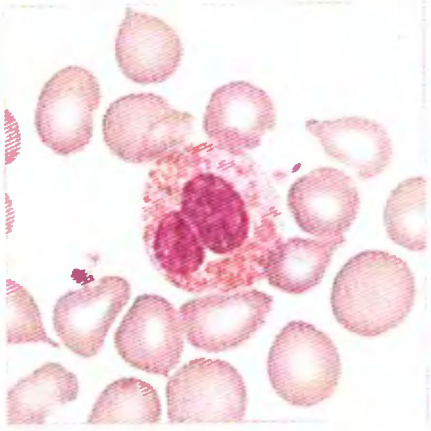

Рис. 74. Эозинофил. ×1000

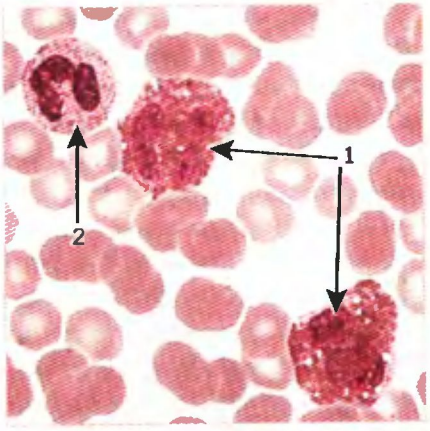

Рис. 75. Эозинофилы (1), сегментоядерный нейтрофил (2). ×1000

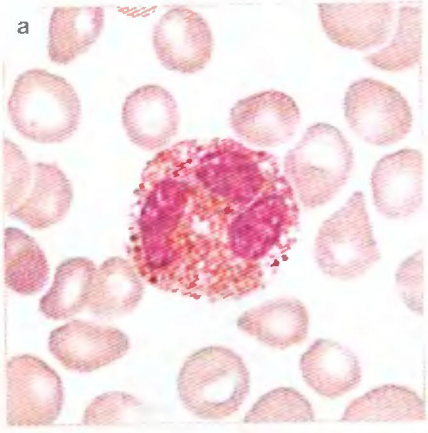

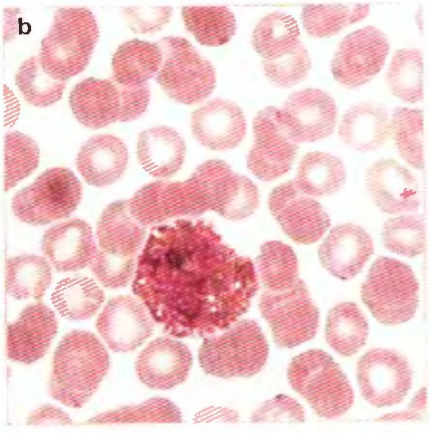

Рис. 76 (a, b). Сегментоядерные эозинофилы. ×1000

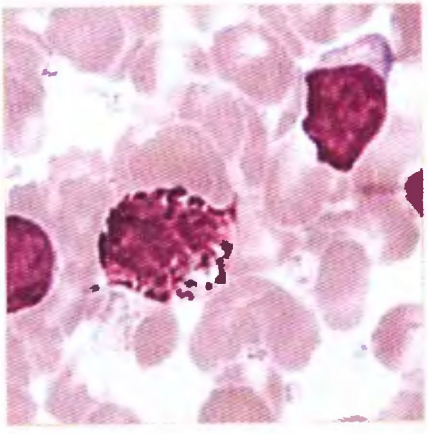

Рис. 77. Костный мозг. Тучная клетка. ×1000

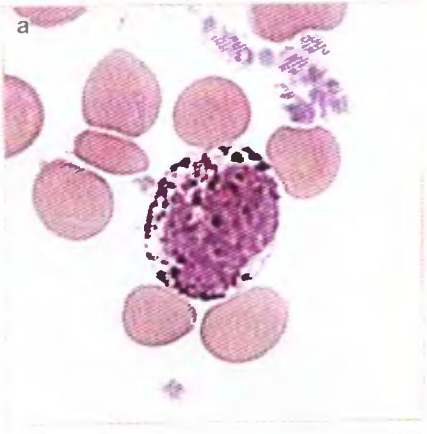

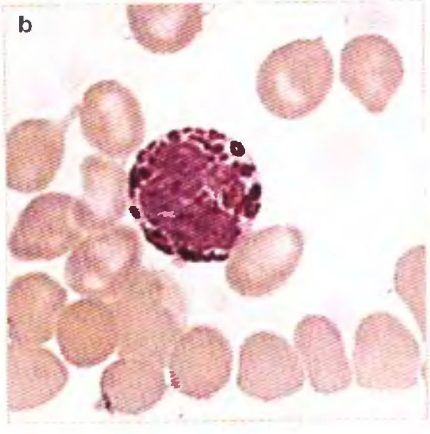

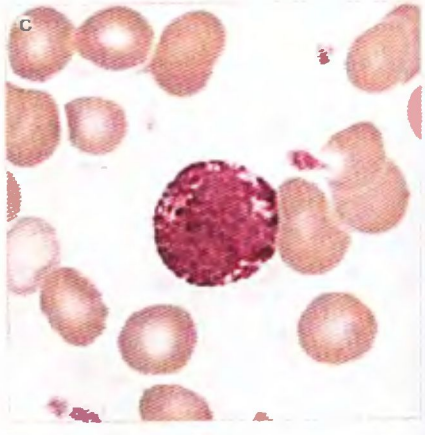

Рис. 78 (a, b, c). Базофилы. ×1000

Дифференциация зрелых и незрелых гранулоцитов

Дифференциация миелоцитов, метамиелоцитов, палочкоядерных и сегментоядерных гранулоцитов осуществляется преимущественно по ядру.

Миелоцит с вдавлением в ядре следует отличать от метамиелоцита. С этой целью мысленно округляем ядро и определяем его центр. В миелоците выемка в ядре не достигает центра. В метамиелоците вдавление более выражено и либо соприкасается с предполагаемым центром ядра, либо выходит за его пределы (рис. 79–81).

Отличие метамиелоцита от палочкоядерного гранулоцита заключается в том, что поперечник ядра метамиелоцита укладывается в длинник ядра до 3 раз, в то время как в палочкоядерном гранулоците – более 3 раз (рис. 82, 83).

Сегментоядерный гранулоцит отличается тем, что его ядро состоит из 2–5 сегментов, связанных хроматиновыми нитями. Принято считать сегментоядерными клетки, у которых ядерные мостики составляет менее 1/3 толщины ядерного сегмента. В том случае, если ядро имеет Т- или Y-образную форму, представлено в виде узла или наслаивающихся сегментов, клетку относят к сегментоядерной. Подобные ситуации встречаются преимущественно среди сегментоядерных нейтрофилов (рис. 84–87).

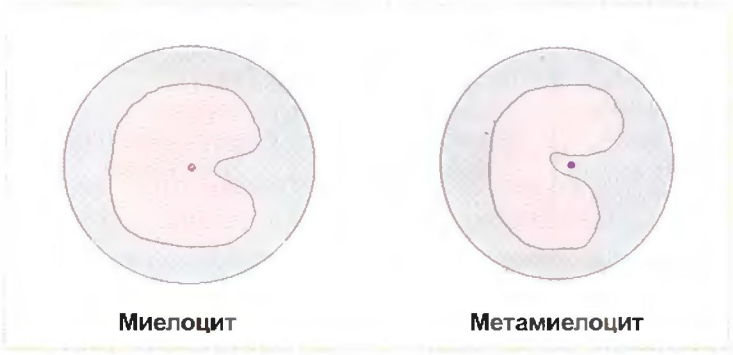

Рис. 79. Принцип дифференциации миелоцита от метамиелоцита

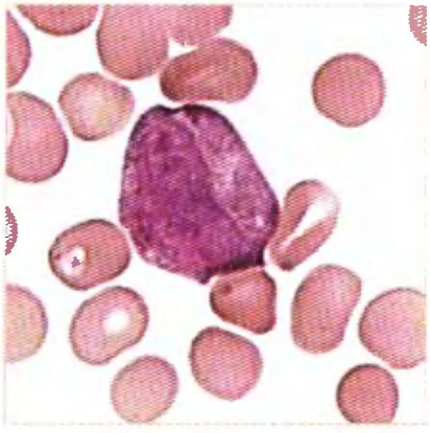

Рис. 80. Миелоцит. ×1000

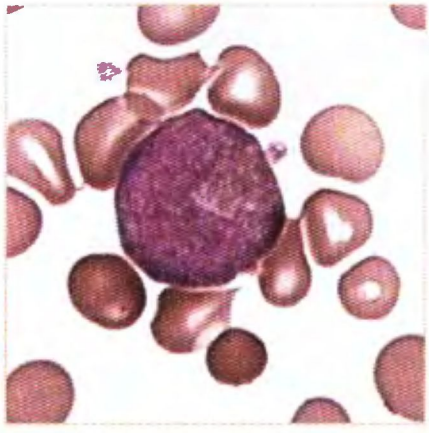

Рис. 81. Метамиелоцит. ×1000

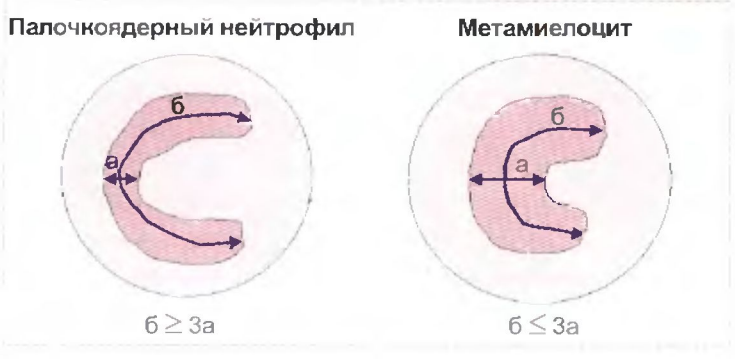

Рис. 82. Принцип дифференциации метамиелоцита и палочкоядерного нейтрофила

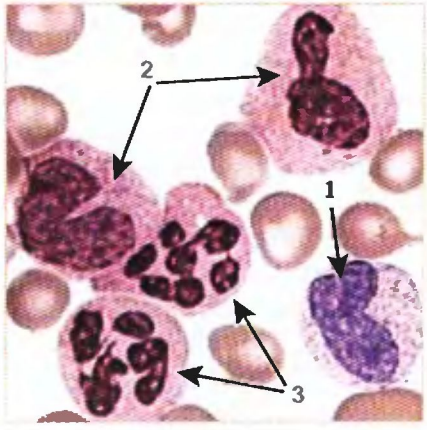

Рис. 83. Периферическая кровь. Метамиелоцит (1), палочкоядерные нейтрофилы (2) и сегментоядерные нейтрофилы (3). ×1000

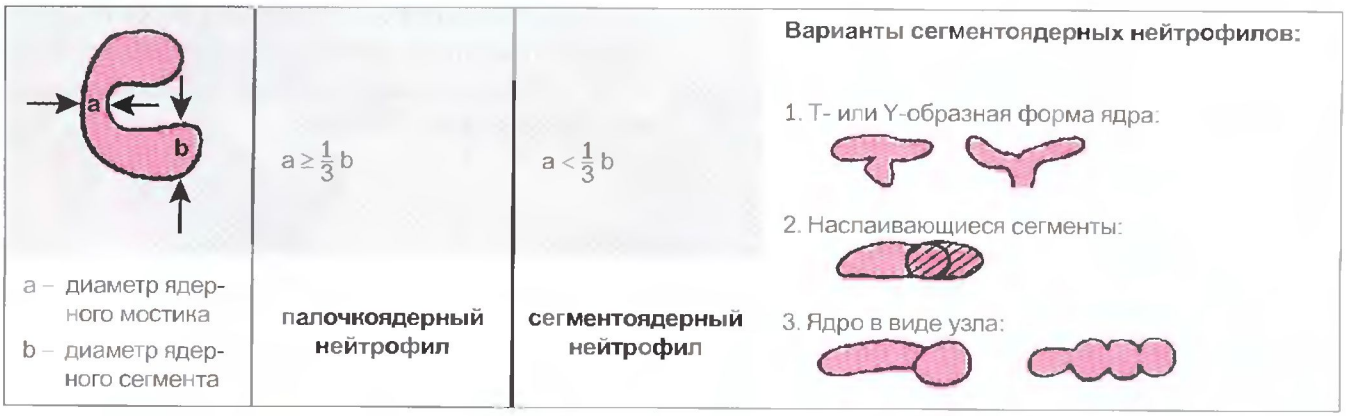

Рис. 84. Принципы дифференцирования палочкоядерных и сегментоядерных нейтрофилов

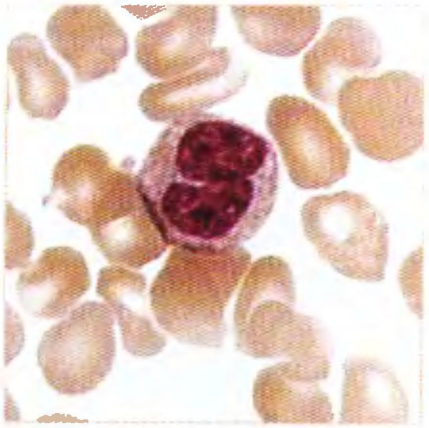

Рис. 85. Сегментоядерный нейтрофил с Т-образной формой ядра. ×1000



Рис. 86. Сегментоядерный нейтрофил с наслаивающимися сегментами ядра. ×1000



Рис. 87. Сегментоядерный нейтрофил с ядром в виде узла. ×1000

Моноцитопоэз

Клетки, объединенные в систему мононуклеарных фагоцитов (СМФ), включают костномозговые предшественники, пул циркулирующих в сосудистом русле моноцитов и тканеспецифические макрофаги. Ранние предшественники мононуклеарных фагоцитов развиваются из полипотентной стволовой кроветворной клетки и представляют быстро делящийся пул клеток-предшественников грануломоноцитопоэза (КОЕ-ГМ). Коммитированные КОЕ-ГМ дают начало КОЕ-М (колониеобразующая единица макрофагальная), дифференцирующимся в пролиферирующий пул монобластов и промоноцитов, являющихся наиболее ранними морфологически идентифицируемыми клетками СМФ в костном мозге. Процесс дифференцировки и созревания клеток моноцитопоэза регулируется колониестимулирующими факторами (ГМ-КСФ, М-КСФ, ИЛ-3).

Дифференцировка моноцитов из монобласта происходит в костном мозге в течение 5 дней, после чего они сразу выходят в кровоток, не создавая, в отличие от гранулоцитов, костномозгового резерва. В костном мозге клетки моноцитарного ряда представлены в основном пролиферирующим пулом. Небольшая часть моноцитов дифференцируется в макрофаги костного мозга.

В крови моноциты распределяются на циркулирующий и пристеночный пулы, количественные соотношения которых могут меняться. В периферической крови моноциты составляют от 1 до 10% всех лейкоцитов (80–600×10⁹/л). Моноциты циркулируют в крови от 36 до 104 часов, затем

покидают сосудистое русло, взаимодействуя со специализированными адгезивными молекулами на эндотелиальных клетках. Тканевой пул мононуклеарных фагоцитов в 25 раз превышает их содержание в крови; наибольшее количество макрофагов содержится в печени (56%), легких (15%), селезенке (15%), перитонеальной полости (8%) и других тканях. В тканях моноциты дифференцируются в органо- и тканеспецифические макрофаги. Продолжительность жизни тканевых макрофагов (гистиоцитов) исчисляется месяцами и годами. Макрофаги, в соответствии с их структурно-функциональными параметрами, разделены на 2 класса: антигенперерабатывающие (профессиональные фагоциты) и антигенпредставляющие (дендритные клетки, участвующие в реализации иммунного ответа).

Класс профессиональных фагоцитов включает свободные макрофаги соединительной ткани, подкожного жирового слоя, серозных полостей, альвеолярные макрофаги, фиксированные макрофаги печени, центральной нервной системы, костного мозга, селезенки, лимфатических узлов и т. д. К антигенпредставляющим макрофагам относят фолликулярные дендритные клетки, интердигитирующие дендритные клетки, клетки Лангерганса, специфической функцией которых является захват, переработка и представление антигенов лимфоцитам.

Профессиональные фагоциты и антигенпредставляющие клетки имеют сходные рецепторы на клеточной мембране, в том числе рецепторы для компонентов системы комплемента (C3, C4), Fc-фрагментов иммуноглобулинов, цитокинов, трансферрина, многих гормонов. Наиболее характерным поверхностным маркером является антиген CD14, выявляемый на монобластах, промоноцитах, моноцитах и антигенперерабатывающих макрофагах, но который может отсутствовать на антигенпредставляющих макрофагах.

Система мононуклеарных фагоцитов объединяет различные типы клеток, участвующих в защитных реакциях организма. Макрофаги принимают активное участие в неспецифической защите от патогенных микроорганизмов, в процессах репарации, инициации специфического иммунного ответа, в метаболизме липидов и железа, регуляции кроветворения, гемостазе. Важной функцией мононуклеарных фагоцитов является секреция цитокинов и других биологически активных веществ, регулирующих пролиферацию, дифференцировку и функциональную активность различных клеток.

По мере дифференцировки монобласта в промоноцит, моноцит и далее в макрофаг клетка претерпевает ряд морфологических и функциональных изменений.

Морфология клеток моноцитарного ряда

Монобласт – диаметр 15–20 мкм. Ядро расположено в центре клетки, округлой формы, хроматин нежный, мелкосетчатый, тонкодисперсный. В ядре содержится 1–2 нуклеолы голубоватого цвета. Цитоплазма голубого цвета, в ней могут присутствовать пылевидные азурофильные гранулы (рис. 88).

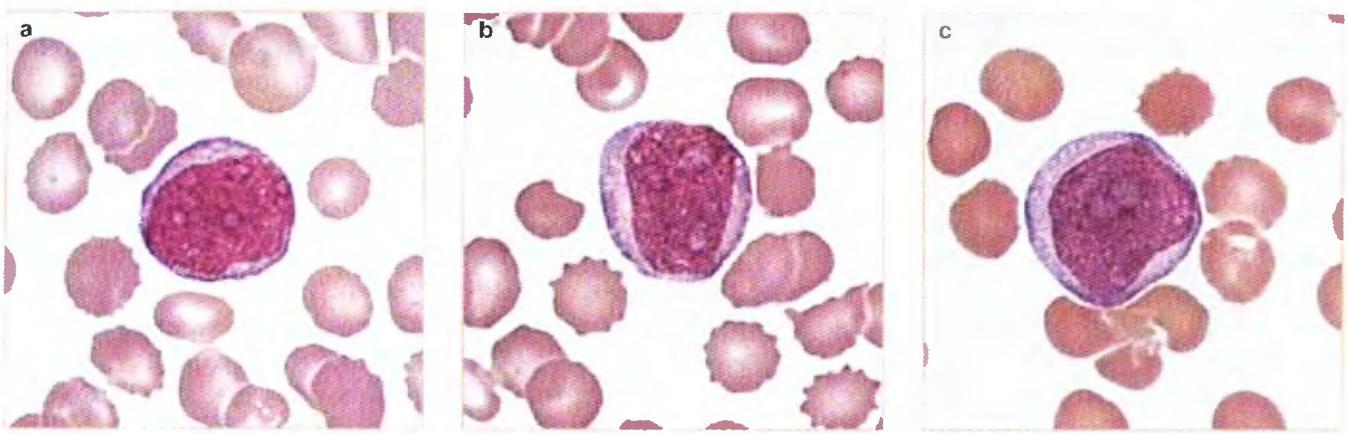

Рис. 88 (a, b, c). Монобласты. ×1000

Промоноцит – диаметр 15–18 мкм. Ядро бобовидной формы светло-фиолетового цвета. Хроматин нежный, крупносетчатый. В ядре 1–2 нуклеолы. Цитоплазма серо-голубого, дымчатого цвета с мелкой азурофильной зернистостью (рис. 89).

Моноцит – диаметр 14–20 мкм. Ядро светло-фиолетового цвета, расположено центрально. Характерно разнообразие форм ядра: лопастное, бобовидное, сегментированное, палочковидное. Хроматин рыхлый, светлый, расположен неравномерно. Цитоплазма сероватого или бледно-голубого цвета, в ней могут присутствовать многочисленные пылевидные азурофильные гранулы (рис. 90).

Макрофаг – диаметр 15–80 мкм. Форма клеток неправильная, ядро овальной или продолговатой формы, хроматин петлистый, распределен неравномерно, цитоплазма обильная, голубоватого цвета с азурофильными гранулами, вакуолями, в ней могут содержаться остатки фагоцитированного материала (рис. 91).

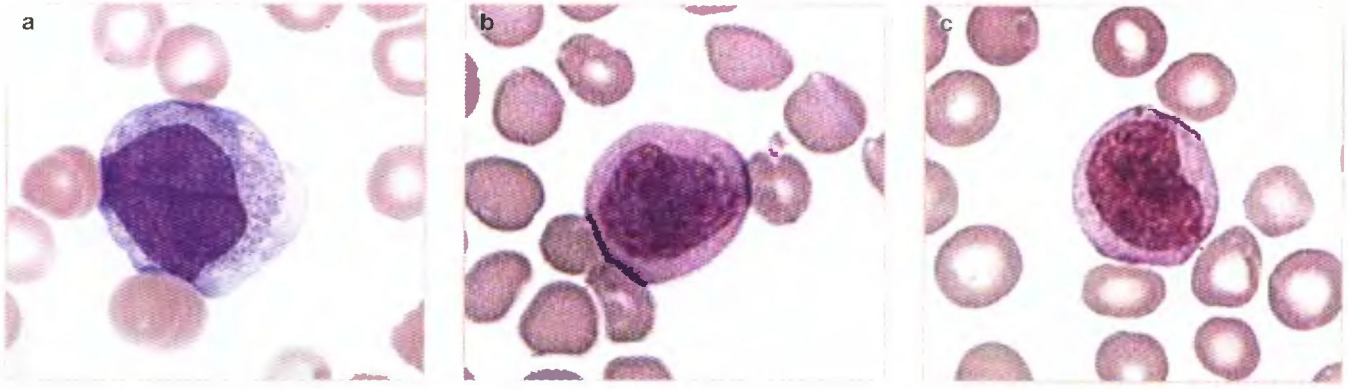

Рис. 89 (a, b, c). Промоноциты. ×1000

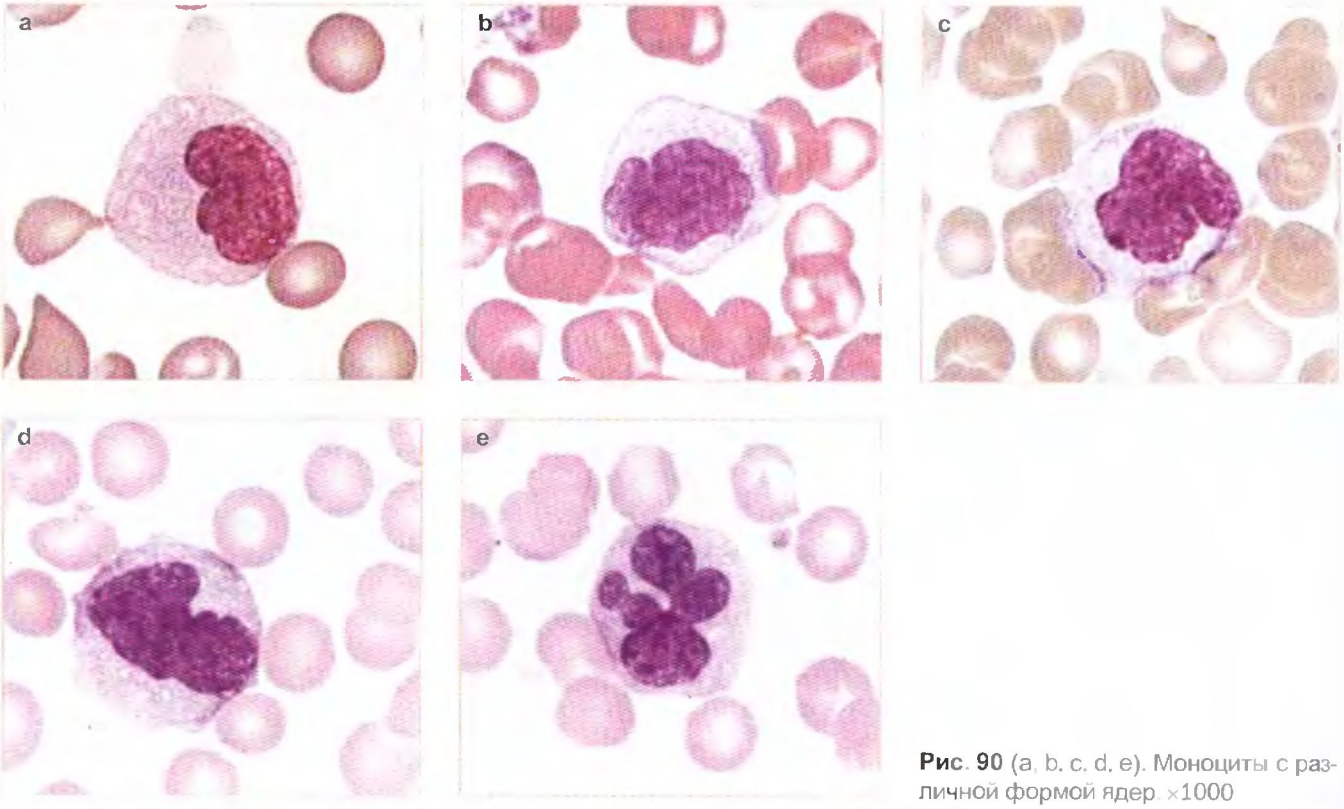

Рис. 90 (a, b, c, d, e). Моноциты с различной формой ядер. ×1000

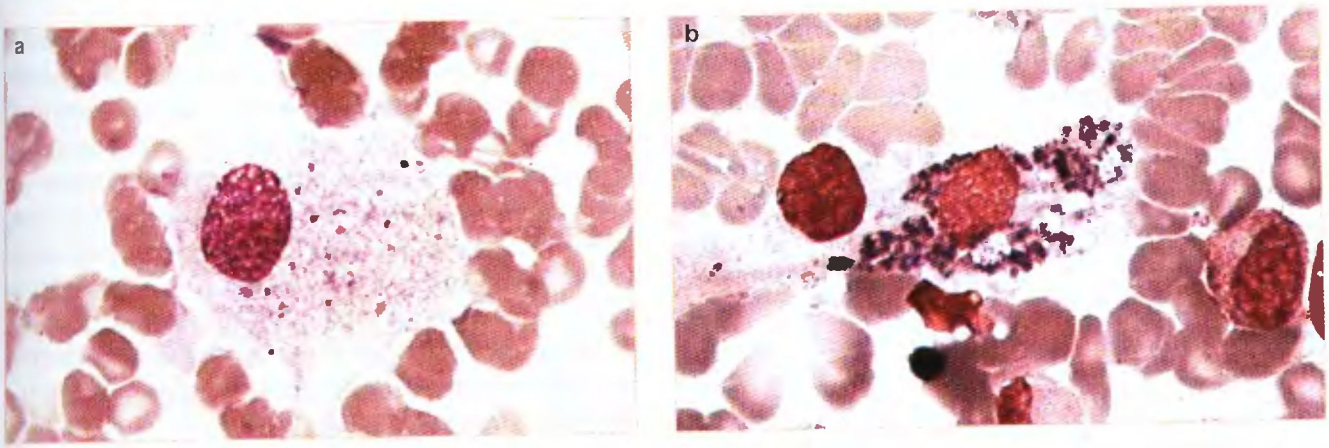

Рис. 91 (a, b). Костный мозг. Макрофаги. ×1000

Мегакариоцитопоэз

Дифференцировка и созревание клеток мегакариоцитопоэза происходит в костном мозге, где из коммитированных, морфологически неидентифицируемых клеток-предшественников – КОЕ-мгкц формируются колонии мегакариоцитарных клеточных элементов. При созревании клетки проходят три морфологически дифференцируемые стадии: мегакариобласт, не превышающий 10% всей популяции, промегакариоцит (около 15%) и мегакариоцит, на его долю приходится от 75 до 85%. Процесс преобразования мегакариобластов в мегакариоциты продолжается около 25 часов. Время созревания мегакариоцита составляет примерно 25 часов, а жизненный цикл его около 10 суток. Отличительной чертой клеточных элементов мегакариоцитопоэза является их способность к эндомитозу (полиплоидизации) – делению ядра без разделения цитоплазмы, что приводит к появлению гигантского размера клеток (мегакариоцитов). В процессе мегакариоцитопоэза клетки проделывают от 3 до 6 эндомитозов, что соответствует плоидности мегакариоцита от 8 n до 64 n. Созревание мегакариоцитарных элементов сопровождается накоплением в цитоплазме гранул. Способность зрелых мегакариоцитов к эндоцитозу проявляется в явлении эмпириополезиса, суть которого заключается в захвате гемопоэтических клеток. Частота его возрастает при злокачественных новообразованиях.

В α-гранулах мегакариоцитов содержится значительное количество белков: фактор Виллебранда, тромбоцитарный фактор 4, тромбоспондин, фибриноген, фибронектин, тромбоцитарный ростовой фактор, трансформирующий ростовой фактор β, тромбоцитарный ингибитор коллагеназы. Тромбоцитарная пероксидаза присутствует на всех стадиях созревания клеток мегакариоцитарной линии, включая тромбоциты.

Основная функция мегакариоцитопоэза – образование тромбоцитов, поддержание их количества в кровотоке на постоянном уровне. Мегакариоциты располагаются в костном мозге вблизи костномозговых синусов, цитоплазматические отростки через миграционные поры проникают в синусы костного мозга, где и происходит отшнуровка тромбоцитов. Основными регуляторами, стимулирующими мегакариоцитопоэз, являются ИЛ-1, ИЛ-3, ИЛ-4, ИЛ-6, ИЛ-11, фактор стволовых клеток, лейкоз-ингибирующий фактор, ГМ-КСФ, Г-КСФ, эритропоэтин, тромбопоэтин. К факторам, ингибирующим тромбоцитопоэз, относят тромбоцитарный фактор 4, трансформирующий фактор роста β1, α- и γ-интерфероны и другие ингибиторы.

Тромбоцит – безъядерная клетка диаметром 2–4 мкм, средний объем 7,5 мкм^3 (от 3 до 10 мкм^3) (рис. 92). Популяция тромбоцитов неоднородна. Различают зрелые тромбоциты (87%), юные (незрелые – 3,2%), старые (4,5%), формы раздражения (2,5%). Микроформы тромбоцитов имеют диаметр менее 1,5 мкм, макроформы могут достигать 5 мкм и мегалоформы – до 6–10 мкм. В центре зрелого тромбоцита содержится обильная азурофильная зернистость. Форма тромбоцитов – овальная, круглая, сферическая или дискоидная. Период созревания тромбоцитов в среднем составляет 8 дней, продолжительность пребывания в кро-

вотоке от 9 до 11 дней. В тромбоците выделяют гель-зону и зону органелл. Гель-зона представляет собой матрикс цитоплазмы. В ней расположены микротрубочки, микрофиламенты и другие структуры, обеспечивающие образование псевдоподий, внутреннюю контракцию и секрецию. Зона органелл тромбоцитов состоит из беспорядочно расположенных по цитоплазме митохондрий, пероксисом (содержат каталазу) и гранул хранения. В тромбоцитах выделяют 3 вида органелл хранения: α-гранулы, электронно-плотные тельца (δ-гранулы) и лизосомы (γ-гранулы). На рис. 93 представлены основные компоненты, которые могут освобождаться из гранул и цитозоля тромбоцитов при действии разных стимуляторов.

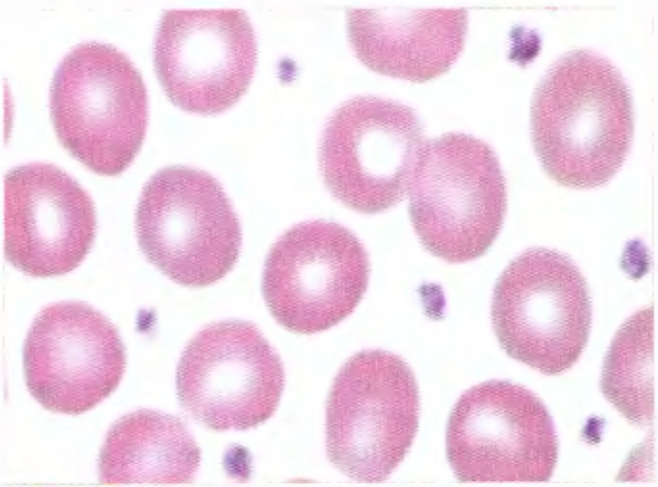

Рис. 92. Периферическая кровь. Тромбоциты. ×1000

В *α-гранулах* хранится до 30 различных белков, большинство из которых синтезируются в мегакариоцитах: фибриноген, фактор Виллебранда, V-фактор, фактор роста тромбоцитов (PDGF), фактор 4 тромбоцитов, β-тромбоглобулин, тромбоспондин, фибронектин, P-селектин, α_2-макроглобулин, α_2-антиплазмин, α_1-антитрипсин, протеин S, лейкоцитарный хемотаксический фактор, высокомолекулярный кининоген и другие. Участие белков α-гранул в физиологических и патологических процессах многостороннее: а) митогенный и хемотаксический эффект; б) адгезивное действие, участие в агрегации тромбоцитов; в) в плазменном гемостазе; г) вазоактивное действие; д) иммунные и другие эффекты.

В *плотных тельцах* (δ-гранулы) хранятся субстанции, вызывающие прежде всего сосудистые реакции, – адениловые нуклеотиды (АТФ, АДФ, АМФ, цАМФ, ГДФ), серотонин, адреналин, норадреналин, ДОФамин, гистамин, Ca^{2+} и другие. Высвобождающиеся из пула хранения АТФ и АДФ быстро мета-

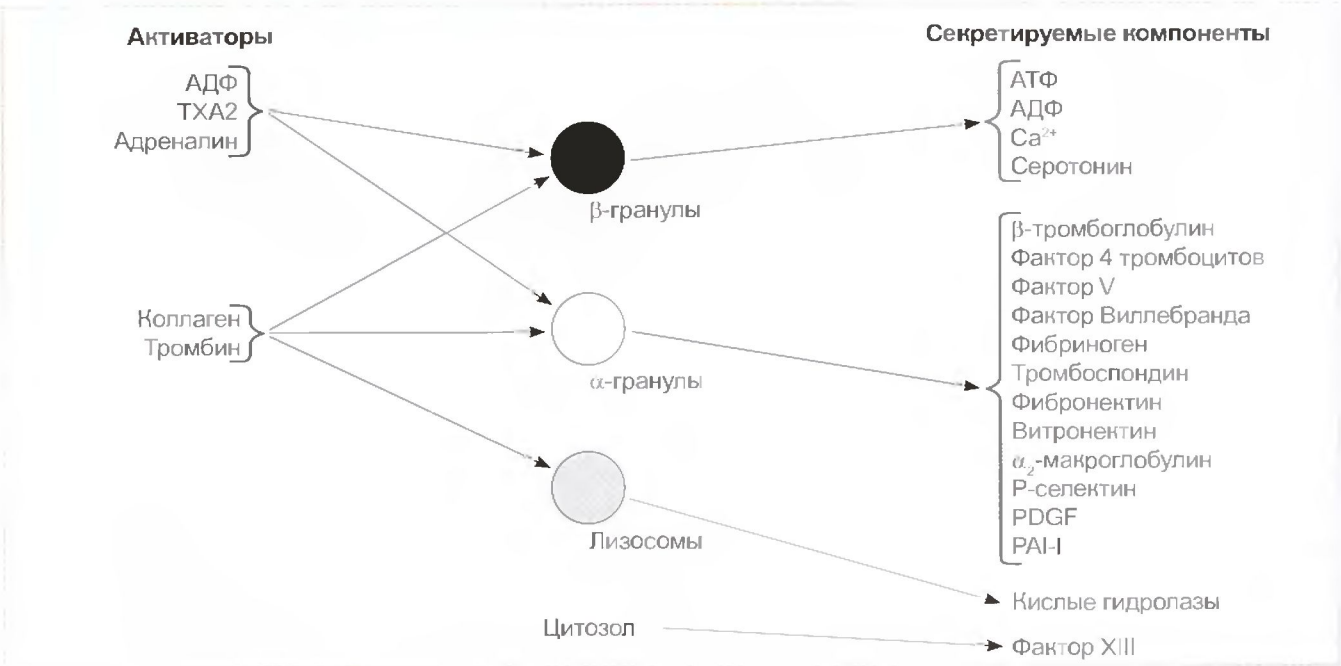

Рис. 93. Секретируемые факторы тромбоцитов. Действие различных активаторов приводит к высвобождению содержимого гранул из тромбоцитов

болизируются в плазме до АМФ и аденозина. АДФ является важнейшим физиологическим метаболитом, обеспечивающим первичный гемостаз.

В *лизосомах* (γ-гранулы) находятся гидролитические ферменты – пероксидаза, глюкозидазы, галактозидаза или β-глицерофосфатаза. Лизосомы секретируют хранящийся в них секрет только при воздействии сильных стимуляторов, таких, как коллаген и тромбин, что сопровождается необратимыми изменениями тромбоцитов.

Тромбоциты способны секретировать содержимое гранул частично при обратимой адгезии и в процессе взаимодействия с капиллярной сетью сосудов и полностью при реакции освобождения, связанной с необратимой адгезией на поврежденной сосудистой стенке. После секреции наблюдается дегрануляция, большинство гранулярных мембран деградирует, гранулы практически не восстанавливаются и тромбоциты во многом теряют свою физиологическую активность.

Основные функции тромбоцитов: ангио-трофическая, адгезивно-агрегационная, сорбционно-транспортная, активация плазменного гемостаза, ретракция кровяного сгустка, фиксация и транспорт циркулирующих иммунных комплексов.

Морфология клеток мегакариоцитарного ряда

Мегакариобласт – диаметр 18–20 мкм. Ядро округлое, гиперхромное, темно-фиолетового цвета, занимает большую часть клетки. Хроматин в ядре распределен равномерно, определяются несколько неотчетливых нуклеол. Цитоплазма узкая, иногда с отростками, темно-синего цвета, без зернистости (рис. 94).

Промегакариоцит – диаметр 20–40 мкм. Ядро темно-фиолетового цвета с бухтообразными вдавлениями. Цитоплазма узкая, иногда с отростками, синяя, могут определяться гранулы (рис. 95).

Мегакариоцит – диаметр 60–120 мкм. Ядро темно-фиолетового цвета, лопастное, с бухтообразными вдавлениями. Хроматин распределен неравномерно. Цитоплазма светло-синего или розоватого цвета, содержит обильную зернистость (рис. 96).

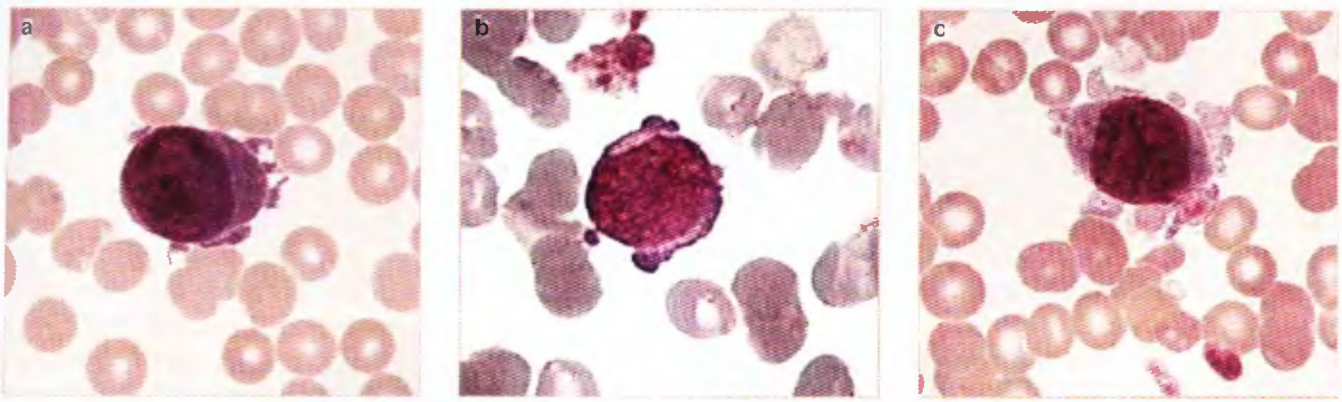

Рис. 94 (a, b, c). Мегакариобласты. ×1000

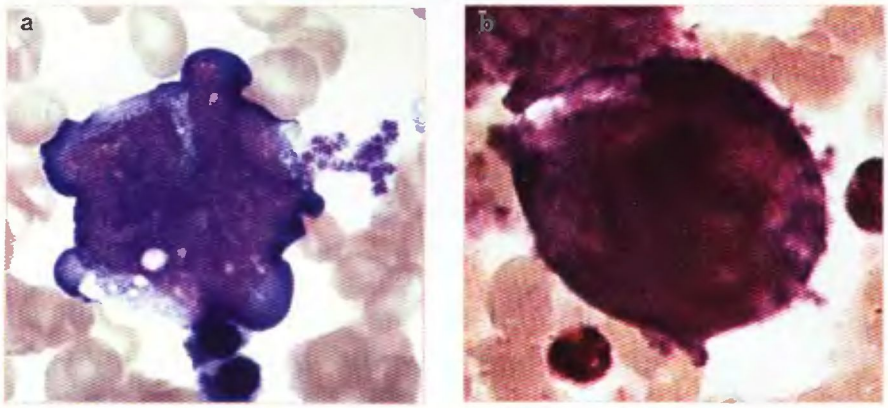

Рис. 95 (a, b). Промегакариоциты. ×1000

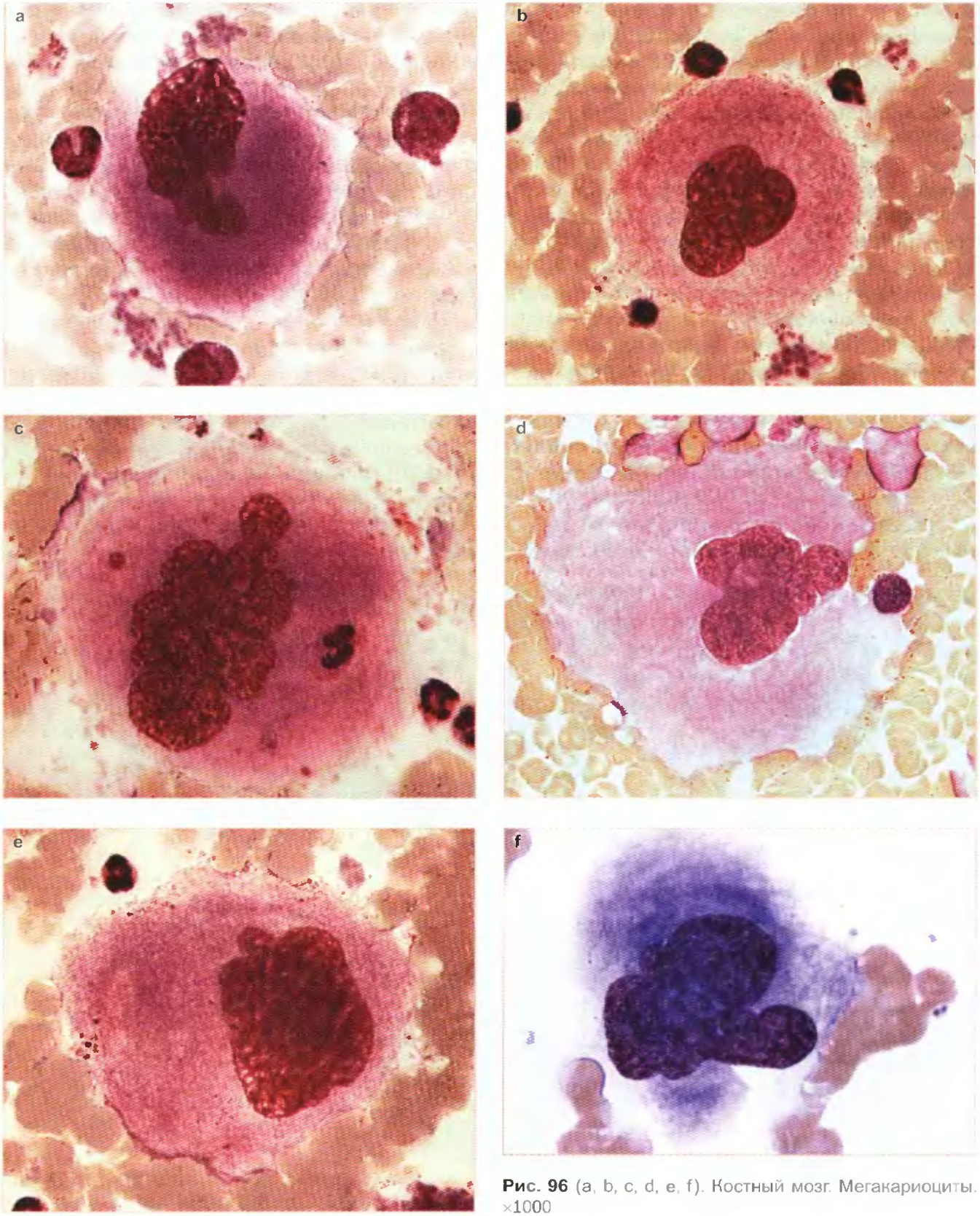

Рис. 96 (a, b, c, d, e, f). Костный мозг. Мегакариоциты. ×1000

Лимфоцитопоэз

Все лимфоциты имеют единого предшественника – стволовую кроветворную клетку и проходят начальные этапы дифференцировки в костном мозге. На долю лимфоидных клеток в костном мозге приходится около 10–15% кариоцитов. Примерно 60% лимфоидных клеток находится в процессе созревания, остальные – зрелые клетки, готовые к эмиграции или, наоборот, мигрировавшие в костный мозг из крови.

Клетки иммунной системы – это гетерогенная популяция, отличающаяся по иммунофенотипическим и функциональным характеристикам. **Т-клеточная популяция лимфоцитов** является наиболее многочисленной и нуждается в особых условиях развития, которые она находит, мигрируя из костного мозга в тимус. В костном мозге формируются ранние предшественники Т-лимфоцитов, которые затем заселяют тимус и далее периферические лимфоидные органы. Наиболее ранним Т-клеточным маркером является CD7, CD10, несколько позже появляются CD5 и далее CD2. Незрелые протимоциты экспрессируют CD45, но не имеют молекул HLA-II, TdT, CD3, в них начинается перестройка генов Т-клеточного рецептора. Под влиянием микроокружения тимуса незрелые тимоциты проходят определенные этапы дифференцировки, в ходе которых формируется Т-клеточный рецептор, служащий для распознавания антигена, а также образуются субпопуляции наивных Т-лимфоцитов – Т-хелперы (CD4+) и цитотоксические клетки (CD8+). Зрелые Т-клетки покидают тимус через сосуды кортикомедуллярной зоны и, поступив в кровоток, становятся частью единого пула рециркулирующих Т-лимфоцитов. В периферических лимфоидных органах (лимфатические узлы, селезенка, лимфатические фолликулы) Т-лимфоциты занимают преимущественно тимусзависимые зоны: паракортикальные зоны лимфатических узлов, периартериальные муфты селезенки и групповых лимфатических фолликулов; в других участках они смешаны с В-лимфоцитами. Т-лимфоциты недолго задерживаются в лимфоидных органах, вскоре покидают их, поступая в лимфу (из селезенки Т-клетки эмигрируют с током крови). При контакте с антигеном Т-клетки вовлекаются в процессы активации и иммунного ответа. Т-лимфоциты имеют разную продолжительность жизни. Большая часть их относится к долгоживущим клеткам, время их обновления составляет годы, что иногда сопоставимо со сроком жизни. Небольшая часть клеток живет несколько недель, месяцев. Основным и наиболее специфичным маркером Т-лимфоцитов является CD3. Менее специфичны, но свойственны преимущественно Т-клеткам – CD7, CD2, CD5. Молекулы CD4 и CD8 определяют субпопуляции Т-лимфоцитов – Т-хелперы и Т-киллеры (цитотоксические лимфоциты). Среди Т-хелперов выделяют Т-хелперы первого и второго порядка (Th1 и Th2), которые помогают развитию соответственно клеточного и гуморального иммунного ответа. Т-лимфоциты участвуют в реализации клеточного иммунного ответа, который проявляется в двух формах. В основе цитотоксического ответа лежит развитие Т-киллеров, которые разрушают пораженные клетки-мишени (например вирусинфицированные, опухолевые клетки). Другая разновидность клеточного ответа – реакция гиперчувствительности замедленного типа – имеет в основе реакцию макрофагов, направляемую Т-хелперами 1-го порядка.

Дифференцировка В-лимфоцитов осуществляется в костном мозге, где они проходят этап антигенезависимой дифференцировки, который завершается экспрессией IgD- и IgM-рецепторов (молекулы иммуноглобулинов являются специфическими рецепторами В-лимфоцитов). Присутствие этих двух рецепторов на мембране позволяет считать В-лимфоцит зрелой клеткой. В последующем уже в процессе иммунного ответа происходит последовательное появление на поверхности В-лимфоцита рецепторов, относящихся к различным подклассам IgG, затем к IgE и IgA. С момента завершения формирования рецепторного комплекса В-клетка приобретает способность взаимодействовать с антигеном. Большую роль в развитии В-лимфоцитов играет костномозговое микроокружение – клетки стромы и молекулы межклеточного матрикса, гуморальные факторы (ИЛ-7, ИЛ-3, ИЛ-1, ИЛ-4, γ-интерферон). Зрелые В-лимфоциты покидают костный мозг, попадают в циркуляцию и заносятся в периферические лимфоидные органы, где при встрече с антигеном они проходят этап антигензависимой дифференцировки. В этих органах они выполняют свои функции,

локализуясь в наружных слоях коры лимфатических узлов, краевой зоне белой пульпы селезенки. Продолжительность жизни большинства зрелых лимфоцитов в отсутствие антигенной стимуляции составляет несколько месяцев. Основным источником обновления популяции В-лимфоцитов служит костный мозг. Интенсивность антигеннезависимого размножения В-клеток на периферии невелика. Зрелые В-лимфоциты располагают необходимыми мембранными молекулами, чтобы не только распознать антиген, но и эффективно контактировать с другими клетками иммунной системы, молекулами иммуноглобулинов, компонентами комплемента, цитокинами. Общими маркерами В-лимфоцитов являются CD19, CD20, CD22, CD72, CD40. Основной функцией В-лимфоцитов является реализация гуморального иммунного ответа. Основой его является активация В-клеток и их дифференцировка в антителообразующие плазматические клетки. В процессе ответа происходит переключение синтеза антител с IgM- на IgG-антитела, а при иммунном ответе в слизистых оболочках – на IgA-антитела. Антитела нейтрализуют свободные антигены, образуя иммунные комплексы, опсонизируют клетки-мишени фагоцитов и естественных киллеров, активируют комплемент.

В результате иммунного ответа образуются Т- и В-клетки памяти, которые обеспечивают ускоренное развитие реакции на повторное попадание в организм тех же антигенов – вторичный иммунный ответ. Клетки памяти представляют собой малые лимфоциты, обладающие двумя важными признаками: способностью к рециркуляции и большой продолжительностью жизни, которая обусловливает длительное сохранение иммунитета к возбудителям инфекционных заболеваний и другим чужеродным агентам.

В случае, если лимфоциты не получили комплекса активирующих сигналов, а также после выполнения своих функций или при действии некоторых факторов (радиация, глюкокортикоиды), они подвергаются апоптозу или программированной гибели.

Естественные киллеры (NK-клетки) – фракция лимфоцитов, лишенных маркеров Т- и В-клеток. Наиболее важными факторами, способствующими дифференцировке естественных киллеров, являются ИЛ-1, ИЛ-2, γ-интерферон. Содержание этих клеток наиболее значительно в печени и селезенке, незначительно – в лимфатических узлах, костном мозге, легких, лимфоидных фолликулах тонкой кишки. В периферической крови на долю NK-клеток приходится от 5 до 25% лимфоцитов. Морфология этих клеток очень характерна: это большие гранулярные лимфоциты. По размеру они соответствуют большим лимфоцитам (12–15 мкм в диаметре), имеют азурофильные гранулы в цитоплазме, количество и плотность которых варьирует. В гранулах содержатся: перфорин – белок, обусловливающий образование пор в мембране клеток-мишеней, гранзимы – ферменты, вызывающие индукцию апоптоза при проникновении в клетки-мишени, хондроитинсульфат А, защищающий NK-клетки от аутолиза. Основная функция естественных киллеров – контактный цитолиз клетки-мишени (инфицированные вирусом, опухолевые и быстропролиферирующие клетки) с выбросом сигнальных молекул, включающих в них апоптоз. Маркерами естественных киллеров служат антигены CD56, CD57, CD16.

Среди общего количества лейкоцитов крови лимфоциты составляют 20–35%.

Морфология клеток лимфоидного ряда

Лимфобласт – диаметр 12–16 мкм. Ядро округлой или овальной формы, светло-фиолетового цвета, расположено в центре. Хроматин нежносетчатый, мелкозернистый. В ядре 1–2 ядрышка. Цитоплазма узкая, светло-синего цвета с перинуклеарной зоной (рис. 97).

Пролимфоцит – диаметр 12–16 мкм. Ядро округлой или овальной формы, расположено в центре или несколько эксцентрично. Хроматин имеет стертую структуру, могут быть остатки нуклеол. Цитоплазма узкая, голубого цвета с перинуклеарной зоной (рис. 98, 99).

Лимфоцит – диаметр 7–12 мкм. Ядро округлой или бобовидной формы, расположено в центре или эксцентрично. Структура хроматина неравномерная, глыбчатая, нуклеолы при обычных методах окрашивания отсутствуют. Цитоплазма светло-синяя, с перинуклеарной зоной (рис. 100).

Большой гранулярный лимфоцит – диаметр 12–15 мкм. Ядро округлой или бобовидной фор-



Рис. 97 (a, b, c). Лимфобласты. ×1000

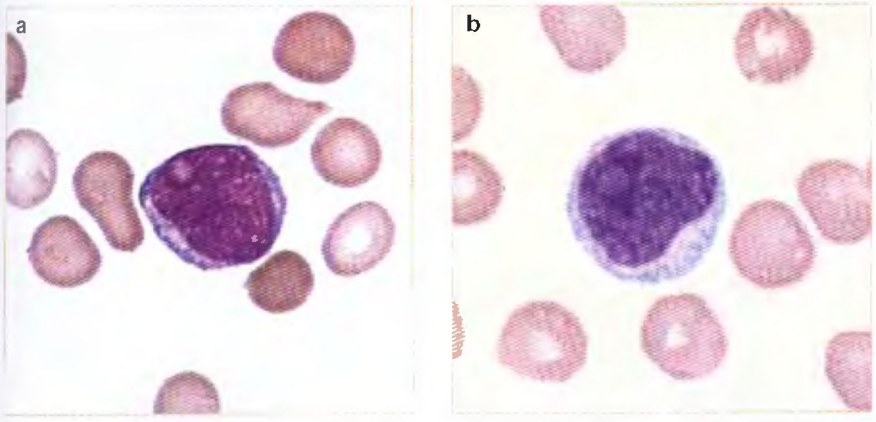

Рис. 98 (a, b). Пролимфоциты. ×1000

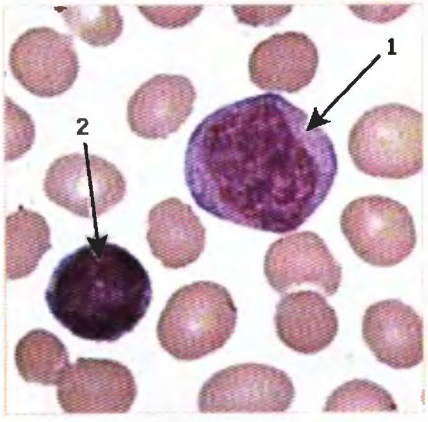

Рис. 99. Пролимфоцит (1) и лимфоцит (2). ×1000

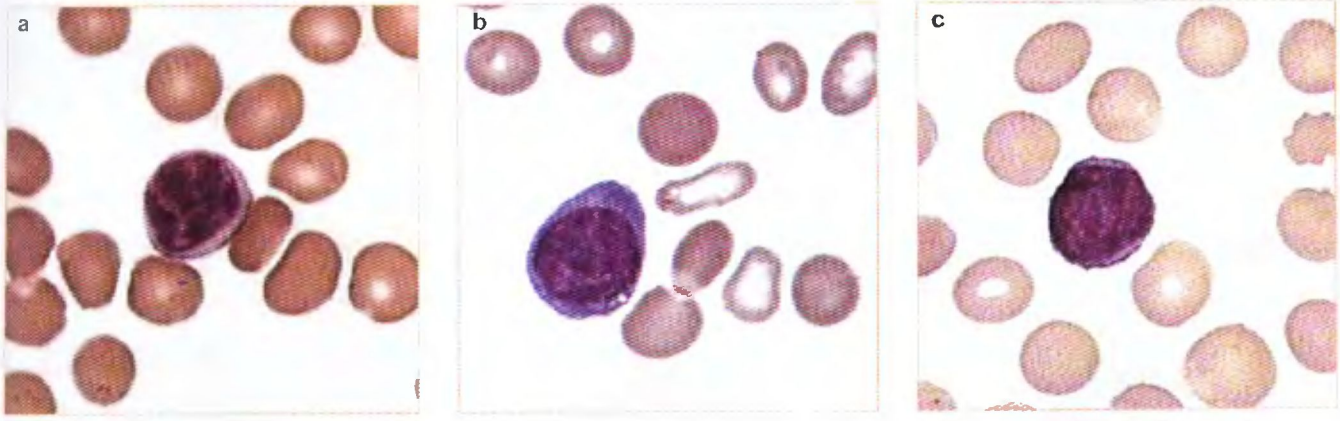

Рис. 100 (a, b, c). Лимфоциты. ×1000

мы, расположено в центре или эксцентрично. Структура хроматина неравномерная, глыбчатая, нуклеолы отсутствуют. Цитоплазма более широкая, голубого цвета, с мелкими или более грубыми азурофильными гранулами (рис. 101).

Плазмобласт – диаметр 16–20 мкм. Ядро занимает большую часть клетки, располагается в центре, нежной структуры, темно-фиолетового цвета, содержит 1–2 нуклеолы. Цитоплазма интенсивно синего цвета, ха-

рактерна перинуклеарная зона просветления (рис. 102).

Проплазмоцит – диаметр 20 мкм. Ядро занимает большую часть клетки, располагается эксцентрично, в ядре определяются нуклеолы. Цитоплазма голубовато-синего цвета с просветлением вокруг ядра (рис. 103).

Плазматическая клетка – диаметр 8–12 мкм. Ядро располагается эксцентрично, округлой или овальной формы, хроматин имеет грубую колесовидную исчерченность. Цитоплазма различных оттенков базофилии с четко выраженной перинуклеарной зоной просветления (рис. 104, 105).

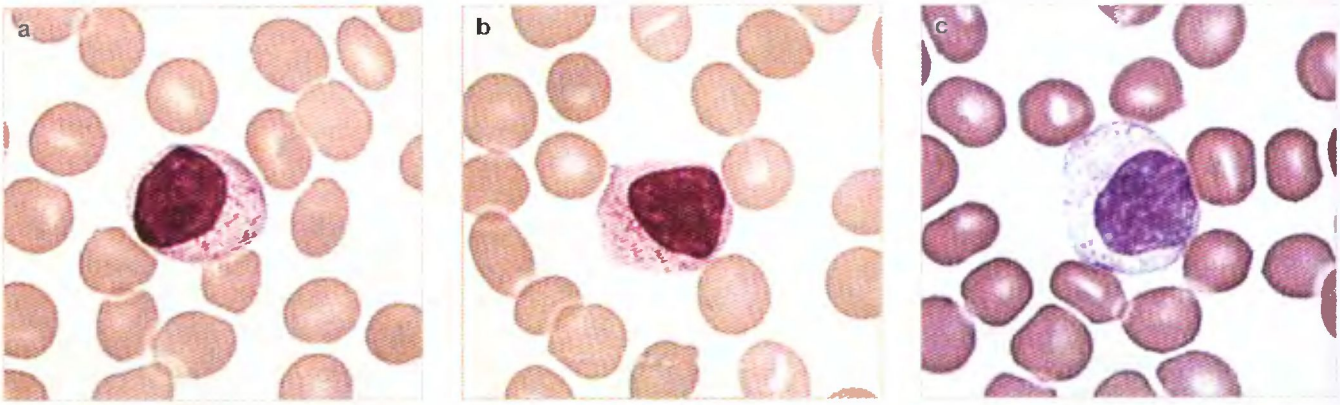

Рис. 101 (a, b, c). Большие гранулярные лимфоциты. ×1000

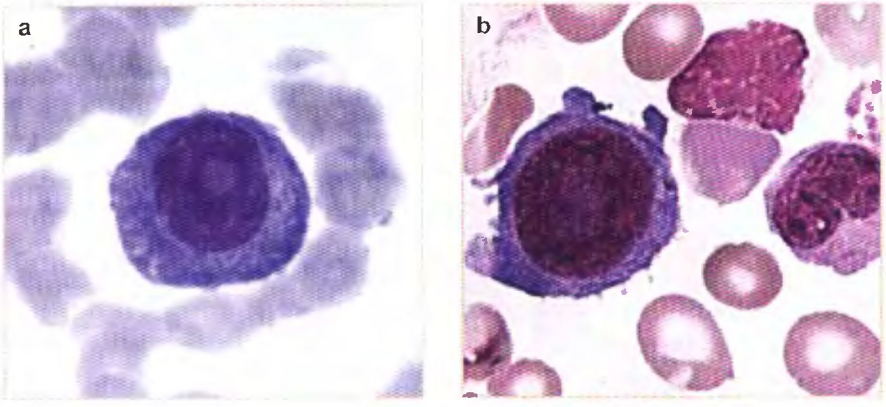

Рис. 102 (a, b). Плазмобласты. ×1000

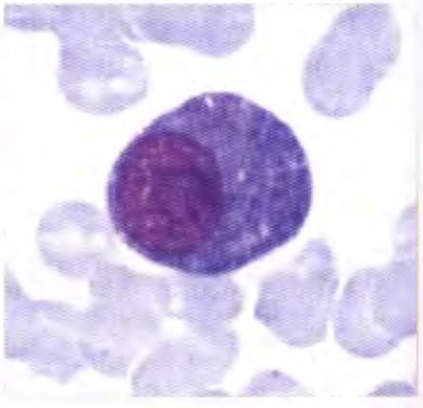

Рис. 103. Проплазмоцит. ×1000

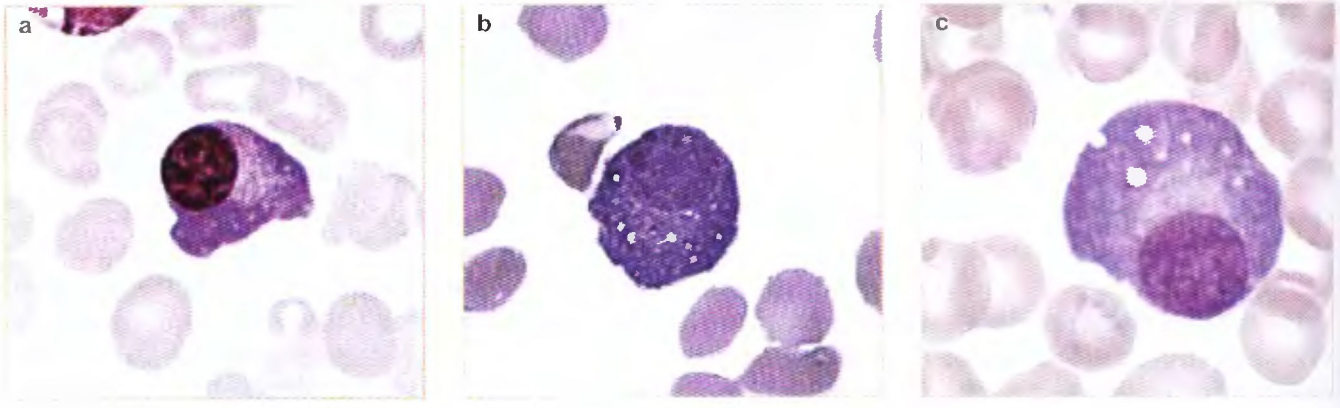

Рис. 104 (a, b, c). Плазматические клетки. ×1000

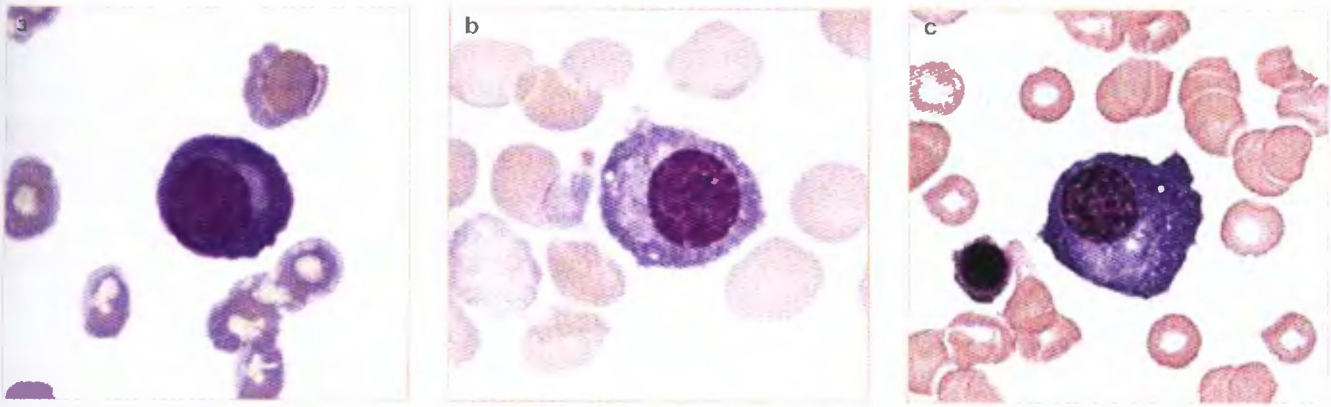

Рис. 105 (a, b, c). Плазматические клетки. ×1000

Цитохимия гемопоэтических клеток

Современные цитохимические методы исследования, применяемые в гематологии в комплексе с морфологической оценкой клеточных элементов крови, костного мозга, лимфатических узлов, позволяют определить направленность дифференцировки кроветворных клеток. Основой их идентификации служат особенности метаболизма, специфичные для каждого типа клеток. Цитохимические методы исследования обладают рядом достоинств: они просты в исполнении, легко воспроизводимы, не требуют сложной, дорогостоящей аппаратуры, информативны.

Цитохимическими маркерами миелоидной дифференцировки являются миелопероксидаза (МПО), липиды, хлорацетатэстераза.

Миелопероксидаза (МПО) выявляется в клетках гранулоцитарного ряда в азурофильных гранулах, начиная с миелобласта. По мере созревания клеток активность фермента возрастает и в нейтрофилах выявляется наиболее высокая активность в виде гранул, заполняющих всю цитоплазму (рис. 106–108). Слабоположительная реакция на МПО наблюдается в небольшом количестве моноцитов в виде немногочисленных рассеянных гранул. В эритрокариоцитах, лимфоцитах, базофилах и мегакариоцитах МПО не определяется.

Липиды обнаруживаются практически во всех лейкоцитах, за исключением лимфоцитов. Основная масса липидов связана с клетками гранулоцитарного ряда. Они входят в состав специфической зернистости нейтрофильных гранулоцитов, эозинофилов и накапливаются по мере созревания клеток. В миелобластах обычно

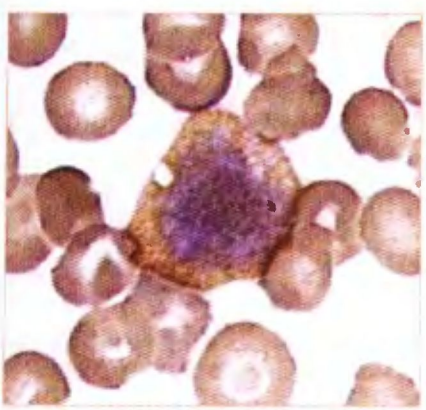

Рис. 106. Положительная реакция на МПО в миелоците. ×1000

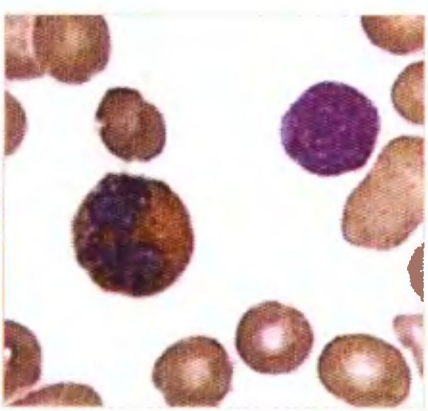

Рис. 107. Положительная реакция на МПО в нейтрофиле и отрицательная в лимфоците. ×1000

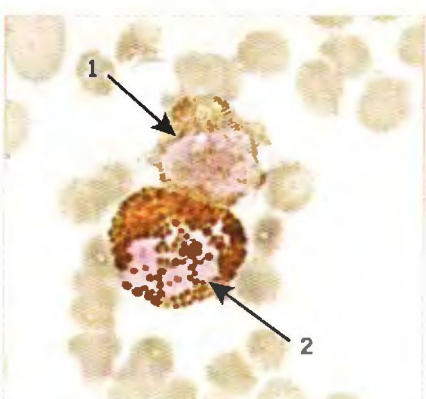

Рис. 108. Положительная реакция на МПО в нейтрофиле (1) и резко положительная в эозинофиле (2). ×1000

имеется скудное количество гранул, локализующихся в перинуклеарной зоне, в промиелоцитах их становится несколько больше, в миелоцитах и метамиелоцитах содержание суданофильных гранул высокое. В зрелых нейтрофилах липиды заполняют всю цитоплазму (рис. 109, 110). На всех стадиях созревания эозинофилов обнаруживаются липиды по периферии специфических гранул с неокрашенной или слабоокрашенной центральной зоной. В базофилах содержание липидов снижается по мере созревания клеток. Большинство незрелых базофилов дают положительную реакцию. В моноцитах и их предшественниках часто содержится вариабельное число мелких или умеренно крупных гранул, распределенных по всей клетке, с некоторой тенденцией к концентрированию в перинуклеарной зоне или ободке цитоплазмы. В тромбоцитах, как и в мегакариоцитах, липиды, как правило, не выявляются, хотя изредка может обнаруживаться диффузное окрашивание с рассеянными мелкими суданофильными гранулами. Эритрокариоциты, ретикулоциты и зрелые эритроциты не содержат суданофильных гранул. В клетках лимфоидного ряда липиды не выявляются.

Мукополисахариды (гликозаминогликаны) определяются во всех морфологически идентифицируемых клетках гранулоцитарного ряда. Концентрация PAS-положительного материала в клетках гранулоцитопоэза нарастает по мере созревания клеток. Диффузное окрашивание цитоплазмы обычно свойственно наиболее молодым клеткам гранулоцитарного ряда (миелобласты, промиелоциты, миелоциты). В зрелых нейтрофилах содержится много PAS-положительного вещества в виде мелких гранул, упакованных так плотно, что цитоплазматический фон плохо различим (рис. 111–114). В эозинофилах PAS-положительный материал располагается вне специфических гранул в виде диффузного окрашивания. В моноцитах PAS-положительный материал чаще определяется в виде мелкой пылевидной зернистости на фоне слабо-розового диффузного окрашивания. В норме на всех стадиях дифференцировки клеток эритроидного ряда мукополисахариды не выявляются. В тромбоцитах PAS-положительный материал представлен в виде мелких рассеянных гранул по периферии клетки (рис. 113) либо в виде интенсивного центрально расположенного пятна. В лимфоцитах концентрация мукополисахаридов меньше, чем в гранулоцитах. В норме 10–40% лимфоцитов периферической крови содержат PAS-положительный материал, располагающийся в виде гранул вокруг ядра (рис. 112), в 1–2% клеток гранулы могут быть интенсивно окрашены и образовывать крупные блоки.

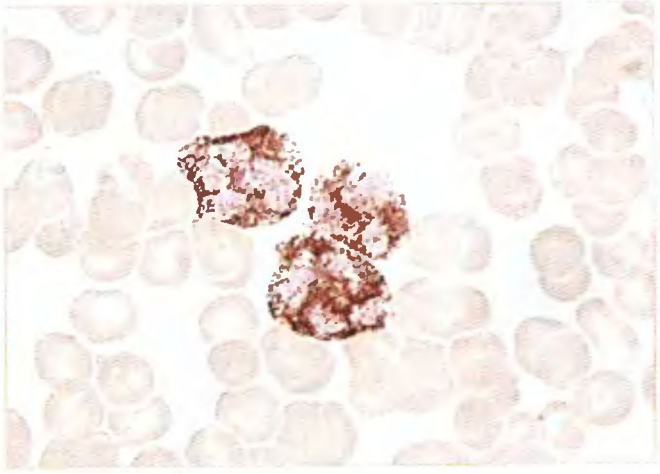

Рис. 109. Липиды в нейтрофилах. ×1000

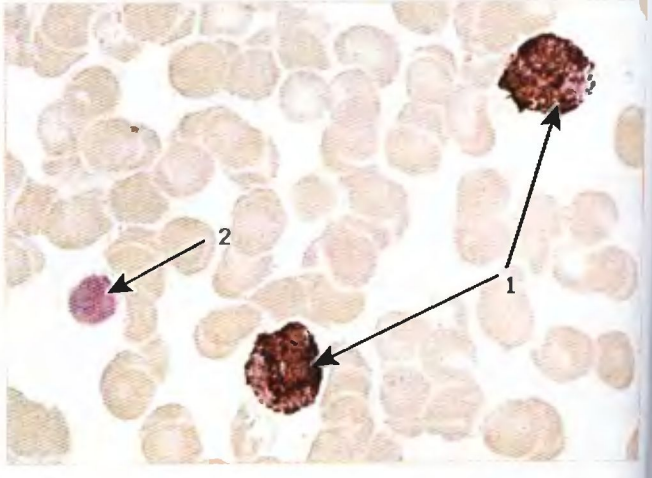

Рис. 110. Положительная реакция на липиды в нейтрофиле (1) и отрицательная в лимфоците (2). ×1000

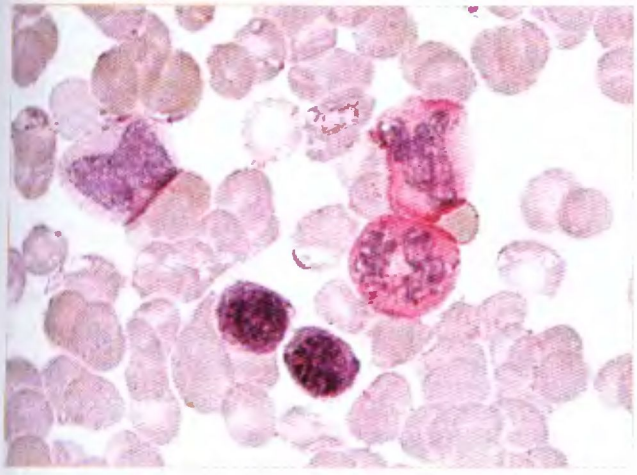

Рис. 111. Диффузная PAS-реакция в клетках гранулоцитарного ряда и нормобластах. ×1000

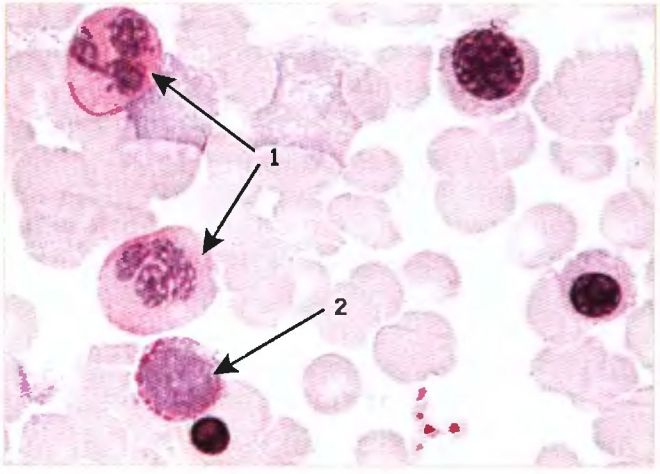

Рис. 112. Диффузная PAS-реакция в нейтрофилах (1) и гранулярная в лимфоците (2). ×1000

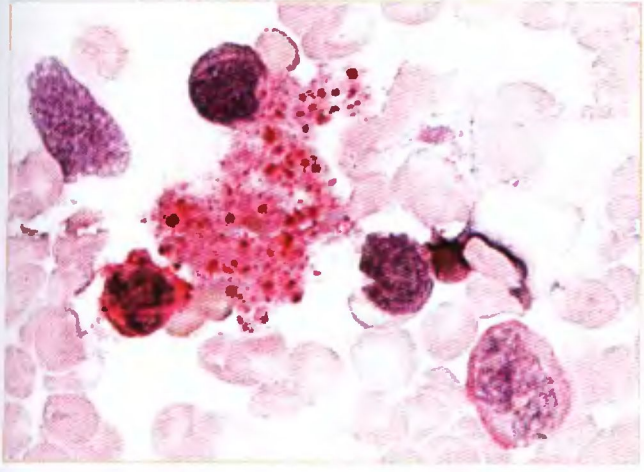

Рис. 113. PAS-реакция в тромбоцитах. ×1000

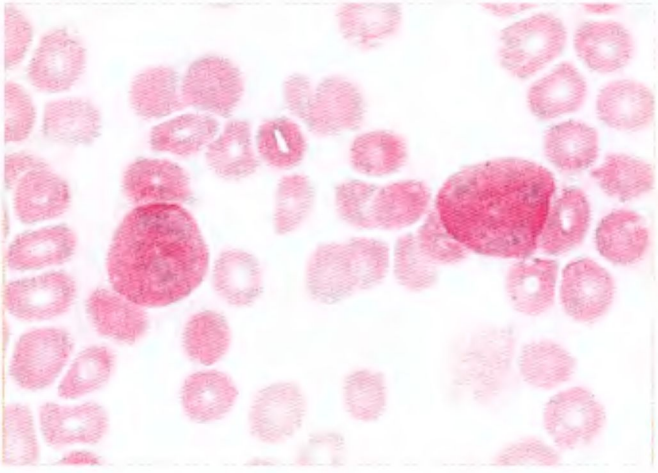

Рис. 114. Диффузная PAS-реакция в нейтрофилах. ×1000

Неспецифические эстеразы – неоднородная группа ферментов, отличающихся друг от друга по субстратной специфичности и действию активаторов и ингибиторов. Все неспецифические эстеразы являются лизосомальными ферментами. В гематологии наиболее часто определяют α-нафтилацетатэстеразу, хлорацетатэстеразу, кислую α-нафтилацетатэстеразу. Эти ферменты получили название от субстратов, которые они гидролизуют, и от реакции среды, где они проявляют свое действие. α-нафтилацетатэстераза обнаруживается во всех клетках миелоидного ряда, начиная с миелобласта. Активность ее выявляется в эозинофилах вне всякой связи с их специфической зернистостью, в небольшом числе лимфоцитов, эритрокариоцитах, мегакариоцитах и тромбоцитах. Самую интенсивную реакцию дают моноциты и макрофаги. Эстераза клеток моноцитарного ряда легко подавляется фторидом натрия. Этот феномен позволяет отличить клетки системы мононуклеарных фагоцитов от клеток других ростков кроветворения, обладающих активностью неспецифической эстеразы. Активность хлорацетатэстеразы выражена в клетках гранулоцитарного и отсутствует в клеточных элементах моноцитарного и лимфоцитарного ряда. Кислая α-нафтилацетатэстераза

рано выявляется в процессе онтогенеза Т-лимфоцитов и локализуется в виде фокального пятна в цитоплазме этих клеток.

Неспецифическая эстераза (НЭ): использование в качестве субстрата α-нафтилацетата позволяет выявить резко положительную реакцию преимущественно в моноцитах; активность неспецифической эстеразы в моноцитах ингибируется фторидом (NaF), а в гранулоцитах не ингибируется (рис. 115, 116).

Активность **щелочной фосфатазы** (ЩФ) присуща только зрелым клеткам гранулоцитарного ряда, преимущественно нейтрофилам (рис. 117). Изредка в эозинофилах имеет место фоновая окраска цитоплазмы, но не специфических гранул. Базофилы не содержат ЩФ как в норме, так и при патологических состояниях. В лимфоцитах, моноцитах, эритроцитах и тромбоцитах реакция на ЩФ отрицательная, хотя в отдельных тромбоцитах может наблюдаться слабо положительная окраска.

Кислая фосфатаза (КФ) локализуется в первичных гранулах и обнаруживается в цитоплазме большинства ядросодержащих клеток крови. Наиболее высокая активность наблюдается в плазматических клетках, мегакариоцитах, тромбоцитах, моноцитах и макрофагах, гранулоцитарных предшественниках. По мере созревания клеток нейтрофильного и эозинофильного рядов активность КФ снижается. Зрелые нейтрофилы

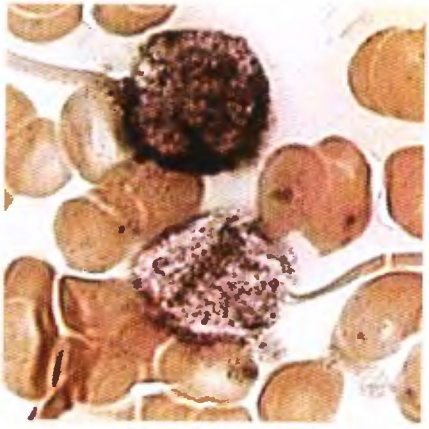

Рис. 115. Высокая активность неспецифической эстеразы в моноците и более низкая – в нейтрофиле. ×1000

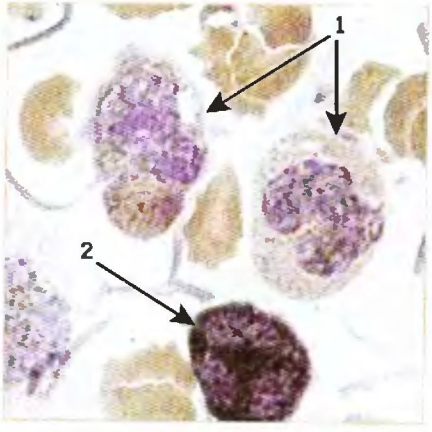

Рис. 116. Подавление активности неспецифической эстеразы NaF в моноцитах (1) и отсутствие подавления в нейтрофиле (2). ×1000

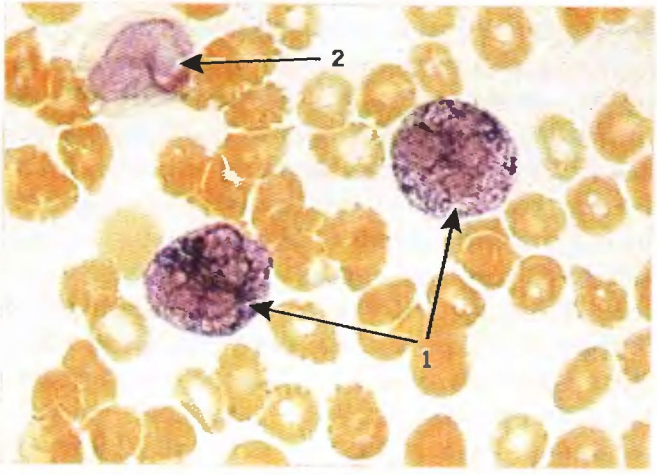

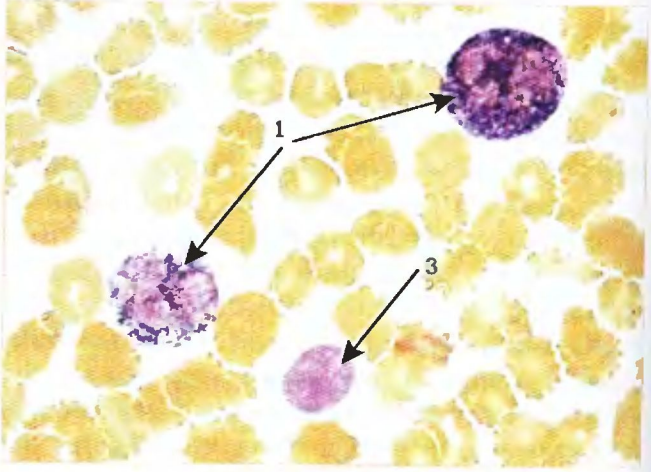

Рис. 117 (a, b). Положительная реакция на щелочную фосфатазу в нейтрофилах (1), отрицательная в моноците (2) и лимфоците (3). ×1000

нейтрофилы обладают низкой ферментативной активностью, либо они лишены ее (рис. 118, 119). В лимфоцитах активность КФ весьма вариабельна. Продукт реакции выявляется в виде мелкой пылевидной зернистости либо фокального пятна в цитоплазме лимфоцитов (рис. 120).

Сидеробласты. Соединения двух- и трехвалентного железа обычно не обнаруживаются в лейкоцитах, тогда как выявление их в эритрокариоцитах информативно для изучения неэффективного эритропоэза и диагностики некоторых вариантов миелодиспластического синдрома (МДС) (рис. 121, 122). Исследование сидеробластов в костном мозге дает полезную информацию для оценки адекватности накопления железа в организме.

Цитохимические реакции в онкогематологии используются:

– для установления варианта острого лейкоза и бластного криза хронического миелолейкоза (ХМЛ);

– для дифференциальной диагностики идиопатического миелофиброза (сублейкемического миелоза) и ХМЛ;

– для диагностики волосатоклеточного лейкоза;

– для выявления особенностей метаболизма лейкозных клеток.

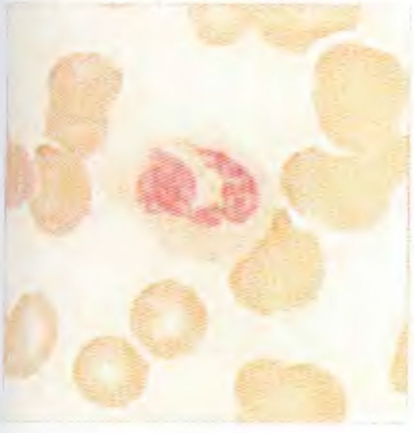

Рис. 118. Отрицательная реакция на кислую фосфатазу в нейтрофиле. ×1000

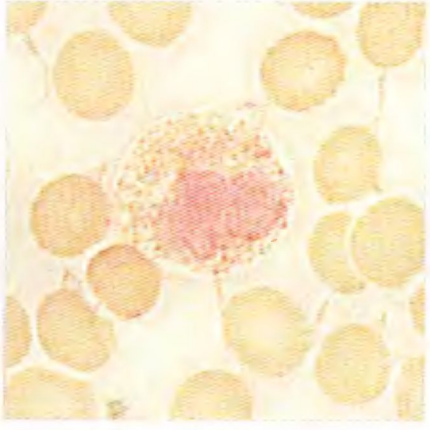

Рис. 119. Отрицательная реакция на кислую фосфатазу в эозинофиле. ×1000

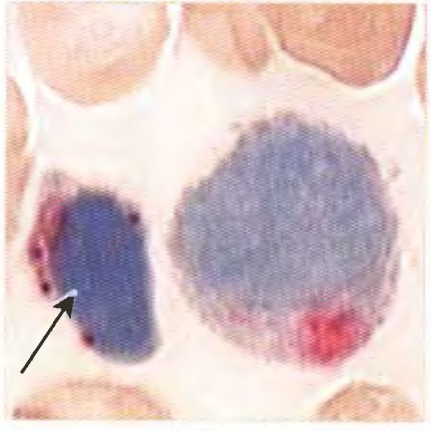

Рис. 120. Гранулярная реакция на кислую фосфатазу в лимфоците (указана стрелкой). ×1000

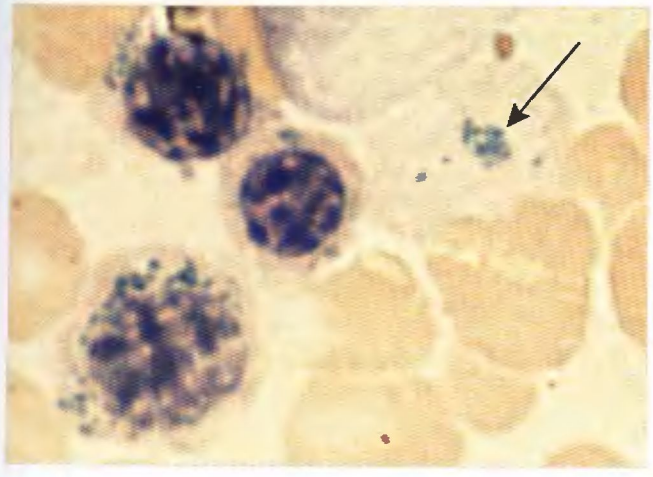

Рис. 121. Костный мозг. Сидеробласты в виде одиночных и кольцевидных гранул, сидероцит (указан стрелкой). ×1000

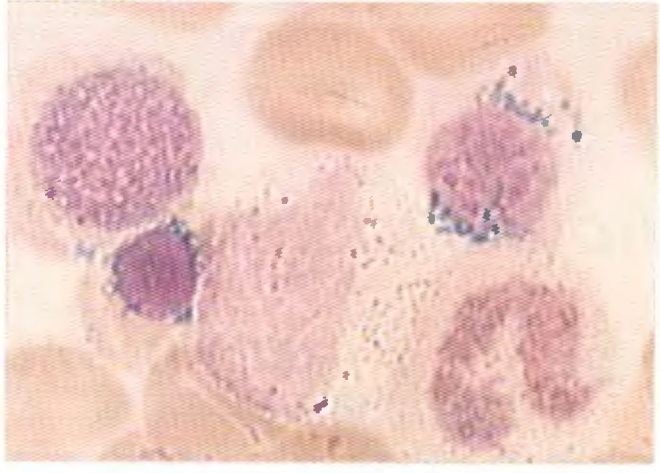

Рис. 122. Костный мозг. Сидеробласты с кольцевидными гранулами. ×1000

ОСТРЫЕ ЛЕЙКОЗЫ

Лейкозы – опухолевые клональные заболевания кроветворной системы с первичным поражением костного мозга. Мишенью опухолевой трансформации являются стволовые кроветворные клетки и коммитированные клетки-предшественники. Острым лейкозам свойственно нарушение механизма нормальной дифференцировки и созревания клеток, субстрат опухоли представлен бластами. Для хронического миелолейкоза и миелодиспластического синдрома клеткой-родоначальницей лейкозного клона является полипотентная стволовая кроветворная клетка. При лимфопролиферативных заболеваниях в результате опухолевой трансформации возникает блок на определенной стадии развития лимфоцитов, морфологическим субстратом опухоли могут быть предшественники В-лимфоцитов. В- или Т-лимфоциты на разных этапах дифференцировки. При миелопролиферативных заболеваниях, миеломной болезни, в отличие от острых лейкозов, опухолевые клетки сохраняют способность дифференцироваться до зрелых клеточных элементов, составляющих субстрат опухоли.

Все лейкозы, как острые, так и хронические, имеют клоновый характер роста, т. е. происходят из одной клетки, подвергшейся мутации, скорость развития которого зависит от доли активно пролиферирующих клеток, скорости гибели клеток и многих других факторов.

Острые лейкозы

Частота встречаемости острых лимфоидных и миелоидных лейкозов отличается в различных возрастных группах. Острые лимфобластные лейкозы регистрируются в 80% случаев у детей и только в 20% – у взрослых. На долю острых миелоидных лейкозов (ОМЛ) приходится от 15 до 20% всех острых лейкозов (ОЛ) у детей в возрасте до 15 лет и свыше 80% – у взрослых. Клинические проявления ОЛ разнообразны и определяются патофизиологическими механизмами развития заболевания.

Диагностика острых лейкозов включает исследование периферической крови, костного мозга и по показаниям трепанобиопсию. ***Диагноз ОЛ – исключительно морфологический***, устанавливаемый при обнаружении в крови и/или костном мозге бластных клеток. В миелограмме отмечается увеличение числа бластных клеток (в соответствии с рекомендациями ВОЗ – более 20%), которое сопровождается угнетением пролиферации элементов эритропоэза и тромбоцитопоэза.

В зависимости от массы опухоли изменения в анализе периферической крови значительно варьируют: от одно-, двухростковой цитопении до пангитопении. Обнаружение панцитопении является абсолютным показанием к выполнению стернальной пункции с целью проведения дифференциальной диагностики с гипоплазией кроветворения. Анемия, обусловленная угнетением пролиферации эритрокариоцитов, носит обычно нормохромный нормоцитарный характер. Количество тромбоцитов в периферической крови может быть нормальным, сниженным или повышенным.

При манифестации ОЛ количество лейкоцитов в периферической крови может быть нормальным, сниженным с относительным лимфоцитозом в лейкоцитарной формуле либо повышенным. Бластные клетки в гемограмме могут отсутствовать (алейкемическая стадия), обнаруживаться в небольшом количестве (3–5%) или составлять основную массу клеточной попу-

ляции. Гиперлейкоцитоз (более 50×10⁹/л клеток) с бластозом наблюдается у 10% больных ОЛ, наиболее часто при M_1-, M_2-вариантах острого миелоидного лейкоза. При остром промиелоцитарном лейкозе чаще встречается лейкопения, реже гиперлейкоцитоз.

При подозрении на развитие нейролейкоза, а также с профилактической и лечебной целью больным проводится спинно-мозговая пункция. Обнаружение в спинно-мозговой жидкости высокого уровня белка и выявление цитоза более 5 клеток в 1 мкл заставляет предположить нейролейкоз. Для подтверждения диагноза необходимо морфологическое исследование, желательно при отовленных с помощью цитоцентрифуги и окрашенных мазков ликвора на наличие в них бластов.

Острые миелоидные лейкозы

Острые миелоидные лейкозы (ОМЛ) встречаются наиболее часто у лиц старше 60 лет. Этиологические факторы в большинстве случаев неизвестны. Развитие ОМЛ может быть связано с предшествующей миелодисплазией, химиотерапией, ионизирующей радиацией, воздействием бензолпроизводных соединений, конституциональными хромосомными аномалиями. Клинические случаи ОЛ разнообразны и представлены в табл. 2.

Таблица 2

Клинические проявления острых миелоидных лейкозов

Анемия	Одышка, слабость, бледность кожных покровов и слизистых оболочек
Лейкопения с абсолютной нейтропенией	Язвы в полости рта, боли в горле, дихорадка, инфекции дыхательных, мочевыводящих путей, мягких тканей
Тромбоцитопения	Кожные геморрагии (петехии, пурпура), кровоточивость десен, меноррагии, гематурия, носовые кровотечения
Инфильтрация других органов	Гипертрофия десен, поражение кожных покровов (хлорома), увеличение лимфатических узлов, печени, селезенки

Морфологические и цитохимические исследования продолжают формировать фундамент современной диагностики и классификации острых лейкозов. С 1976 г. для разделения острых лейкозов на миелоидные и лимфоидные лейкозы отечественные и зарубежные гематологи используют неоднократно дополняемую ФАБ-классификацию, основанную на морфологических и цитохимических признаках бластных клеток и их количестве в костном мозге. Такое деление определяет биологию клетки, тактику предстоящей терапии и прогноз заболевания.

В соответствии с ФАБ-классификацией выделяют 8 вариантов острых миелоидных лейкозов (ОМЛ) (табл. 3).

Дифференциация острых миелоидных лейкозов (M_1–M_7 и большинства случаев M_6) проводится на основании морфологии и цитохимии, которые позволяют охарактеризовать линейную направленность дифференцировки лейкозных клеток (гранулоцитарная, моноцитарная, эритроидная) и определить степень этой дифференцировки. Выделение вариантов M_0 и M_7 возможно лишь при использовании иммунологических методов и/или электронной микроскопии. К числу обязательных цитохимических реакций, используемых в дифференциальной диагностике острых лейкозов, относят выявление миелопероксидазы и/или липидов, исследование активности неспецифических эстераз: α-нафтилацетатэстеразы и/или α-нафтилбутиратэстеразы с оценкой чувствительности реакции к ингибиции фторидом натрия: проведение PAS-реакции.

Активность МПО обычно выявляется в миелоидных бластах параллельно с липидами, реже липиды могут обнаруживаться в менее зрелых миелобластах в отсутствии МПО. Описаны случаи острого лимфобластного лейкоза с положительной реакцией на липиды в лейкозных лимфобластах. Распределение МПО и липидов отличается в клетках гранулоцитарного и моноцитарного ряда. В миелобластах МПО и липиды расположены компактно, чаще на одном полюсе клетки, а в моноцитарных клетках – в виде рассеянных гранул. Для подтверждения миелоидной природы бластов необходимо выявить 3% и более положительных на МПО и/или липиды бластных клеток. Острый монобластный и мегакариобластный лейкозы в

Таблица 3

ФАБ-классификация острых миелоидных лейкозов

Вариант лейкоза	Морфологическая характеристика бластов			Цитохимическая характеристика бластов		
	Форма ядра	Азурофильная зернистость в цитоплазме	Особенности миелограммы	МПО и/или липиды	PAS-реакция	Неспециф. эстераза с подавл. NaF
M_0	Округлая	Нет	Бласты ≥20% НЭК	/+ (<3% бл.)	В диффузной форме	Не подавляется
M_1	Округлая	<10% бластов	Бласты ≥90% НЭК, созрев. гранулоциты и моноциты <10%	+ (>3% бл.)	В диффузной форме	Не подавляется
M_2	Округлая	>10% бластов, могут быть пучки палочки Ауэра	Бласты 20–89%, созрев. гранулоциты >10%, моноцитоидные клетки <20%	++	В диффузной форме	Не подавляется
M_3	Выражен полиморфизм (скрученная, бобовидная и др.)	Гипергранулярность, могут быть пучки палочек Ауэра	Преобладают атипичные промиелоциты	+++	В диффузной форме	Не подавляется
M_{3v}	Выражен полиморфизм (скрученная, бобовидная и др.)	Скудное количество гранул (гипогранулярный вариант)	Преобладают атипичные промиелоциты	+++	В диффузной форме	Не подавляется
M_4	Округлая и моноцитоидная	Может быть пылевидная азурофильная зернистость	Бласты ≥20% НЭК, гранул. компон. >20% НЭК, моноц. компон. >20% НЭК, в п/кр. моноциты >5×10⁹/л	+	В диффузной или диффузно-гранулярной форме	Частично подавляется
M_{4e}	Округлая и бобовидная	Отсутствует	Бласты ≥20% НЭК, моноц. компонент >80% НЭК, монобласты >80% моноц. компонента	+/-	В диффузной или диффузно-гранулярной форме	Подавляется
M_5	Моноцитоидная	Может быть пылевидная азурофильная зернистость	Бласты ≥20% НЭК, моноц компон. ≥80% НЭК, монобл. <80% моноц. компон.	+/	В диффузной или диффузно-гранулярной форме	Подавляется
M_6	Округлая	Может быть	Бласты ≥20% НЭК, эритрокариоциты ≥50%, дизэритропоэз	+/-	Бласты – диффузная, нормобласты гранулярная	Не подавляется
M_7	Округлая	Резкая базофилия цитоплазмы	Бласты ≥20% НЭК		В диффузной форме или в виде сливных блоков	Не подавляется

Примечание. НЭК – неэритроидный компонент костного мозга, МПО – миелопероксидаза.

большинстве случаев отрицательны на МПО и липиды.

Моноцитарная природа опухолевых клеток подтверждается выявлением неспецифических эстераз, чувствительных к действию фторида натрия. Мегакариобласты также могут давать положительную реакцию на α-нафтилацетатэстеразу, но, в отличие от монобластов, они не содержат α-нафтилбутиратэстеразу. Эритробласты при M_6-варианте дают положительную реакцию на α-нафтилацетатэстеразу и α-нафтилбутиратэстеразу. PAS-реакция в миелобластах представлена в диффузной форме, в моноцитарных клетках – в диффузно-гранулярной форме. Присутствие PAS-положительных гранул или блоков в эритрокариоцитах характерно для M_6-варианта ОМЛ, однако может наблюдаться при миелодиспластическом синдроме и некоторых анемиях. Таким образом, практически около 90% наблюдений ОМЛ может быть диагностировано на основании морфоцитохимического исследования бластных клеток. При использовании только морфологии и цитохимии 10% ОМЛ попадают в группу ОЛЛ или острого недифференцированного лейкоза. При ОЛЛ продукт PAS-реакции выявляется в гранулярной форме в 50–70% случаев заболевания. Однако описаны наблюдения ОМЛ со сходным распределением PAS-положительного вещества в миелобластах.

Цитохимические исследования, как и любые другие методы, имеют свои ограничения, поскольку в ряде случаев острых лейкозов они неинформативны либо затруднена интерпретация полученных результатов, что может привести к установлению ошибочного варианта ОЛ. При отсутствии морфоцитохимических признаков миелоидной или лимфоидной дифференцировки необходимо проведение иммунофенотипирования, которое позволяет в трудных случаях дифференцировать острые лимфобластные и миелоидные лейкозы, диагностировать В- и Т-клеточные острые лимфобластные лейкозы, острый миелобластный лейкоз с минимальной миелоидной дифференцировкой и мегакариобластный лейкоз (FAB – M_6 и M_7), выявлять лейкозы, коэкспрессирующие миелоидные и лимфоидные антигены (так называемые бифенотипические лейкозы). Точное установление варианта острого лейкоза важно для рационального выбора соответствующей программы лечения и прогнозирования течения заболевания.

ОМЛ с минимальной миелоидной дифференцировкой бластов (M_0)

Частота встречаемости 2–3% от всех ОМЛ. Бласты характеризуются средним или большим размером, округлой или овальной формой ядра, тонкодисперсным хроматином, наличием нуклеол (1–3), слабобазофильной цитоплазмой без зернистости (рис. 123). Цитохимические реакции на миелопероксидазу и липиды отрицательные, PAS-реакция в диффузной форме, что в ряде случаев позволяет предположить миелоидную дифференцировку этих бластов. Для подтверждения M_0-варианта ОМЛ необходимо проведение иммунофенотипирования бластов с целью выявления экспрессии миелоидных антигенов CD33 и/или CD13 и внутрицитоплазматической миелопероксидазы.

Цитогенетические исследования при M_0-варианте ОМЛ обнаруживают аномалии 5-й и 7-й хромосом, а также множественные хромосомные поломки. Этот вариант ОМЛ является прогностически неблагоприятным.



Рис. 123. Периферическая кровь. Острый миелобластный лейкоз с минимальной миелоидной дифференцировкой (M_0). Бласты (1), митоз (2) ×1000

Клинический случай 1. ОМЛ (M_0)

Больная Б., 68 лет. Жалобы на слабость, лихорадку, носовые кровотечения.

Анализ периферической крови: WBC – $49{,}13\times10^9$/л, RBC – $3{,}39\times10^{12}$/л, Hb – 106 г/л, MCV – 89,7 фл, MCH – 31,3 пг, MCHC – 349 г/л, PLT – 11×10^9/л.

Лейкоцитарная формула: бласты – 84%, палочкоядерные нейтрофилы – 1%, сегментоядерные нейтрофилы – 1%, лимфоциты – 14%.

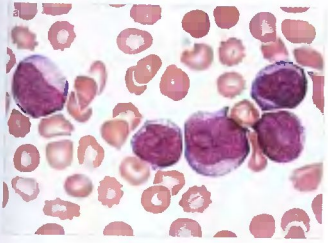

Рис. 124 (a, b). Периферическая кровь б-й Б. Острый миелобластный лейкоз с минимальной миелоидной дифференцировкой (M_0-вариант). ×1000

Острый миелобластный лейкоз без созревания (M_1)

Частота встречаемости 15–20%. Для бластных клеток характерен выраженный полиморфизм размера клеток, ядер, числа нуклеол. Ядра округлой или овальной формы, хроматин сетчатый, распределен равномерно, в ядре 1–3 нуклеолы. Наличие азурофильной зернистости и/или палочек Ауэра в цитоплазме менее 10% бластных клеток позволяет отнести их к более дифференцированному типу, чем вариант M_0. Цитоплазма бледно-голубого цвета, иногда вакуолизированная.

Более 3% бластов обнаруживают активность миелопероксидазы и/или липидов. PAS-реакция представлена в диффузной форме. Реакция на неспецифическую эстеразу слабая и не ингибируется фтористым натрием.

Цитогенетические исследования при M_1-варианте ОМЛ обнаруживают инверсию (inv) 3-й хромосомы.

Клинический случай 2. ОМЛ (M_1)

Больной Г., 60 лет. Предъявлял жалобы на слабость, появление на коже кровоподтеков.

Анализ периферической крови: WBC – $5{,}63\times10^9$/л, RBC – $4{,}5\times10^{12}$/л, Hb – 130 г/л, MCV – 91,6 фл, MCH – 28,9 пг, MCHC – 316 г/л, PLT – 121×10^9/л.

Лейкоцитарная формула: бласты – 48%, палочкоядерные нейтрофилы – 1%, сегментоядерные нейтрофилы – 20%, лимфоциты – 31,0%.

Бласты крупные, с высоким ядерно-цитоплазматическим соотношением, округлой и неправильной формы ядрами, крупными 1–2 нуклеолами, отличающимися по размеру, цитоплазма голубоватого цвета с красной базофилией, зернистость отсутствует (рис. 124). Цитохимические реакции на МПО, липиды отрицательные, PAS – в диффузной форме в 25% бластов. M_1-вариант острого лейкоза подтвержден при иммунофенотипировании бластных клеток (CD33+, HLA-DR+, МПО+).

Бласты крупные, с высоким ядерно-цитоплазматическим соотношением, округлой и неправильной формы ядрами, крупными 1–2 нуклеолами, отличающимися по размеру, цитоплазма голубоватого цвета с красной базофилией, зернистость отсутствует (рис. 124). Цитохимические реакции на МПО, липиды отрицательные, PAS – в диффузной форме в 25% бластов. M_1-вариант острого лейкоза подтвержден при иммунофенотипировании бластных клеток (CD33+, HLA-DR+, МПО+).

Бласты имеют средний размер, ядра округлой или бобовидной формы, содержат 1–3 нуклеолы. В некоторых клетках встречаются палочки Ауэра (рис. 125, 126).

Цитохимия бластных клеток: МПО – положительная в 40% (рис. 127); липиды – положительные в 42%; PAS – положительная в диффузной форме в 45%.

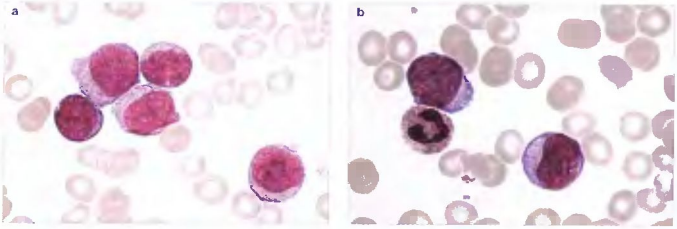

Рис. 125 (a, b). Периферическая кровь б-го Г. Острый миелобластный лейкоз без созревания (M_1) ×1000

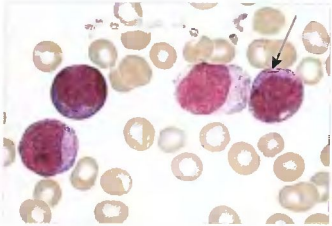

Рис. 126. Периферическая кровь б-го Г. Острый миелобластный лейкоз без созревания (M_1) (стрелкой указана палочка Ауэра). ×1000

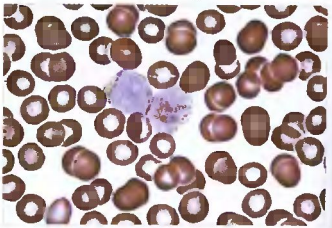

Рис. 127. Положительная реакция на МПО в бластных клетках периферической крови б-го Г. ×1000

Клинический случай 3. ОМЛ (M_1)

Больная С., 35 лет. В анамнезе – длительно протекающая вирусная инфекция, жалобы на слабость, одышку, сердцебиение.

Анализ периферической крови: WBC – 18,8×10⁹/л, RBC – 2,38×10¹²/л, Hb – 79 г/л, MCV – 111,8 фл, MCH – 33,2 пг, MCHC – 297 г/л, PLT – 126×10⁹/л.

Лейкоцитарная формула: бласты – 73%, миелоциты – 2%, палочкоядерные нейтрофилы – 3%, сегментоядерные нейтрофилы – 5%, моноциты – 2,0%, лимфоциты – 15%, нормобласты – 4 на 100 лейкоцитов.

Бласты небольшого размера, с округлыми, часто рассеченными ядрами, мелкими нуклеолами и очень скудным ободком цитоплазмы (микроформы) (рис. 128).

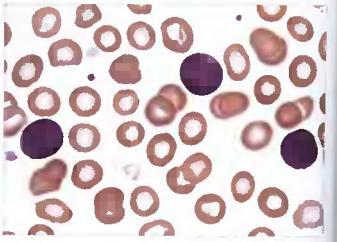

Рис. 128. Периферическая кровь б-й С. Микроформы бластов при ОМЛ вариант M_1. ×1000

Цитохимия бластных клеток: МПО – слабо положительная в 10% липиды – положительные в 21%; PAS-положительная реакция в диффузной форме в 40% (рис. 129–132).

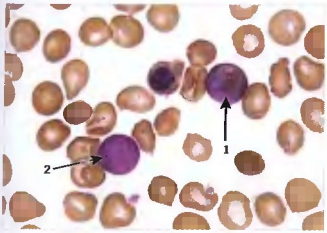

Рис. 129. Периферическая кровь б-й С. Слабо положительная (1) и отрицательная (2) реакция на миелопероксидазу в бласте. ×1000

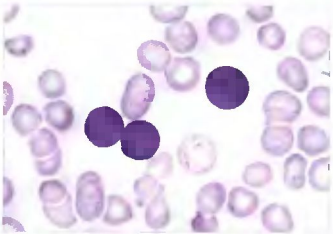

Рис. 130. Периферическая кровь б-й С. Положительная реакция на липиды в бластных клетках. ×1000

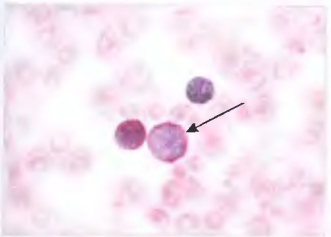

Рис. 131. Периферическая кровь б-й С. Положительная PAS-реакция в диффузной форме в бласте. ×1000

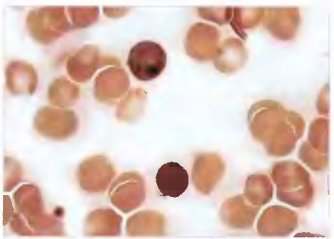

Рис. 132. Периферическая кровь б-й С. Неспецифическая эстераза, не подавляемая NaF, в бластах. ×1000

Острый миелобластный лейкоз с созреванием (M_2)

Частота встречаемости 25–30%. Бласты характеризуются средними и крупными размерами, умеренным ядерно-цитоплазматическим соотношением, округлой или неправильной формой ядер, наличием нескольких нуклеол. Цитоплазма слабо базофильных тонов с азурофильной зернистостью более чем в 10% клеток.

Бластные клетки характеризуются положительной реакцией на МПО и диффузной PAS-реакцией. При данном варианте ОЛ определяется специфическая транслокация t(8;21), которая является прогностически благоприятным маркером.

Клинический случай 4. ОМЛ (M_2)

Больной Х., 68 лет. Поступил в гематологическое отделение с пневмонией.

Анализ периферической крови: WBC – 45,5×10⁹/л, RBC – 2,54×10¹²/л, Hb – 91 г/л, MCV – 106,7 фл, MCH – 35,8 пг, MCHC – 336 г/л, PLT – 240×10⁹/л.

Лейкоцитарная формула: бласты – 63%, палочкоядерные нейтрофилы – 3%, сегментоядерные нейтрофилы – 19,5%, лимфоциты – 14,5%. Нормобласты – 3,5 на 100 лейкоцитов.

Бласты крупные, с округлыми или бобовидными ядрами, 1–2 нуклеолами. Большинство клеток содержит азурофильную зернистость (рис. 133, 134).

Цитохимия бластных клеток: МПО – положительная в 75%; PAS – положительная в диффузной форме в 80% (рис. 135, 136).

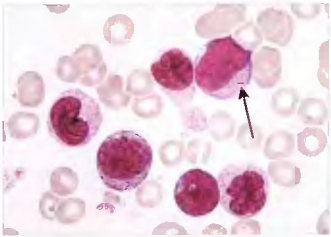

Рис. 133. Периферическая кровь б-го Х. Острый миелобластный лейкоз с созреванием (M_2). Палочка Ауэра в бласте указана стрелкой. ×1000

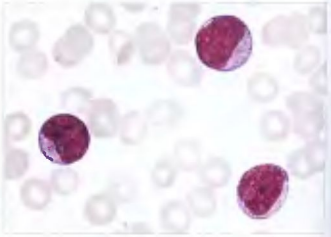

Рис. 134. Периферическая кровь б-го Х. Острый миелобластный лейкоз с созреванием (M_2). ×1000



Рис. 135. Периферическая кровь б-го Х. Положительная реакция на МПО в бластах, палочка Ауэра (указана стрелкой), резко положительная на МПО. ×1000

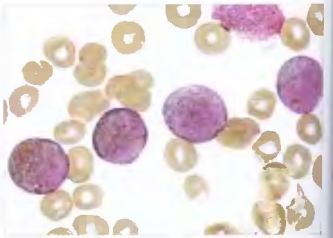

Рис. 136. Периферическая кровь б-го Х. Положительная реакция на МПО в бластах. ×1000

Клинический случай 5. ОМЛ (M_2)

Больная А., 69 лет. Жалобы на боли в костях, одышку, слабость.

Анализ периферической крови: WBC – $65,5\times10^9$/л, RBC – $2,04\times10^{12}$/л, Hb – 63 г/л, MCV – 93,1 фл, MCH – 30,9 пг, MCHC – 332 г/л, PLT – 30×10^9/л.

Лейкоцитарная формула: бласты – 90%, миелоциты – 4%, сегментоядерные нейтрофилы – 4%, моноциты – 1%, лимфоциты – 1%.

Бласты небольших размеров с нежносетчатой структурой ядра и узким ободком слабобазофильной цитоплазмы, в которой содержится азурофильная зернистость и палочки Ауэра (рис. 137, 138).

Цитохимия бластных клеток: МПО – положительная в 80%; липиды – положительные в 50%; PAS – положительная в диффузной форме в 40% (рис. 140–141).

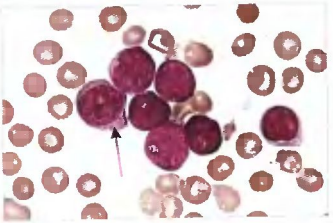

Рис. 137. Периферическая кровь б-й А. Микроформы бластов с азурофильной зернистостью в цитоплазме. ×1000



Рис. 138. Периферическая кровь б-й А. Микроформы бластов с палочкой Ауэра. ×1000



Рис. 139. Периферическая кровь б-й А. Положительная реакция на миелопероксидазу в бластах. ×1000

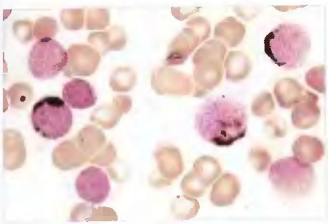

Рис. 140. Периферическая кровь б-й А. Положительная реакция на липиды в бластах. ×1000

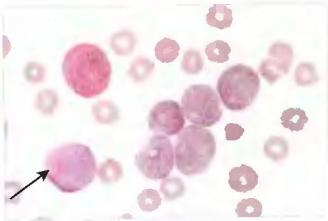

Рис. 141. Периферическая кровь б-й А. PAS-реакция положительная в диффузной форме в бластах. ×1000

Острый промиелоцитарный лейкоз (M_3)

Частота встречаемости 5–10%. Выделяют гипергранулярный и гипогранулярный варианты. Острый промиелоцитарный лейкоз имеет ряд клинических и биологических особенностей. Блок дифференцировки бластных клеток происходит на стадии промиелоцитов, которые составляют морфологический субстрат опухоли. Клиническая картина заболевания характеризуется выраженным геморрагическим синдромом, осложняется развитием диссеминированного внутрисосудистого свертывания (ДВС).

Бласты характеризуются средними размерами (диаметр 15–20 мкм), высоким ядерно-цитоплазматическим соотношением, выраженным полиморфизмом ядер (бобовидной, скрученной, складчатой, дольчатой формы). Ядра часто располагаются эксцентрично, характерна гиперхромия ядер и отсутствие нуклеол. Цитоплазма голубого цвета с грубой, обильной, полиморфной азурофильной зернистостью. Гранулы варьируют по величине, форме. Крупные гранулы могут сливаться, образуя палочки Ауэра, иногда в виде пучков. Количество бластов, содержащих зернистость, составляет не менее 40%. У подавляющего большинства больных острым промиелоцитарным лейкозом выявляется специфическая хромосомная аномалия – транслокация t(15,17).

Клинический случай 6. ОМЛ (M_3)

Больной М., 52 года. Поступил в гематологическое отделение с пангистопенией неясной этиологии.

В пунктате костного мозга количество миелокариоцитов резко увеличено, мегакариоцитов – в норме.

В миелограмме бластные клетки составляли 89%, палочкоядерные нейтрофилы – 0,5%, сегментоядерные нейтрофилы 1,5%, плазматические клетки 1%, базофильные нормобласты – 2%, полихроматофильные нормобласты 4%, оксифильные нормобласты 2%.

Размер бластов варьировал, преобладали крупные и среднего размера клетки, с уродливой, скрученной формой ядер, обильной азурофильной зернистостью в цитоплазме, местами образующие пучки палочек Ауэра (рис. 142, 143).

Цитохимия бластных клеток: МПО – резко положительная в 100%; PAS – положительная в диффузной форме в 100% (рис. 144, 145).

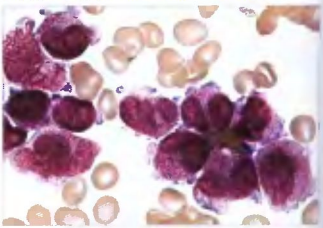

Рис. 142. Костный мозг б-го М. Острый промиелоцитарный лейкоз (M_3). ×1000

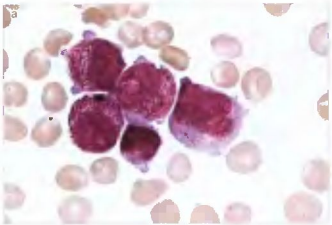

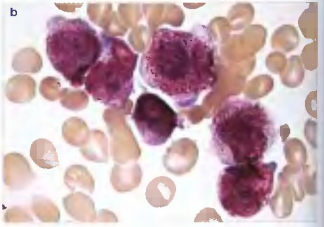

Рис. 143 (a, b). Костный мозг б-го М. Острый промиелоцитарный лейкоз (M_3) ×1000

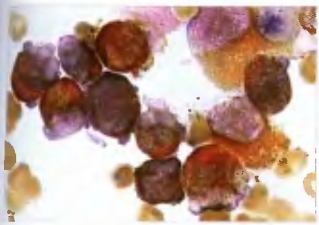

Рис. 144. Костный мозг 6-го М. Высокая активность миелопероксидазы в бластах при остром промиелоцитарном лейкозе (M_3). ×1000

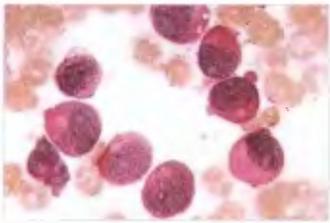

Рис. 145. Костный мозг 6-го М. PAS-реакция в диффузной форме в бластах при остром промиелоцитарном лейкозе (M_3). ×1000

Клинический случай 7. ОМЛ (M_3)

Больная А., 17 лет, поступила в гематологическое отделение с выраженным геморрагическим синдромом.

Анализ периферической крови: WBC – 2,5×10⁹/л, RBC – 1,36×10¹²/л, Hb – 46 г/л, MCV – 92,6 фл, MCH – 33,8 пг, MCHC – 355 г/л, PLT – 115,0×10⁹/л.

Лейкоцитарная формула: бласты – 54%, палочкоядерные нейтрофилы – 2%, сегментоядерные нейтрофилы – 17%, моноциты – 5%, лимфоциты – 22%, нормобласты – 2 на 100 лейкоцитов (рис. 146, 147).

В пунктате костного мозга количество миелокариоцитов резко увеличено, мегакариоцитов – в норме.

Миелограмма: бластные клетки – 79%, сегментоядерные нейтрофилы – 0,5%, плазматические клетки – 0,5%, базофильные нормобласты – 2,5%, полихроматофильные нормобласты – 12,5%, оксифильные нормобласты – 5,0%.

Морфология бластов характеризовалась уродливой, скрученной формой ядер, в некоторых из них видны нечеткие нуклеолы, в цитоплазме отмечается обильная азурофильная зернистость, пучки палочек Ауэра (рис. 148).

Цитохимия бластных клеток: МПО – резко положительная в 100%; PAS-положительная реакция в диффузной форме в 100%; неспецифическая эстераза – положительная в 100% и не подавляется фторидом натрия (рис. 149–152).

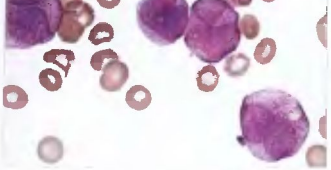

Рис. 146. Периферическая кровь 6-й А. Бластные клетки при остром промиелоцитарном лейкозе (M_3). ×1000

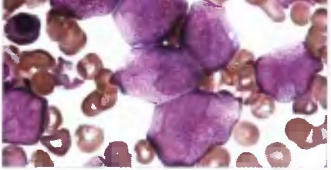

Рис. 147. Лейкоконцентрат 6-й А. Морфология бластов при остром промиелоцитарном лейкозе (M_3). ×1000

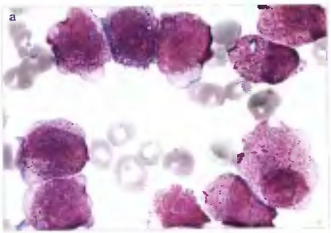

Рис. 148 (a, b) Костный мозг 6-й А. Пучки палочек Ауэра в бластах при остром промиелоцитарном лейкозе (M_3) (указаны стрелкой). ×1000

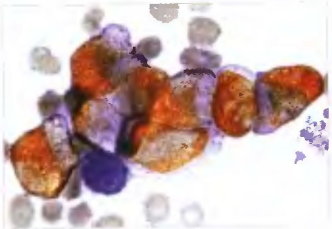

Рис. 149. Костный мозг 6-й А. Высокая активность миелопероксидазы в бластах (M_3) ×1000

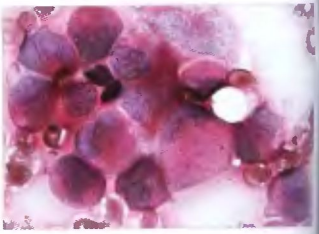

Рис. 150. Костный мозг 6-й А. PAS-реакция в диффузном форме в бластах (M_3)

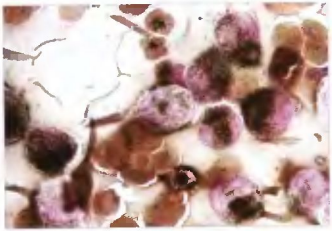

Рис. 151. Костный мозг 6-й А. Высокая активность неспецифической эстеразы в бластах (M_3) ×1000



Рис. 152. Костный мозг 6-й А. Высокая активность неспецифической эстеразы в бластах, не подавляемая фторидом натрия (M_3). ×1000

При гипогранулярном варианте (M_{3v}), часто сопровождающемся лейкоцитозом, клетки характеризуются гиперхромией, уродливостью ядер и скудной, мелкой пылевидной зернистостью в цитоплазме (рис. 153).

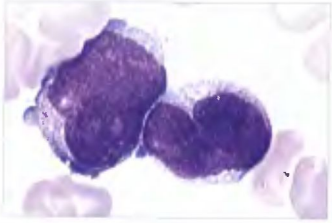

Рис. 153. Периферическая кровь. Острый промиелоцитарный лейкоз M_3 (гипогранулярный вариант). ×1000

Острый миеломонобластный лейкоз (M_4)

Частота встречаемости 15–20% от всех ОМЛ. Морфологический субстрат представлен двумя популяциями бластов: миелобластами (M_1 или M_2) и монобластами (M_{4a} или M_{4b}), каждая из которых характеризуется специфическими морфологическими и цитохимическими признаками. Монобласты представляют собой крупные клетки с высоким ядерно-цитоплазматическим соотношением. Ядра округлой или овальной формы с равномерно распределенным хроматином содержат чаще одно ядрышко. Цитоплазма умеренных размеров, различной степени базофилии, может присутствовать пылевидная азурофильная зернистость. Цитохимическим маркером монобластов является положительная реакция на неспецифическую эстеразу, ингибируемая фторидом натрия. В ФАБ-классификации выделен вариант M_4 с эозинофилией, особенностью которого является наличие цитогенетического маркера – inv(16)(p13q22) и более частые очаги экстрамедуллярного кроветворения (шейные лимфатические узлы, миндалины, яичник и кишечник).

Клинический случай 8. ОМЛ (M_4)

Больная Ш., 67 лет. Отмечается увеличение шейных и подмышечных лимфатических узлов, лихорадка, гипертрофия миндалин.

Анализ периферической крови: WBC – $100,5\times10^9$/л, RBC – $1,76\times10^{12}$/л, Hb – 63 г/л, MCV – 102,8 фл, MCH – 35,8 пг, MCHC – 348 г/л, PLT – $105,0\times10^9$/л.

Лейкоцитарная формула: бласты – 74%, палочкоядерные нейтрофилы – 3%, сегментоядерные нейтрофилы – 7%, эозинофилы – 2%, моноциты – 2%, лимфоциты – 12%.

Бласты представлены двумя популяциями клеток: с округлыми ядрами, крупными нуклеолами и с моноцитоидной формой ядер и неотчетливыми ядрышками (рис. 154, 155).

Цитохимическое исследование бластных клеток выявило МПО, положительную в 20%, PAS-положительную реакцию в диффузной форме в 33%, неспецифическую эстеразу, подавляемую NaF, в 40%.

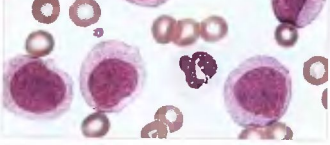

Рис. 154. Периферическая кровь б-и Ш. Острый миеломонобластный лейкоз (M_4) ×1000

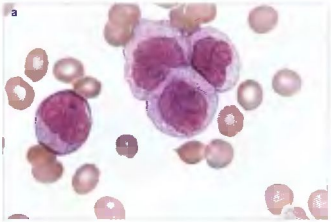

Рис. 155 (a, b). Периферическая кровь 6-й Ш. Острый миеломонобластный лейкоз (M_4). ×1000

Клинический случай 9. ОМЛ (M_4)

Больная Р. Жалобы на боли при глотании, лихорадку, потливость, слабость. Отмечается увеличение шейных, подчелюстных лимфатических узлов, печени.

Анализ периферической крови: WBC – 80,0×10⁹/л, RBC – 1,5×10¹²/л, Hb – 75 г/л, MCV – 100,8 фл, MCH – 34,5 пг, MCHC – 346 г/л, PLT – 100,0×10⁹/л.

Лейкоцитарная формула: бласты – 10%, моноцитоидные клетки – 45%, палочкоядерные нейтрофилы – 3%, сегментоядерные нейтрофилы – 27%, эозинофилы – 3%, лимфоциты – 12%.

Миелограмма: бласты – 9,5%, моноцитоидные клетки – 30,5%, миелоциты – 9,0%, метамиелоциты – 0,5%, палочкоядерные нейтрофилы – 3,0%, сегментоядерные нейтрофилы – 3,0%, лимфоциты – 5,5%, плазматические клетки – 1,0%, нормобласты – 38,0% (рис. 156, 157).

Цитохимия бластных клеток: МПО – положительная в 15%; PAS-положительная реакция в диффузной форме в 35%; неспецифическая эстераза подавляется NaF в 35% (рис. 158–161).

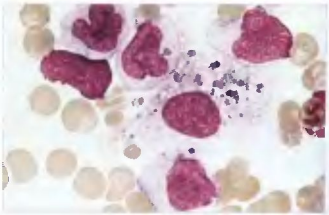

Рис. 156. Костный мозг 6-й Р. Скопление бластных клеток вокруг макрофага. ×1000

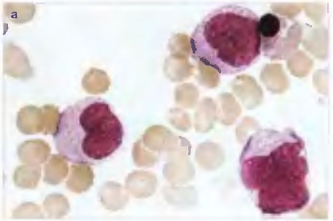

Рис. 157 (a, b). Костный мозг 6-й Р. Бластные клетки. ×1000

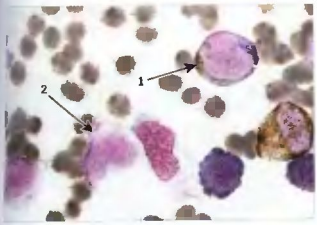

Рис. 158. Костный мозг б-й Р. МПО – положительная в бласте (1) и отрицательная в моноцитоидных клетках (2). ×1000

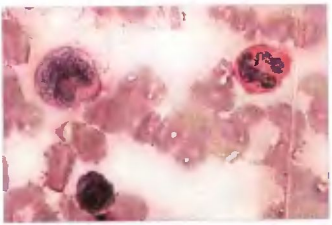

Рис. 159. Костный мозг б-й Р. PAS-реакция в диффузной форме в бласте и нейтрофиле. ×1000

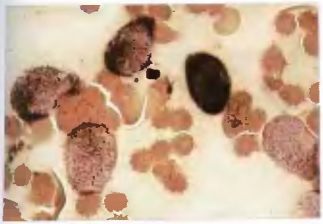

Рис. 160. Костный мозг б-й Р. Неспецифическая эстераза резко положительная в бластных клетках. ×1000

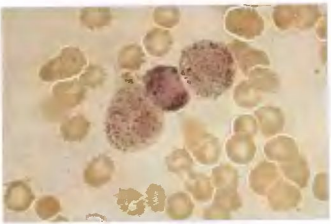

Рис. 161. Костный мозг б-й Р. Неспецифическая эстераза в бластных клетках подавляется NaF. ×1000

Клинический случай 10. ОМЛ (M_1)

Больной Г., 39 лет. В клинической картине лимфаденопатия, увеличение печени и селезенки.

Анализ периферической крови: WBC – $28{,}0\times10^9$/л, RBC – $3{,}5\times10^{12}$/л, Hb – 118 г/л, MCV – 94,3 фл, MCH – 33,7 пг, MCHC – 358 г/л, PLT – $254{,}0\times10^9$/л.

Лейкоцитарная формула: бласты – 54%, палочкоядерные нейтрофилы – 2%, сегментоядерные нейтрофилы – 8%, эозинофилы – 2%, моноциты – 4%, лимфоциты – 30%.

Бласты представлены крупными клетками с ядрами округлой и моноцитоидной формы, 1–2 нуклеолами (рис. 162).

Миелограмма: количество миелокариоцитов резко увеличено, бласты – 94%, палочкоядерные нейтрофилы – 1,0%, сегментоядерные нейтрофилы – 2,5%, лимфоциты – 1,5%, полихроматофильные нормобласты – 1,0% (рис. 163–167).

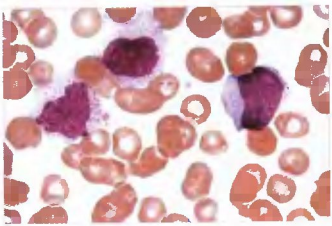

Рис. 162. Периферическая кровь б-го Г. Бласты. ×1000

Цитохимия бластных клеток: МПО – слабо положительная в 7%; PAS-положительная реакция в диффузной (лакунарной) и диффузно-гранулярной форме в 35%; неспецифическая эстераза положительная в 80%, полностью подавляется NaF.

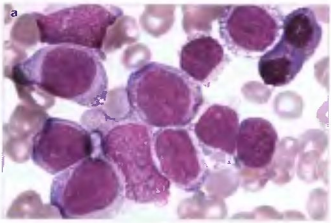

Рис. 163 (a, b). Костный мозг б-го Г. Бласты. ×1000

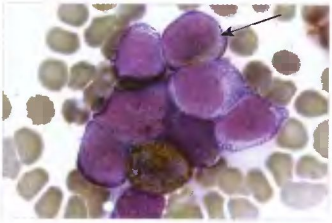

Рис. 164. Костный мозг б-го Г. Слабо положительная реакция на миелопероксидазу в отдельных бластах ×1000

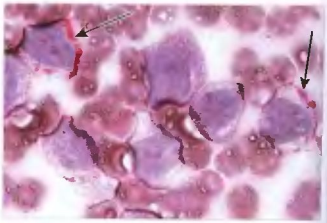

Рис. 165. Костный мозг б-го Г. PAS-реакция в лакунарной форме в бластах. ×1000

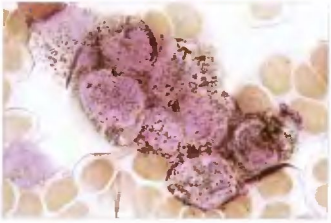

Рис. 166. Костный мозг б-го Г. Резко положительная реакция на неспецифическую эстеразу в бластных клетках ×1000

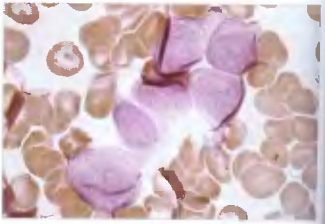

Рис. 167. Костный мозг б-го Г. Неспецифическая эстераза в бластных клетках подавляется NaF. ×1000

Острый монобластный лейкоз без созревания (M_{5a})

Частота встречаемости 15% от ОМЛ. Бласты при варианте M_{5a} характеризуются большим размером, умеренным ядерно-цитоплазматическим соотношением, крупными округлой или бобовидной формы ядрами, нежно-сетчатой структурой хроматина, 1–2 нуклеолами, светло-голубой цитоплазмой (рис. 168). Частым цитогенетическим маркером является 11q23, который ассоциируется с плохим прогнозом, встречаются очаги экстрамедуллярного кроветворения.

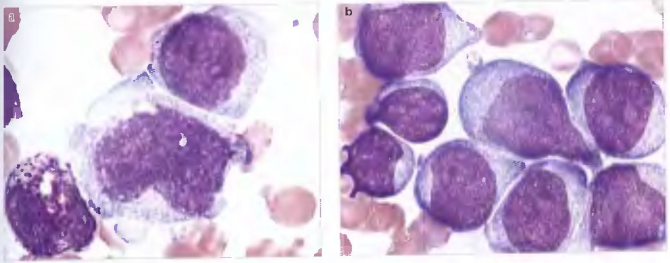

Рис. 168 (a, b) Острый монобластный лейкоз без созревания (M_{5a}), периферическая кровь. ×1000

Клинический случай 11. ОМЛ (M_{5a})

Больной Л., 73 года. Поступил в гематологическое отделение с геморрагическим синдромом.

Анализ периферической крови: WBC – $42,7\times10^9$/л, RBC – $3,85\times10^{12}$/л, Hb – 127 г/л, MCV – 95,6 фл, MCH – 33,0 пг, MCHC – 345 г/л, PLT – $99,0\times10^9$/л.

Лейкоцитарная формула: бласты – 70%, палочкоядерные нейтрофилы – 2%, сегментоядерные нейтрофилы – 13%, лимфоциты – 15%.

Бласты больших размеров, с округлыми или бобовидными ядрами, крупными нуклеолами (рис. 169, 170).

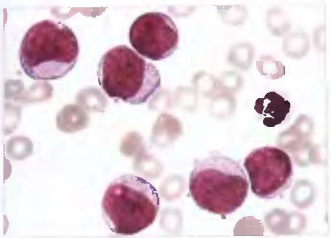

Рис. 169. Острый монобластный лейкоз без созревания (M_{5a}), периферическая кровь б-го Л. ×1000

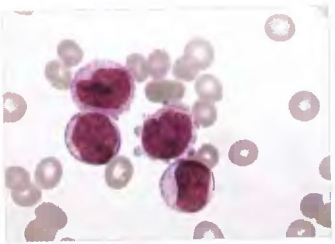

Рис. 170. Острый монобластный лейкоз без созревания (M_{5a}), периферическая кровь б-го Л. ×1000

Цитохимия бластных клеток: МПО – слабоположительная в 10%; PAS-положительная реакция в диффузной форме в 40%; неспецифическая эстераза положительная в 100%, полностью подавляется NaF (рис. 171–173).

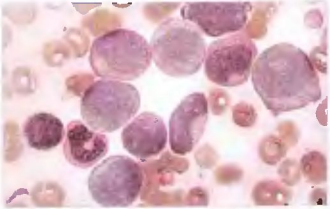

Рис. 171. PAS-реакция в диффузной форме в бластных клетках, периферическая кровь б-го Л. ×1000

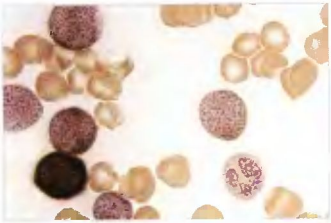

Рис. 172. Положительная реакция на неспецифическую эстеразу в бластных клетках, периферическая кровь б-го Л. ×1000

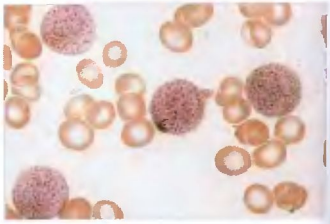

Рис. 173. Подавление активности неспецифической эстеразы NaF в бластных клетках, периферическая кровь б-го Л. ×1000

Клинический случай 12. ОМЛ (M_5)

Больной А., 62 года. Госпитализирован в гематологическое отделение с лихорадкой, увеличением печени, селезенки, лимфатических узлов.

Анализ периферической крови: WBC – $30,7\times10^9$/л, RBC – $3,75\times10^{12}$/л, Hb – 125 г/л, MCV – 95,0 фл, MCH – 32,0 пг, MCHC – 340 г/л, PLT – $120,0\times10^9$/л.

Лейкоцитарная формула: бласты – 50%, палочкоядерные нейтрофилы – 2%, сегментоядерные нейтрофилы – 23%, лимфоциты – 25%.

Миелограмма: бласты – 95%, миелоциты – 1%, сегментоядерные нейтрофилы – 1,5%, эозинофилы – 0,5%, лимфоциты – 1%, полихроматофильные нормобласты – 1%.

Бласты представлены клетками больного размера с округлой формой ядра, одной или двумя крупными нуклеолами, резко базофильной цитоплазмой (рис. 174, 175).

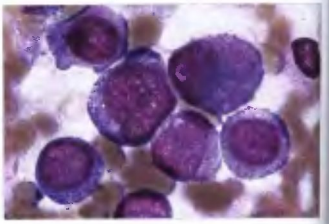

Рис. 174. Костный мозг б-го А. Бластные клетки ×1000

Цитохимия бластных клеток: МПО – отрицательная; PAS-положительная реакция в диффузно-гранулярной форме в 50%; неспецифическая эстераза в бластах полностью подавляется NaF (рис. 176–179)

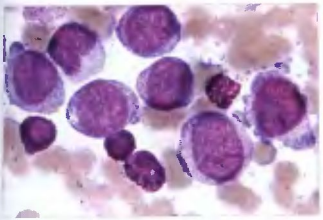

Рис. 175 (a, b) Костный мозг б-го А. Бласты. ×1000

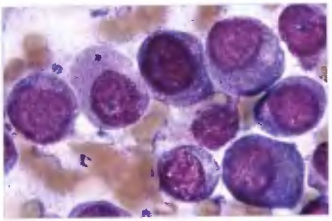

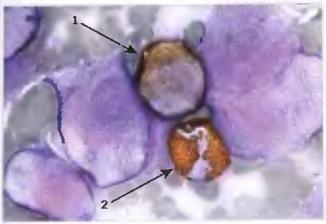

Рис. 176. Костный мозг б-го А. Положительная реакция на миелопероксидазу в миелоците (1) и эозинофиле (2) и отрицательная в бластах. ×1000



Рис. 177. Костный мозг б-го А. Положительная PAS-реакция в диффузной форме в нейтрофиле (1) и в диффузно-гранулярной форме в бластах (2). ×1000

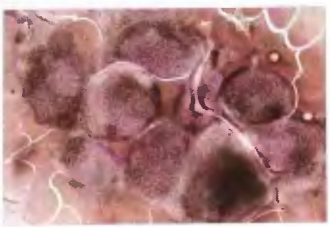

Рис. 178. Костный мозг б-го А. Высокая активность неспецифической эстеразы в бластных клетках ×1000

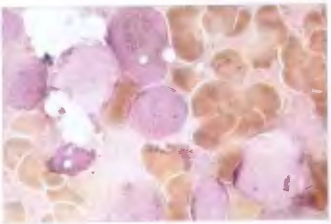

Рис. 179. Костный мозг б-го А. Полное подавление активности неспецифической эстеразы NaF в бластных клетках ×1000

Острый монобластный лейкоз с созреванием (M_{5b})

При M_{5}-варианте бластные клетки отличаются от M_{5a} выраженным полиморфизмом формы ядер (бобовидные, округлые, сегментированные), цитоплазма необильная, серо-голубого или синего цвета, нередко может определяться мелкая азурофильная зернистость (рис. 180–182).

Основным цитохимическим маркером клеток моноцитарной природы является наличие в них неспецифической эстеразы, ингибируемой фторидом натрия.

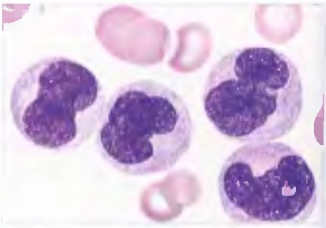

Рис. 180. Периферическая кровь. ОМЛ, вариант M_{5b} ×1000

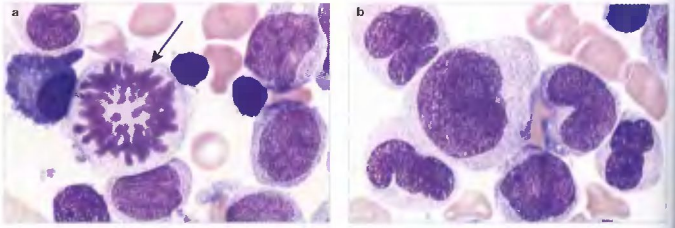

Рис. 181 (a, b). Костный мозг. ОМЛ, вариант M_{5b}. Бластные клетки, митоз (указан стрелкой). ×1000

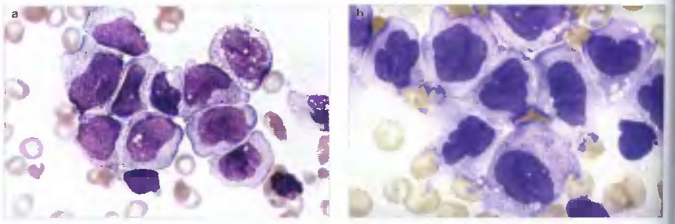

Рис. 182 (a, b). Костный мозг. ОМЛ, вариант M_{5b}. Мелкая азурофильная зернистость в бластах. ×1000

Клинический случай 13. ОМЛ (M_{5b})

Больная Д., 75 лет. Клиническая картина – слабость, одышка, головокружение, увеличение шейных, подчелюстных лимфатических узлов, печени.

Анализ периферической крови: **WBC** – 175,2×10⁹/л, RBC – 1,37×10¹²/л, **Hb** – 47 г/л, **MCV** – 100,7 фл, MCH – 34,3 пг, **MCHC** – 341 г/л, **PLT** – 102,0×10⁹/л.

Лейкоцитарная формула: бласты – 88%, палочкоядерные нейтрофилы – 1%, сегментоядерные нейтрофилы – 5%, эозинофилы – 1%, лимфоциты – 5%. Нормобласты – 3 на 100 лейкоцитов.

Бласты представлены в основном крупными клетками моноцитоидной формы (рис. 184).

Цитохимия бластных клеток: МПО – отрицательная, PAS-положительная реакция в диффузногранулярной форме в 58%.

Неспецифическая эстераза в бластах резко положительная, полностью подавляется NaF (рис. 183, 185, 186).

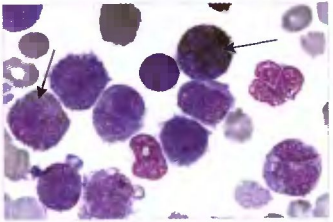

Рис. 183. Периферическая кровь б-й Д. Слабоположительная реакция на миелопероксидазу в отдельных бластах. ×1000

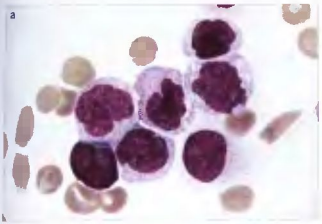

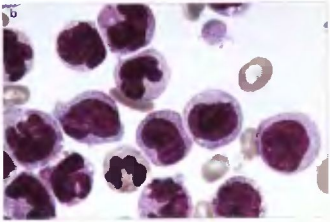

Рис. 184 (a, b). ОМЛ, вариант M_{5b}. Бластные клетки в периферической крови б-й Д. ×1000

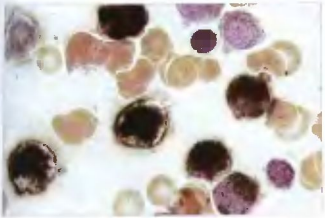

Рис. 185. Периферическая кровь б-й Д. Резко положительная реакция на неспецифическую эстеразу в бластных клетках. ×1000

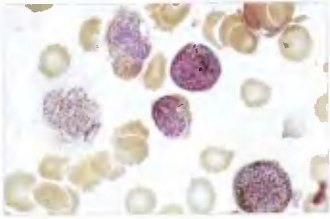

Рис. 186. Периферическая кровь б-й Д. Неспецифическая эстераза в бластных клетках подавляется NaF ×1000

Острый эритромиелоз (M_6)

Частота встречаемости 3–4% от ОМЛ. Бласты обычно представлены двумя типами клеток: эритробластами и миелобластами. Отмечается выраженная пролиферация клеток красного ряда с морфологическими признаками дисэритропоэза (многоядерность эритронормобластов, межклеточные и межъядерные мостики, мегалобластоидность ядер, кариорексис, неровные контуры ядерной мембраны, уродливость ядер, форма которых напоминает «розетку», «трилистник», базофильная пунктация, тельца Жолли). Миелобласты по морфологическим и цитохимическим признакам не отличаются от подобных же клеток при других формах ОМЛ. Наиболее частым цитогенетическим маркером M_6-варианта ОМЛ является делеция (del) 5-й и 7-й хромосом, которая ассоциируется с плохим прогнозом.

Клинический случай 14. ОМЛ (M_6)

Больной Ш., 66 лет. Поступил в гематологическое отделение с выраженным анемическим синдромом.

Анализ периферической крови: WBC – $14{,}7\times10^9$/л, RBC – $1{,}19\times10^{12}$/л, Hb – 44 г/л, MCV – 102,5 фл, MCH – 37,0 пг, MCHC – 361 г/л, PLT – $713{,}0\times10^9$/л.

Лейкоцитарная формула: бласты – 19%, миелоциты – 10%, палочкоядерные нейтрофилы – 15%, сегментоядерные нейтрофилы – 18%, эозинофилы – 6%, моноциты – 6%, лимфоциты – 26%. Нормобласты – 10 на 100 лейкоцитов.

Миелограмма: бласты – 25%, миелоциты – 2%, сегментоядерные нейтрофилы – 3%, лимфоциты – 1%, базофильные нормобласты – 30%, полихроматофильные нормобласты – 19%, оксифильные нормобласты – 8%, мегалобласты – 12% (рис. 187–190).

Цитохимия бластных клеток: МПО – положительная в 9%, PAS-положительная реакция в диффузной форме в 15%.

В нормобластах выявлялась PAS-положительная реакция в гранулярной форме в 30% клеток (рис. 191).

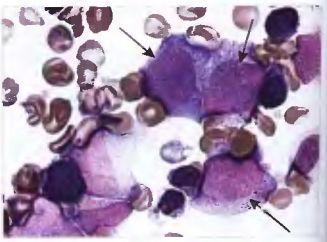

Рис. 187. Костный мозг б-го Ш. Острый эритромиелоз (M_6). Миелобласты. ×1000

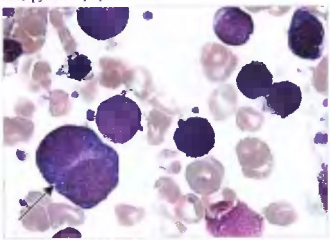

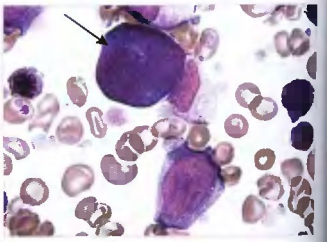

Рис. 188 (a, b). Костный мозг б-го Ш. Острый эритромиелоз (M_6). Признаки дисэритропоэза (двухъядерные мегалобласты). ×1000

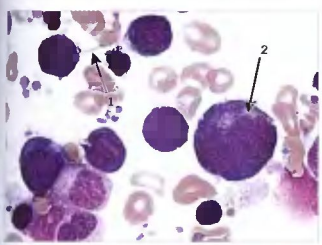

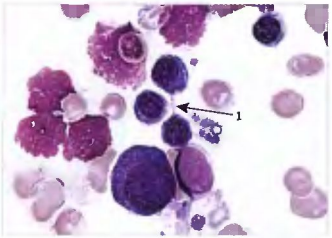

Рис. 189 (a, b). Костный мозг б-го Ш. Острый эритромиелоз (M_6). Признаки дисэритропоэза – межклеточные мостики в нормобластах (1), многоядерный мегалобласт (2). ×1000

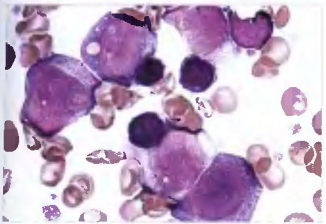

Рис. 190. Костный мозг б-го Ш. Острый эритромиелоз (M_6). Миелобласты. ×1000

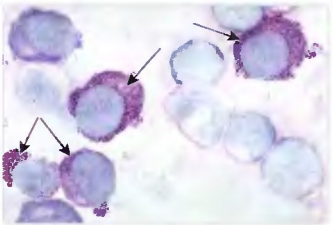

Рис. 191. Острый эритромиелоз (M_6). Гранулярная PAS-реакция в нормобластах. ×1000

Острый мегакариобластный лейкоз (M_7)

Встречается очень редко (менее 1% ОМЛ). Бластные клетки характеризуются высоким ядерно-цитоплазматическим соотношением, округлой формой ядер, равномерным распределением хроматина, гиперхромией, отросчатой, резкобазофильной цитоплазмой (рис. 192–195). С мегакариобластным лейкозом могут быть связаны аномалии 3-й хромосомы – inv(3), t(3;3), t(9;22), трисомия 21-й хромосомы. Отмечается связь ОМЛ M_7 с синдромом Дауна.

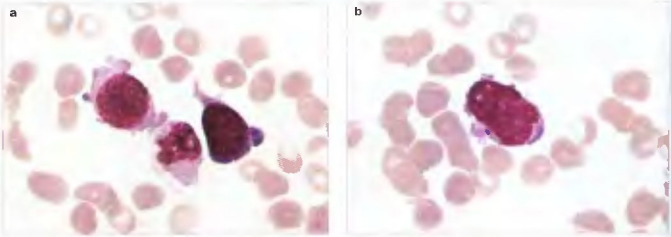

Рис. 192 (a, b). Костный мозг. Острый мегакариобластный лейкоз. ×1000

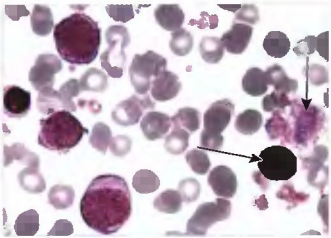

Рис. 193. Периферическая кровь. Фрагмент ядра мегакариоцита и гигантский тромбоцит. Анизоцитоз тромбоцитов. ×1000

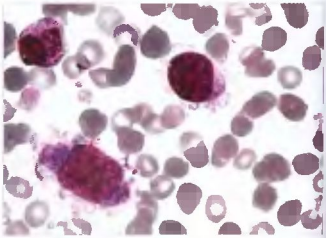

Рис. 194. Периферическая кровь. Бласты уродливой формы с гиперхромными ядрами, отростчатой цитоплазмой ×1000

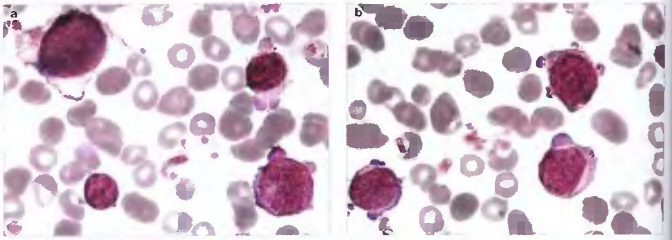

Рис. 195 (a, b) Периферическая кровь. Острый мегакариобластный лейкоз ×1000

Таблица 4

Иммунологическая характеристика ОМЛ

	M_0	M_1/M_2	M_3	M_4	M_5	M_6	M_7
МПО	+/–	+	+	+	/+	/+	–
CD13	+/	+	+	+	+/–	–	+/–
CD14	–	–	–	+/	+/	–	–
CD15	–	+/	/+	+/	+	–	–
CD33	+/–	+/-	+	+	+	+	+
CD34	+/–	+/-	–	/+	–	–	–
CD41	–	–	–	–	–	–	+
CD61	–	–	–	–	–	–	+
Гликофорин А	–	–	–	–	–	+	–
HLA-DR	+/–	+	–	+	+	–	+

Примечание

«–» – отрицательная реакция;

«–/+» – экспрессия антигена отмечается в менее 50% случаев;

«+/–» – экспрессия антигена отмечается в более 50% случаев;

«+» – положительная реакция;

МПО – миелопероксидаза.

Острые лимфобластные лейкозы

Острые лимфобластные лейкозы (ОЛЛ) представляют собой гетерогенную группу заболеваний, каждая из которых имеет определенные клинические, иммунологические и прогностические особенности.

Цитохимия ОЛЛ. Лимфобласты характеризуются отрицательной реакцией на миелопероксидазу и положительной PAS-реакцией, выявляющейся в 3% и более клеток в виде крупных гранул, иногда сливающихся в блоки (рис. 196, 197).

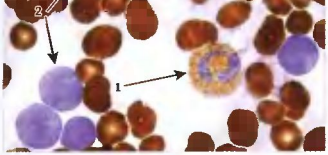

Рис. 196. Положительная реакция на МПО в нейтрофиле (1) и отрицательная в бластах (2). ×1000

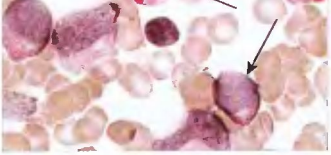

Рис. 197. PAS-реакция в гранулярной форме в лимфобластах. ×1000

По морфологическим признакам различают три варианта ОЛЛ:

L_1-вариант – ОЛЛ с микроформами бластов;

L_2-вариант – ОЛЛ с гетерогенными бластами;

L_3-вариант – ОЛЛ с беркиттоподобными бластами.

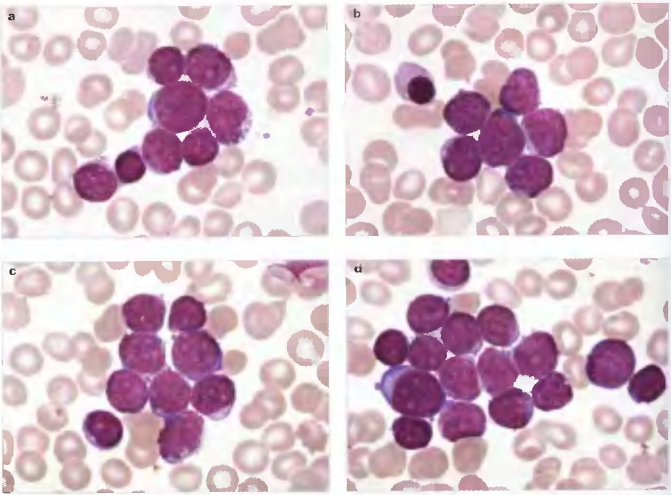

Рис. 198 (a, b, c, d) L_1-вариант ОЛЛ. Микроформы бластных клеток. ×1000

Острый лимфобластный лейкоз (L_1-вариант)

При *L_1-варианте ОЛЛ* отмечается мономорфная пролиферация бластов, характеризующихся малыми размерами (до 10 мкм), высоким ядерно-цитоплазматическим отношением, наличием ядер округлой формы, нежной структурой хроматина, плохо различимыми нуклеолами (рис. 198).

Острый лимфобластный лейкоз (L_2-вариант)

L_2-вариант ОЛЛ характеризуется присутствием бластов среднего и большого размеров с разнообразными по форме ядрами (округлыми, овальными, складчатыми), нежной структурой хроматина, нуклеолами. Цитоплазма может иметь различную степень базофилии и более обильная, чем в бластах при L_1-варианте.

Клинический случай 15. ОМЛ (L_2)

Больной Г., 28 лет. В клинической картине периферическая лимфаденопатия, спленомегалия.

Анализ периферической крови: WBC – $90{,}0\times10^9$/л, RBC – $3{,}0\times10^{12}$/л, Hb – 95 г/л, MCV – 89,1 фл, MCH – 31,0 пг, MCHC – 350 г/л, PLT – $110{,}0\times10^9$/л.

Лейкоцитарная формула: бласты – 94%, палочкоядерные нейтрофилы – 1%, сегментоядерные нейтрофилы – 2%, лимфоциты – 3% (рис. 199, 200).

Цитохимия бластных клеток: МПО – отрицательная, PAS-положительная реакция в гранулярной форме в 32% (рис. 201, 202).

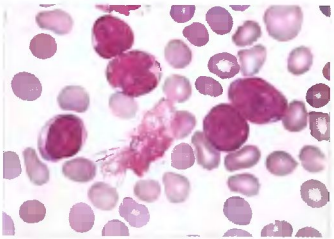

Рис. 199. Периферическая кровь б-го Г. Острый лимфобластный лейкоз. ×1000

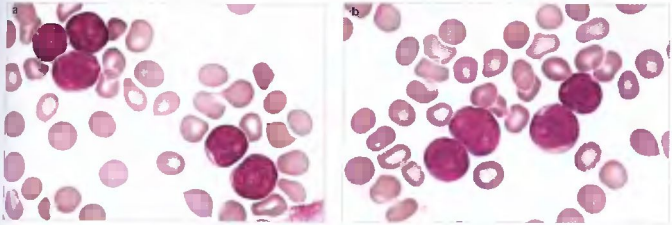

Рис. 200 (a, b). Периферическая кровь б-го Г. Острый лимфобластный лейкоз. ×1000

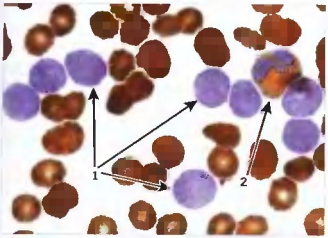

Рис. 201. Периферическая кровь б-го Г. Отрицательная реакция на МПО в бластах (1) и положительная в нейтрофиле (2). ×1000

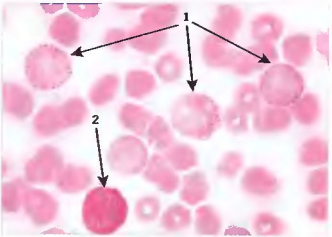

Рис. 202. Периферическая кровь б-го Г. PAS-реакция в гранулярной форме в лимфобластах (1) и в диффузной форме в нейтрофиле (2). ×1000

Клинический случай 16. ОЛЛ (L_1)

Больной Ш., 35 лет. Поступил в гематологическое отделение с жалобами на боли в костях, животе, лихорадку.

Анализ периферической крови: WBC – 194,0×10⁹/л, RBC – 3,13×10¹²/л, Hb – 102 г/л, MCV – 91,1 фл, MCH – 32,0 пг, MCHC – 358 г/л, PLT – 150,0×10⁹/л.

Лейкоцитарная формула: бласты – 94%, палочкоядерные нейтрофилы – 1%, сегментоядерные нейтрофилы – 2%, лимфоциты – 3% (рис. 203, 204).

Цитохимия бластных клеток: МПО – отрицательная; PAS-положительная реакция в гранулярной форме в 20% (рис. 205).

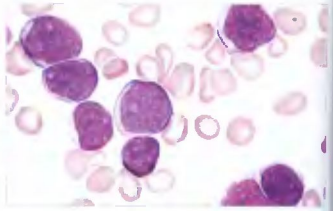

Рис. 203. Периферическая кровь б-го Ш. Острый лимфобластный лейкоз (L_2-вариант). Бласты ×1000

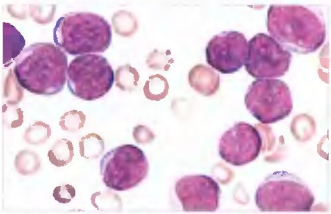

Рис. 204. Периферическая кровь б-го Ш. Острый лимфобластный лейкоз (L_2-вариант). Бласты. ×1000

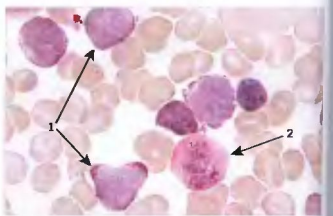

Рис. 205. Периферическая кровь б-го Ш. PAS-реакция в гранулярной форме в лимфобластах (1) и в диффузной форме в нейтрофиле (2). ×1000

Острый лимфобластный лейкоз (L_3-вариант)

При *L_3-варианте ОЛЛ* бласты представлены клетками среднего или крупного размера с овальной или округлой формой ядра, нежной структурой хроматина, одной или несколькими четко очерченными нуклеолами, резкой базофилией и вакуолизацией цитоплазмы (рис. 206, 207).

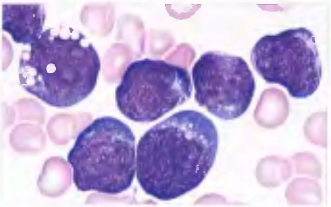

Рис. 206. Периферическая кровь. ОЛЛ, L_3-вариант. ×1000

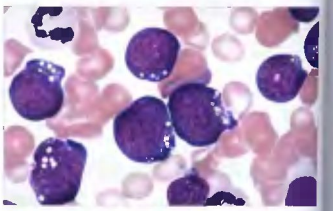

Рис. 207. Костный мозг. ОЛЛ, L_3-вариант. ×1000

Клинический случай 17. ОЛЛ (L_2)

Больной П., 37 лет. Клиническая картина характеризуется увеличением лимфатических узлов, селезенки.

Анализ периферической крови: WBC – 120,0×10⁹/л, RBC – 3,00×10¹²/л, Hb – 109 г/л, MCV – 91,0 фл, MCH – 32,5 пг, MCHC – 350 г/л, PLT – 160,0×10⁹/л.

Лейкоцитарная формула: бласты – 90%, палочкоядерные нейтрофилы – 1%, сегментоядерные нейтрофилы – 2%, лимфоциты – 7%.

Миелограмма: количество миелокариоцитов увеличено, бласты – 41,5%, промиелоциты – 2,0%, миелоциты – 4,0%, метамиелоциты – 3,0%, палочкоядерные нейтрофилы – 6,0%, сегментоядерные нейтрофилы – 11,0%, лимфоциты – 10,0%, моноциты – 2,0%, базофильные нормобласты – 3,0%, полихроматофильные нормобласты – 13,5%, оксифильные нормобласты – 4,0% (рис. 208, 209).

Цитохимия бластных клеток: МПО – отрицательная; PAS-отрицательная реакция (рис. 210, 211).

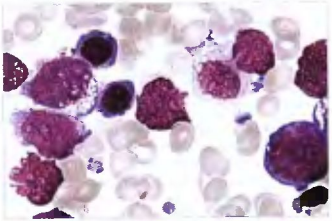

Рис. 208. Костный мозг б-го П. Острый лимфобластный лейкоз (L_2-вариант). Бластные клетки ×1000

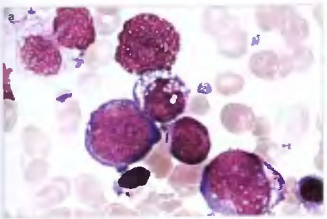

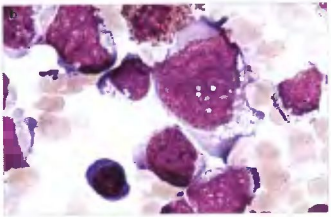

Рис. 209 (a, b) Костный мозг б-го П. Острый лимфобластный лейкоз (L_2-вариант). Бласты ×1000

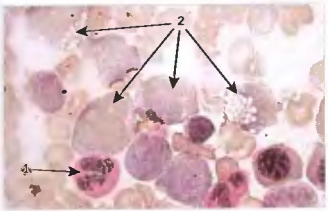

Рис. 210. Костный мозг б-го П. PAS-реакция в диффузной форме в нейтрофиле (1) и отрицательная в лимфобластах (2). ×1000

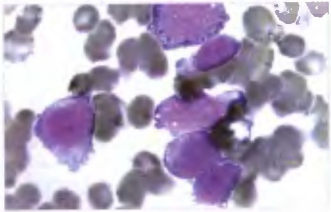

Рис. 211. Костный мозг б-го П. Отрицательная реакция на МПО в бластах. ×1000

В соответствии с решением комиссии ВОЗ сохранение терминологии ФАБ-классификации по разделению острого лимфобластного лейкоза на L_1-, L_2-, L_3-варианты принято нецелесообразным. Прогностическая ценность морфологических вариантов L_1 и L_2, а также корреляция с иммунофенотипом и генетическими маркерами отсутствуют. Форма L_3 ОЛЛ является эквивалентом лимфомы Беркитта в фазе лейкемизации.

Следует отметить, что при различных вариантах ОЛЛ цитохимические реакции весьма вариабельны. Многие авторы подчеркивают, что ни морфологические признаки бластных клеток, ни характер цитохимических реакций не могут служить критерием выделения вариантов ОЛЛ. Наиболее информативным и решающим методом типирования ОЛЛ является иммунофенотипическая характеристика клеток с использованием моноклональных антител, которая позволяет установить линейную направленность Т- и В-клеток, а также стадию дифференцировки внутри каждой линии, диагностировать бифенотипические и билинейные ОЛ.

Современная иммунофенотипическая классификация основана на выявлении экспрессии определенных антигенов на поверхности лейкозных клеток. Различные стадии дифференцировки лимфоидных клеток характеризуются экспрессией специфических антигенов, выявление которых позволяет установить блок дифференцировки лейкемических клеток.

Согласно предложению Европейской группы по изучению острых лейкозов (EGIL) все ОЛЛ разделяют на две большие группы: В- и Т-линейной направленности, которые, в свою очередь, подразделяются на подтипы в зависимости от уровня дифференцировки лимфобластов (табл. 5).

Наиболее благоприятным считается В-II (common) вариант ОЛЛ, чаще всего встречающийся у детей. Неблагоприятными прогностическими факторами течения ОЛЛ являются: возраст менее 1 года, наличие Ph-хромосомы, раннее поражение центральной нервной системы, распространенность опухолевого процесса, Т-клеточный вариант ОЛЛ.

Таблица 5

Иммунологическая классификация ОЛЛ (EGIL, 1995)

Фенотип	Антигены
*В-линейные**:	
В-I (про-В) ОЛЛ	CD19+ и/или CD79+ и/или CD22+
В-II (common) ОЛЛ	CD10+
В-III (пре-В) ОЛЛ	Цитоплазматическая μ-цепь+
В-IV (зрелый В) ОЛЛ	Цитоплазматические и поверхностные к- и λ-цепи Ig+
*Т-линейные***:	Цитоплазматический/ мембранный CD3+
Т-I (про-Т) ОЛЛ	CD7+
Т-II (пре-Т) ОЛЛ	CD2+ и/или CD5+ и/или CD8+
Т-III (кортикальный Т) ОЛЛ	CD1a+
Т-IV (зрелый Т) ОЛЛ	Мембранный CD3+, CD1a–

*Позитивные с двумя из трех маркеров. Большинство случаев Tdt+, HLA-DR+, кроме B-IV, который часто Tdt–.
**Большинство случаев Tdt+, HLA-DR–, CD34–, но эти маркеры не всегда учитываются в диагностике и классификации.

МИЕЛОДИСПЛАСТИЧЕСКИЕ СИНДРОМЫ

Первичные миелодиспластические синдромы (МДС) – гетерогенная группа клональных заболеваний системы крови, характеризующихся неэффективным гемопоэзом, который приводит к развитию рефрактерных цитопений, качественным изменениям в гемопоэтических клетках, аномальному росту клеток-предшественников. Все варианты МДС, развивающиеся вследствие приобретенных генетических дефектов стволовых кроветворных клеток, с различной вероятностью трансформируются в острые миелоидные лейкозы. Так, при рефрактерной анемии трансформация в острый лейкоз наблюдается не более чем в 20% случаев, в то время как при рефрактерной анемии

с избытком бластов трансформация происходит в более 70% случаев.

При МДС отмечается дисрегуляция процесса апоптоза. Отмечено, что при рефрактерной анемии и рефрактерной сидеробластной анемии имеет место повышенный апоптоз гемопоэтических клеток, в то время как при рефрактерной анемии с избытком бластов он значительно ниже.

МДС характеризуется нормоклеточным или гиперклеточным костным мозгом с признаками миелодисплазии в сочетании с цитопенией в периферической крови. Гипопластическая форма МДС встречается в среднем в 12% случаев. Заболевание основном наблюдается в пожилом возрасте, реже у молодых людей и детей. Клиническое течение заболевания определяется наличием цитопенического синдрома и связанными с ним геморрагическими и инфекционными осложнениями. Согласно ФАБ-классификации выделяют 5 вариантов МДС: рефрактерная анемия (РА), рефрактерная анемия с кольцевидными сидеробластами (РАКС), РА с избытком бластов (РАИБ), РА с избытком бластов в фазе трансформации (РАИБт), хронический миеломоноцитарный лейкоз (ХММЛ).

В современной классификации ВОЗ (2000 г.) вариант РАИБт исключен, ХММЛ отнесен к группе МДС-миелопролиферативных заболеваний. Одновременно с этим выделены рефрактерная цитопения с мультилинейной дисплазией, 5q-синдром и неклассифицируемый МДС.

Классификация миелодиспластических синдромов (ВОЗ, 2000 г.)

1. Рефрактерная анемия:
   - с кольцевидными сидеробластами;
   - без кольцевидных сидеробластов.
2. Рефрактерная цитопения с мультилинейной дисплазией.
3. Рефрактерная анемия с избытком бластов.
4. 5q-синдром.
5. Неклассифицируемый МДС.

Диагноз МДС преимущественно морфологический, основанный на изучении мазков периферической крови, пунктата (оценка дисплазии по трем росткам кроветворения) и биоптата костного мозга. Важным в диагностике и прогнозировании течения заболевания является выявление хромосомных аномалий. Показателем неэффективного гемопоэза является сочетание цитопении в периферической крови (анемия, нейтропения, тромбоцитопения) с нормо- или гиперклеточным костным мозгом, нормальные или сниженные показатели ретикулоцитов. МДС присущи морфологические признаки дисгемопоэза в одном или более ростках кроветворения (рис. 212–227). Для установления формы МДС необходимо учитывать, в каких линиях кроветворения (эритропоэз, гранулоцитопоэз, мегакариоцитопоэз) определяются черты дисплазии. Морфологические признаки дисгемопоэза и изменения в периферической крови и костном мозге представлены в табл. 6, 7.

Таблица 6

Признаки миелодисплазии при миелодиспластическом синдроме

Дисэритропоэз	Костный мозг: многоядерность, кариорексис, мегалобластоидность, межъядерные мостики, асинхронизм созревания ядра и цитоплазмы, вакуолизация цитоплазмы, PAS-положительная реакция в эритрокариоцитах в гранулярной форме, кольцевидные сидеробласты. Периферическая кровь: анизоцитоз, пойкилоцитоз, нормобласты
Дисгранулоцитопоэз	Изменения ядер нейтрофилов: гиперсегментация, псевдопельгеризация, кольцевидные ядра, отсутствие или снижение числа гранул в цитоплазме
Дисмегакариоцитопоэз	Микромегакариоциты, одноядерные формы, множество мелких ядер

Таблица 7

Морфологические изменения в периферической крови и костном мозге при МДС

Вариант	Изменения в крови	Изменения в костном мозге
Рефрактерная анемия (РА)	Анемия, бласты отсутствуют или <1%	Бласты <5%, кольцевидные сидеробласты <15%, только эритроидная дисплазия
РА с кольцевидными сидеробластами (РАКС)	Анемия, бласты отсутствуют или <1%	Бласты <5%, кольцевидные сидеробласты >15%, только эритроидная дисплазия
Рефрактерная цитопения с мультилинейной дисплазией	Цитопении (би- или панцитопения), бласты отсутствуют или <1%, нет палочек Ауэра	Дисплазия в >10% клеток двух или более ростков миелоидного кроветворения, бласты <5%, отсутствуют палочки Ауэра, кольцевидные сидеробласты <15%
Рефрактерная цитопения с мультилинейной дисплазией и кольцевидными сидеробластами	Цитопении (би- или панцитопения), бласты отсутствуют или <1%, нет палочек Ауэра	Дисплазия в >10% клеток двух или более ростков миелоидного кроветворения, бласты <5%, отсутствуют палочки Ауэра, кольцевидные сидеробласты >15%
РА с избытком бластов 1 (РАИБ-1)	Цитопении, бласты <5%, нет палочек Ауэра	Дисплазия в одном или более ростках, бласты 5–9%, нет палочек Ауэра
РА с избытком бластов 2 (РАИБ-2)	Цитопении, бласты 5–19%, палочки Ауэра ±	Дисплазия в одном или более ростках, бласты 10–19%, палочки Ауэра ±
МДС, ассоциированный с изолированной делецией del(5q)	Анемия, нормальное или повышенное количество тромбоцитов, бласты <5%	Нормальное или повышенное количество мегакариоцитов со снижением дольчатости ядер, бласты <5%, нет палочек Ауэра, изолированная делеция del(5q)
МДС неклассифицируемый	Цитопении, бласты отсутствуют или <1%, нет палочек Ауэра	Одномлинейная дисплазия гранулоцитарного или мегакариоцитарного ростка, бласты <5%, нет палочек Ауэра

Морфологические признаки дисгранулоцитопоэза

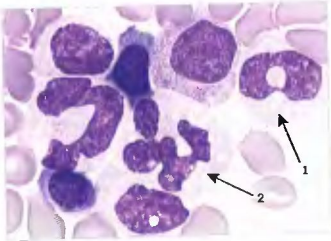

Рис. 212. Дисгранулоцитопоэз: кольцевидное ядро нейтрофила (1), два сегментоядерных нейтрофила в одной цитоплазме (2). ×1000

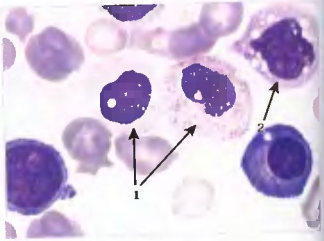

Рис. 213. Дисгранулоцитопоэз: псевдопельгеризация ядер нейтрофилов (1), вакуолизация цитоплазмы нейтрофила (2). ×1000

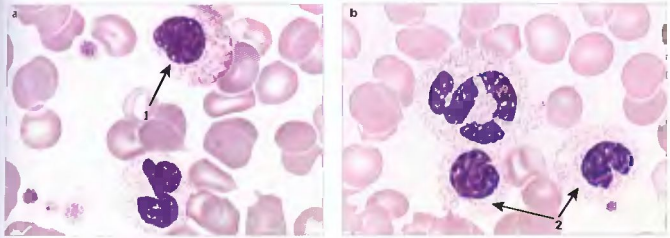

Рис. 214 (a, b). Дисгранулоцитопоэз (псевдопельгеризация ядер нейтрофилов) 1 – ядро нейтрофила округлой формы с плотным хроматином, 2 – укороченные палочкоядерные нейтрофилы. ×1000

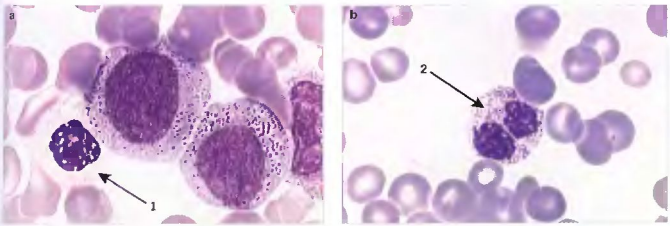

Рис. 215 (a, b). Дисгранулоцитопоэз (псевдопельгеризация ядра нейтрофила): 1 – зрелый нейтрофил с округлой формой ядра, плотным точечным хроматином, 2 – бисегментированный нейтрофил. ×1000

Морфологические признаки дисмегакариоцитопоэза

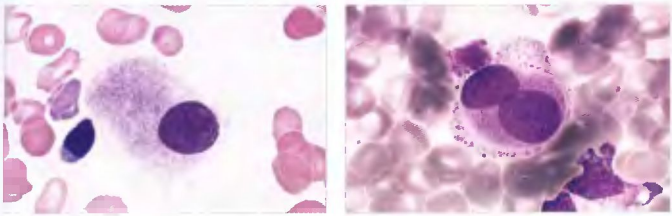

Рис. 216. Дисмегакариоцитопоэз. Одноядерный мегакариоцит. ×1000

Рис. 217. Дисмегакариоцитопоэз. Двухъядерный микромегакариоцит. ×1000

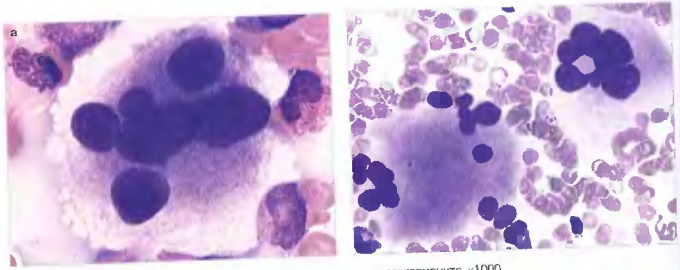

Рис. 218 (a, b) Дисмегакариоцитопоэз. Множество мелких ядер в мегакариоците. ×1000

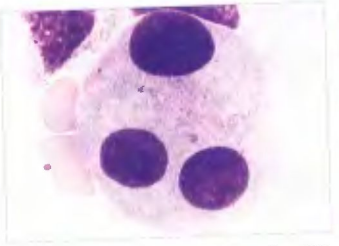

Рис. 219. Дисмегакариоцитопоэз. Трехъядерный микромегакариоцит. ×1000

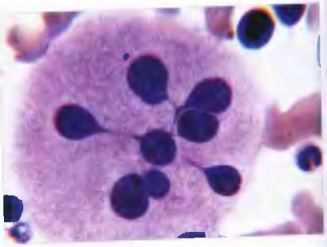

Рис. 220. Дисмегакариоцитопоэз. Множество мелких ядер в мегакариоците. ×1000

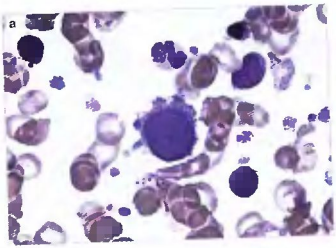

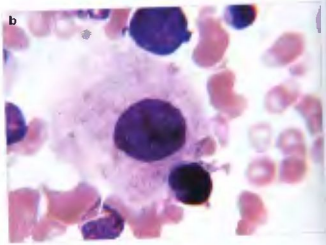

Рис. 221 (a, b) Дисмегакариоцитопоэз. Одноядерный микромегакариоцит. ×1000

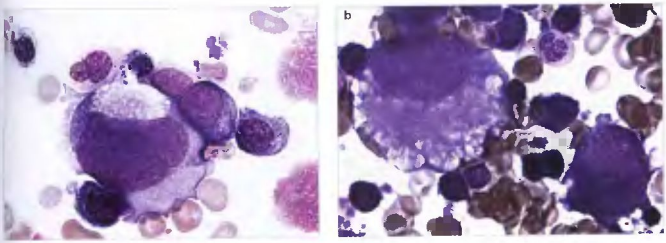

Рис. 222 (a, b) Дисмегакариоцитопоэз. Одноядерный мегакариоцит с вакуолизированной цитоплазмой. ×1000

Морфологические признаки дисэритропоэза

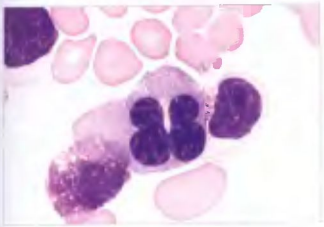

Рис. 223. Дисэритропоэз. Двухъядерный эритробласт с уродливой формой ядра ×1000

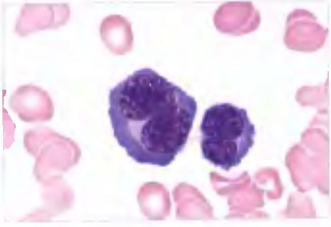

Рис. 224. Дисэритропоэз. Двухъядерные эритробласты. ×1000

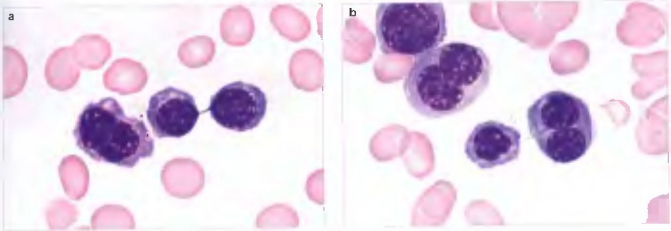

Рис. 225 (a, b) Дисэритропоэз. Двухъядерный эритробласт, межъядерные мостики. ×1000

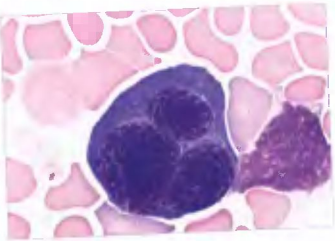

Рис. 226. Дисэритропоэз. Многоядерный эритробласт. ×1000

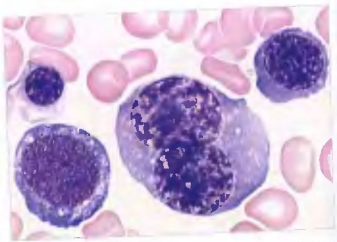

Рис. 227. Дисэритропоэз. Двух- и одноядерные мегалобласты ×1000

Рефрактерная анемия

Рефрактерная анемия (РА) среди всех вариантов МДС составляет 5–10%. В костном мозге при этом заболевании отмечается менее 5% бластов, кольцевидные сидеробласты составляют менее 15%. Костный мозг гиперклеточный с умеренными или выраженными признаками дисплазии клеток эритроидного ростка (рис. 228, 229). В периферической крови наблюдается нормохромная нормоцитарная или макроцитарная анемия, степень анизоцитоза варьирует, ретикулоцитопения (рис. 230). Количество нейтрофилов и тромбоцитов нормальное. Бласты в периферической крови отсутствуют или их менее 1%. Для диагностики РА необходимо исключить другие факторы, приводящие к дисэритропоэзу (дефицит витамина B_{12}, фолиевой кислоты, воздействие лекарственных и токсических препаратов, вирусов, наследственных заболеваний и др.).

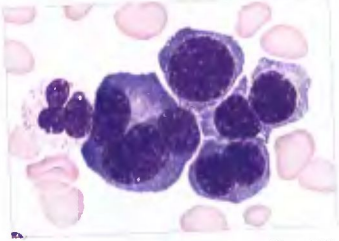

Рис. 228. Костный мозг. Рефрактерная анемия. Многоядерные и двухядерные эритрокариоциты. ×1000

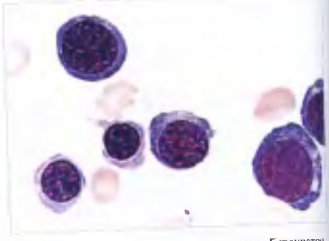

Рис. 229. Костный мозг. Рефрактерная анемия. Гипоклеточный вариант МДС. ×1000

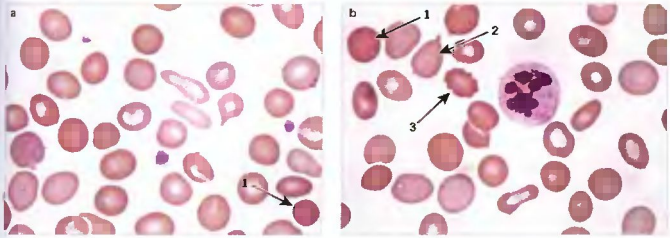

Рис. 230 (a, b). Периферическая кровь. Рефрактерная анемия. Анизоцитоз, макро- и микроциты, гиперхромия (1), дакриоцит (каплевидный эритроцит – 2), эхиноцит (3), гиперсегментированный нейтрофил. ×1000

Рефрактерная анемия с кольцевидными сидеробластами

Рефрактерная анемия с кольцевидными сидеробластами составляет среди МДС 10–12%.

В периферической крови выявляются две популяции эритроцитов – гипохромные микроциты и нормохромные макроциты; эритроциты с базофильной пунктацией, выраженный пойкилоцитоз, нормобласты (рис. 231, 232). Бласты в периферической крови отсутствуют. Костный мозг нормо- или гиперклеточный, обычно со значительной эритроидной гиперплазией. Признаки дисплазии регистрируются только в эритроидном ростке (рис. 233–235).

Отличительным признаком РАКС является присутствие в костном мозге более 15% кольцевидных сидеробластов. К кольцевидным сидеробластам относят эритробласты с 10 и более гранулами железа, покрывающими 1/3 и более окружности ядра (рис. 236). Часто встречаются макрофаги с гемосидерином. Количество миелобластов не превышает 5%.

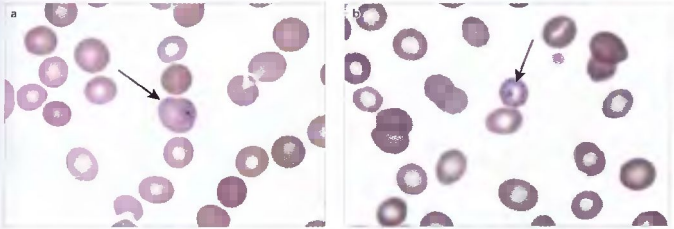

Рис. 231 (a, b). Периферическая кровь. Рефрактерная анемия с кольцевидными сидеробластами. Анизоцитоз, гиперхромия, базофильная пунктация эритроцитов (указаны стрелками). ×1000

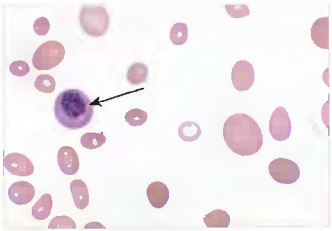

Рис. 232. Периферическая кровь. Рефрактерная анемия с кольцевидными сидеробластами. Анизоцитоз, макро- и микроциты, гиперхромия, нормобласт (указан стрелкой). ×1000

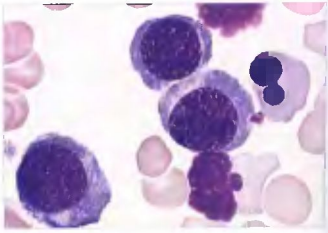

Рис. 233. Костный мозг. Рефрактерная анемия с кольцевидными сидеробластами. Эритроидная гиперплазия с признаками дисэритропоэза. ×1000

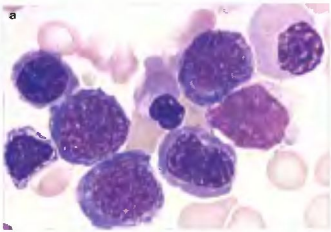

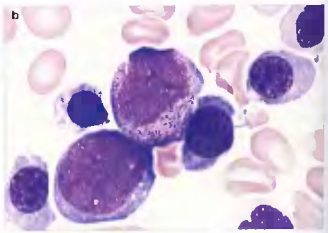

Рис. 234 (a, b). Костный мозг. Рефрактерная анемия с кольцевидными сидеробластами. Эритроидная гиперплазия ×1000

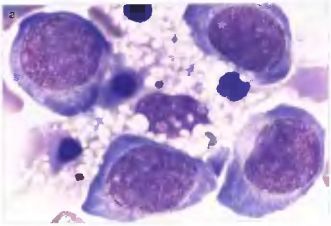

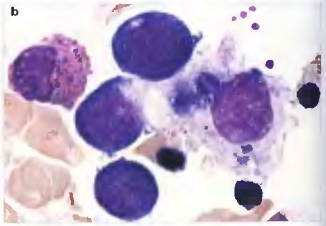

Рис. 235 (a, b). Костный мозг. Рефрактерная анемия с кольцевидными сидеробластами. Макрофаг в окружении эритробластов ×1000

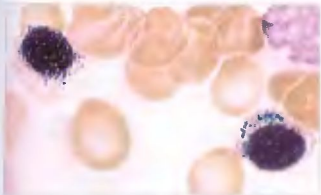

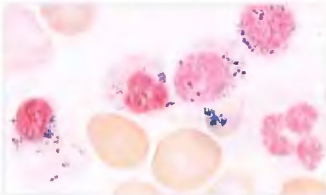

Рис. 236 (a, b). Костный мозг. Кольцевидные сидеробласты. Рефрактерная анемия с кольцевидными сидеробластами. ×1000

Рефрактерная цитопения с мультилинейной дисплазией

Рефрактерная цитопения с мультилинейной дисплазией составляет около 24%, рефрактерная цитопения с мультилинейной дисплазией и кольцевидными сидеробластами – 15% всех наблюдений МДС. Этот вариант характеризуется двух- или трехростковой цитопенией и дисплазией более 10% клеток в двух или более ростках миелоидного кроветворения. Количество миелобластов в костном мозге не превышает 5%, в периферической крови – не более 1%. Морфологические признаки дисплазии отмечаются в эритроидном, мегакариоцитарном и гранулоцитарном ростках, процент кольцевидных сидеробластов не превышает 15% (рис. 237, 238). В том случае, если их количество более 15%, следует классифицировать такой вариант, как рефрактерная цитопения с мультилинейной дисплазией и кольцевидными сидеробластами.

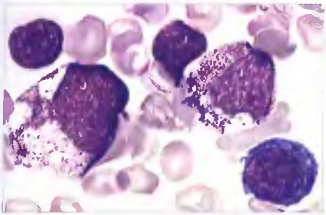

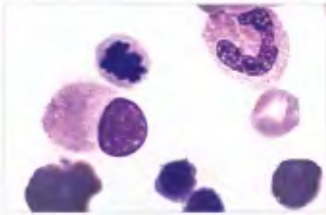

Рис. 237. Рефрактерная цитопения с мультилинейной дисплазией. Вакуолизация цитоплазмы миелоцитов. ×1000

Рис. 238. Рефрактерная цитопения с мультилинейной дисплазией. Одноядерный микромегакариоцит, дисэритропоэз. ×1000

Рефрактерная анемия с избытком бластов

Рефрактерная анемия с избытком бластов встречается в 40% случаев МДС. Выделяют две подгруппы РАИБ: РАИБ-1, определяемая содержанием бластов в костном мозге 5–9% и менее 5% в периферической крови, и РАИБ-2, при которой процент бластов в костном мозге составляет 10–19%. Больные с наличием 5–19% бластных клеток в крови и менее 10% бластов в костном мозге также относятся к подгруппе РАИБ-2. При обнаружении палочек Ауэра рекомендовано классифицировать такой случай, как РАИБ-2.

В периферической крови аномалии касаются, как правило, трех ростков: анизопойкилоцитоз с макроцитозом, атипичные тромбоциты, снижение зернистости в цитоплазме гранулоцитов, гипосег-

ментация ядер нейтрофилов. В периферической крови количество миелобластов колеблется в пределах 0–19%, в костном мозге – 5–19%. Костный мозг гиперклеточный, реже нормо- или гипоклеточный. Наиболее часто встречаются признаки дисгранулоцитопоэза (уменьшение размера клеток, псевдопельгеризация ядер нейтрофилов, гиперсегментация, снижение гранул в цитоплазме) (рис. 239, 240). Диспластические изменения обнаруживаются в эритроидном и мегакариоцитарном ростках. Этот вариант МДС чаще трансформируется в ОМЛ.

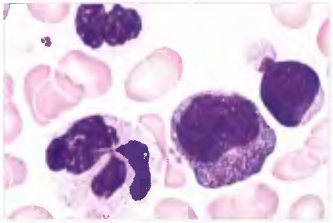

Рис. 239. Костный мозг. Рефрактерная анемия с избытком бластов. Дисгранулоцитопоэз ×1000

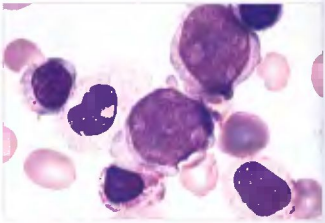

Рис. 240. Костный мозг. Рефрактерная анемия с избытком бластов. Миелобласты, псевдопельгеризация ядер нейтрофилов ×1000

Миелодиспластический синдром, ассоциированный с изолированной делецией del(5q) хромосомы (5q-синдром)

В периферической крови регистрируется выраженная макроцитарная анемия, незначительная лейкопения. Количество тромбоцитов может быть нормальное или повышенное. Встречаются единичные бластные клетки (<5%). Костный мозг гипер- или нормоклеточный с нормальным или повышенным содержанием мегакариоцитов, многие из которых одно- или двухъядерные (рис. 241, 242). Количество бластов в костном мозге <5%. В эритроидном ростке степень морфологических изменений варьирует. Имеется единственная хромосомная аномалия – делеция между q31 и q33 на 5-й хромосоме, размер делеции и точки разрыва варьируют. В случае обнаружения других хромосомных поломок заболевание не относят к этому варианту МДС.



Рис. 241. Костный мозг. МДС. 5q-синдром. Одноядерный мегакариоцит. ×1000

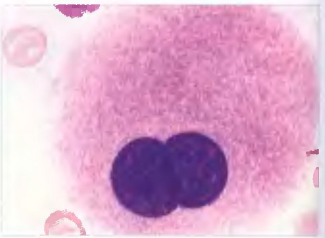

Рис. 242. Костный мозг. МДС. 5q-синдром. Двухъядерный мегакариоцит. ×1000

МИЕЛОПРОЛИФЕРАТИВНЫЕ ЗАБОЛЕВАНИЯ

Хронические миелопролиферативные заболевания – клональные опухоли, развивающиеся из стволовой кроветворной клетки, характеризующиеся пролиферацией в костном мозге одного или более ростков миелоидной линии (гранулоцитарного, эритроидного, мегакариоцитарного). Пролиферация клеток сопровождается относительно нормальным созреванием (эффективным гемопоэзом), что приводит к повышению числа гранулоцитов, эритроцитов и/или тромбоцитов в периферической крови. Наиболее часто поражаются печень и селезенка, где отмечаются экстрамедуллярные очаги кроветворения. Лейкозная инфильтрация и разрушение опухолевых клеток. К миелопролиферативным заболеваниям относят:

- хронический миелолейкоз;
- сублейкемический миелоз (идиопатический миелофиброз, остеомиелосклероз);
- эритремия (истинная полицитемия);
- хронический миеломоноцитарный лейкоз;
- хронический моноцитарный лейкоз;
- хронический мегакариоцитарный лейкоз (эссенциальная тромбоцитемия).

Хронический миелолейкоз

Хронический миелолейкоз (ХМЛ) составляет 15–20% всех случаев миелопролиферативных заболеваний. Встречается в любом возрасте, чаще у лиц среднего и пожилого возраста. Маркером опухолевого клона при ХМЛ является филадельфийская хромосома (Ph-хромосома), которая образуется в результате транслокации t(9;22) с образованием химерного гена bcr/abl. Белок, продукт этого химерного гена, функционирует как тирозинкиназа, идентичная продукту гена c-abl, но с повышенной ферментативной активностью. Аномальная хромосома обнаруживается во всех клетках миелопоэза и в В-лимфоцитах, поэтому все потомство – гранулоциты, моноциты, эритрокариоциты и мегакариоциты – принадлежит к опухолевому клону. До 95% случаев ХМЛ – Ph-позитивные, лишь 5–8% наблюдений регистрируются как Ph-негативные.

Выделяют 3 стадии заболевания: хроническая, фаза акселерации и бластный криз. Большинство случаев заболевания диагностируется в хронической стадии. Наиболее частые симптомы – слабость, потеря веса, ночные поты, спленомегалия, анемия. Очень редко заболевание начинается с бластного криза. Пролиферация опухолевых клеток чаще ограничивается гемопоэтическими органами (костный мозг, селезенка, печень, кровь).

Хроническая стадия ХМЛ. *В периферической крови* наблюдается нейтрофильный лейкоцитоз (количество лейкоцитов варьирует) со сдвигом до миелоцитов. Бласты составляют обычно 1–3%, но не более 10%. Частым симптомом является увеличение базофилов и/или эозинофилов. Выраженного дисгранулоцитопоэза не регистрируется. Количество тромбоцитов в крови нормальное или повышенное (может быть и более 1000×10^9/л). У большинства больных отмечается незначительная анемия (рис. 243, 244).

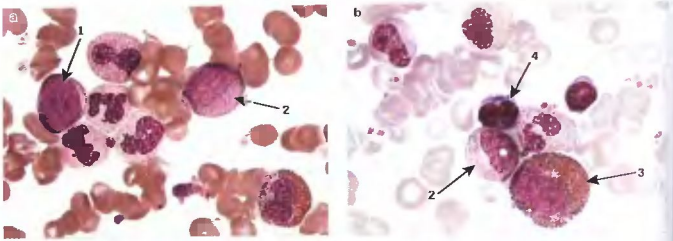

Рис. 243 (a, b). Периферическая кровь. Хроническая стадия ХМЛ: 1 – бласт, 2 – миелоциты, 3 – эозинофильный миелоцит, 4 – нормобласт. ×1000

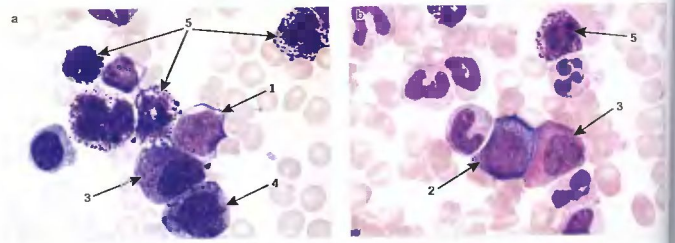

Рис. 244 (a, b). Периферическая кровь. Хроническая стадия ХМЛ: 1 – бласт, 2 – промиелоцит, 3 – эозинофильные миелоциты, 4 – базофильные миелоциты, 5 – базофилы. ×1000

Костный мозг гиперклеточный за счет повышенного содержания клеток гранулоцитарного ростка и повторяет картину периферической крови. Количество бластных клеток не превышает 5%, мегакариоцитов – нормальное, у 40–50% больных – повышенное. Процент эритроидных клеток варьирует, но чаще снижен. У некоторых больных повышено содержание эозинофилов. В 30% наблюдений ХМЛ в костном мозге могут быть обнаружены псевдо-Гоше-подобные клетки и голубые гистиоциты, что рассматривается как ответ на повышенный клеточный распад (рис. 245).

Активность щелочной фосфатазы в нейтрофилах низкая или отсутствует (рис. 246). Длительность хронической стадии заболевания варьирует от 3 до 5 лет.

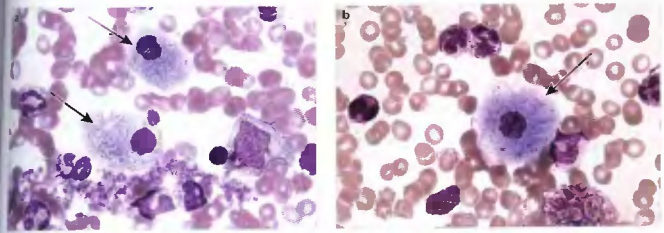

Рис. 245 (a, b). Костный мозг. Хронический миелолейкоз. Псевдо-Гоше-подобные клетки. ×1000

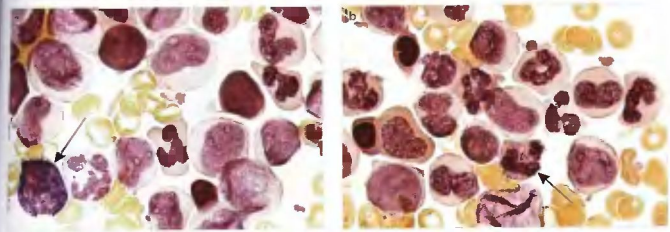

Рис. 246 (a, b). Периферическая кровь. Реакция на щелочную фосфатазу. Хроническая стадия ХМЛ. Отсутствие в большинстве нейтрофилов ЩФ (нейтрофилы с положительной реакцией на ЩФ указаны стрелками) ×1000

Клинический случай 18.
ХМЛ (хроническая стадия)

Больная Р., 48 лет. Жалобы на слабость, тяжесть в области левого подреберья. При объективном исследовании отмечается увеличение селезенки.

Анализ периферической крови: WBC – 44,4×10⁹/л, RBC – 3,45×10¹²/л, Hb – 79 г/л, MCV – 75,4 фл, MCH – 22,9 пг, MCHC – 304 г/л, PLT – 1434×10⁶/л.

Лейкоцитарная формула: бласты – 9%, миелоциты – 27%, метамиелоциты – 10%, палочкоядерные нейтрофилы – 5%, сегментоядерные нейтрофилы – 30%, базофилы – 5%, эозинофилы – 1%, моноциты – 4%, лимфоциты – 9% (рис. 247, 248).

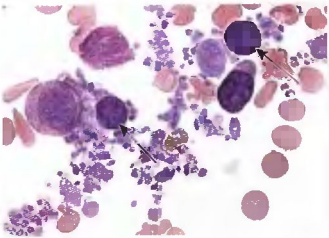

Рис. 247. Периферическая кровь б-й Р. Хроническая стадия ХМЛ. Гипертромбоцитоз, фрагменты ядер мегакариоцитов (указаны стрелками). ×1000

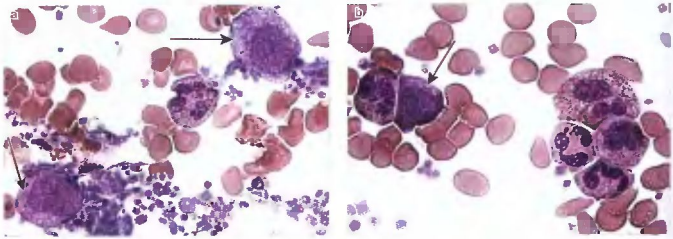

Рис. 248 (a, b). Периферическая кровь б-й Р. Хроническая стадия ХМЛ. Гипертромбоцитоз, выраженный анизоцитоз тромбоцитов, миелоциты (указаны стрелками). ×1000

Клинический случай 19.
ХМЛ (хроническая стадия)

Больной А., 64 года. Гепатоспленомегалия.

Анализ периферической крови: WBC – 95,1×10⁹/л, RBC – 3,28×10¹²/л, Hb – 104 г/л, MCV – 104,9 фл, MCH – 31,7 пг, MCHC – 302 г/л, PLT – 325×10⁹/л.

Лейкоцитарная формула: бласты – 7%, миелоциты – 18%, метамиелоциты – 2%, палочкоядерные нейтрофилы – 15%, сегментоядерные нейтрофилы – 34%, базофилы – 14%, моноциты – 4%, лимфоциты – 6% (рис. 249–251).

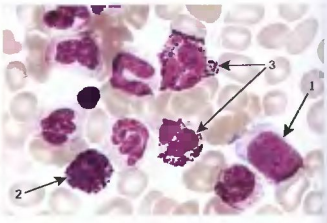

Рис. 249. Периферическая кровь б-го А. Хроническая стадия ХМЛ: 1 – бласт, 2 – базофильный миелоцит, 3 – базофилы ×1000

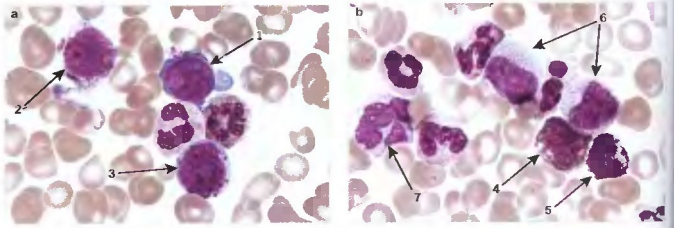

Рис. 250 (a, b). Периферическая кровь б-го А. Хроническая стадия ХМЛ: 1 – бласт, 2 – промиелоцит, 3 – базофильный промиелоцит, 4 – эозинофильный миелоцит, 5 – базофильный миелоцит, 6 – нейтрофильные миелоциты, 7 – моноцит). ×1000

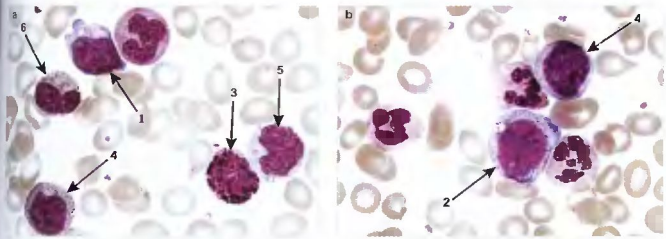

Рис. 251 (a, b). Периферическая кровь б-го А. Хроническая стадия ХМЛ: 1 – бласт, 2 – промиелоцит, 3 – базофильный миелоцит, 4 – нейтрофильные миелоциты, 5 – моноцит, 6 – метамиелоцит ×1000

Фаза акселерации характеризуется прогрессированием заболевания: нарастает гепатоспленомегалия, астенический синдром, анемия, появляется лихорадка, может наблюдаться лимфаденопатия. Длительность фазы акселерации в среднем составляет несколько месяцев. Диагноз фазы акселерации устанавливают при наличии 1 или более из критериев, перечисленных в табл. 8. В крови наблюдается увеличение количества лейкоцитов, снижение гемоглобина и тромбоцитов, резкое увеличение незрелых форм гранулоцитов и бластов. Возможно увеличение числа эозинофилов и базофилов, в том числе незрелых клеток этого ряда (рис. 252). Костный мозг гиперклеточный. Отмечаются выраженные морфологические признаки дисгранулопоэза, дисмегакариопоэза.

Таблица 8

Диагностические критерии фазы акселерации ХМЛ (ВОЗ, 2000 г.)

– миелобласты 10–19% в крови и/или костном мозге от числа всех ядерных клеток;
– базофилия в крови >20%;
– персистирующая тромбоцитопения (<100×10⁹/л), не относящаяся к терапии, или тромбоцитоз (>1000×10⁹/л), не поддающийся лечению;
– увеличение размеров селезенки и количества лейкоцитов, несмотря на проводимое лечение;
– цитогенетическое доказательство клональной эволюции

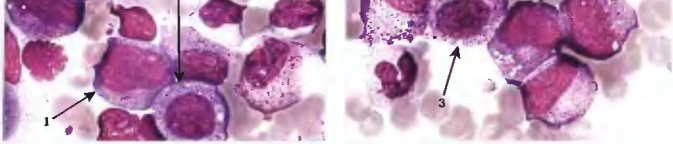

Рис. 252 (a, b). Периферическая кровь. Фаза акселерации ХМЛ: 1 – бласт с палочкой Ауэра, 2 – бласты с азурофильной зернистостью, 3 – миелоциты. ×1000

Бластный криз характеризуется нарастанием количества бластных клеток в костном мозге и крови (более 20%) (рис. 253). Очаги экстрамедуллярного кроветворения с пролиферацией бластных клеток обнаруживают в коже, лимфатических узлах, костях, центральной нервной системе и других тканях. В 70% случаев ХМЛ бластный криз развивается по миелоидному и в 20–30% – по лимфобластному типу. Для идентификации природы бластных клеток используют цитохимические исследования и иммунофенотипирование опухолевых клеток (табл. 9).

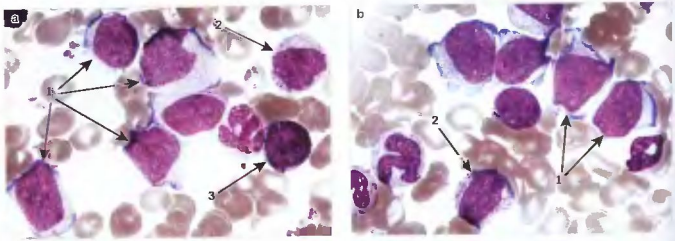

Рис. 253 (a, b). Периферическая кровь. Бластный криз ХМЛ: 1 – бласты, 2 – миелоциты, 3 – эозинофильный миелоцит. ×1000

Таблица 9

Иммунологические варианты бластного криза ХМЛ

Дифференцировочные антигены	Вариант бластного криза
CD34, HLA-DR	Стволовоклеточный
Миелоидные и лимфоидные	Смешанный
CD10, CD19, CD34, HLA-DR	Пре-В-лимфобластный
CD3, cCD3, CD7, TdT и др.	Пре-Т-лимфобластный
CD13, CD33	Миелобластный
CD13, CD14, CD11b	Миеломонобластный
Гликофорин А	Эритробластный
CD41 или CD61	Мегакариобластный

Диагноз бластного криза ХМЛ устанавливают при наличии 1 или более из нижеперечисленных критериев (табл. 10).

Таблица 10

Диагностические критерии бластного криза ХМЛ (ВОЗ, 2000 г.)

- бласты >20% в периферической крови или в костном мозге от числа всех ядерных клеток;
- экстрамедуллярные очаги кроветворения с пролиферацией бластных клеток;
- в трепанобиоптате костного мозга крупные очаги или скопления бластных клеток

Клинический случай 20.

Бластный криз ХМЛ (M_3-вариант)

Больная Б., 68 лет. Гепатоспленомегалия, нарушение микроциркуляции в сосудах нижних конечностей.

Анализ периферической крови: WBC – 53,1×10⁹/л, RBC – 2,74×10¹²/л, Hb – 93 г/л, MCV – 108 фл, MCH – 33,9 пг, MCHC – 314 г/л, PLT – 1101×10⁹/л.

Лейкоцитарная формула: бласты – 45%, промиелоциты – 2%, миелоциты – 5%, метамиелоциты – 2%, палочкоядерные нейтрофилы – 3%, сегментоядерные нейтрофилы – 29%, базофилы – 9%, моноциты – 1%, лимфоциты – 4% (рис. 254).

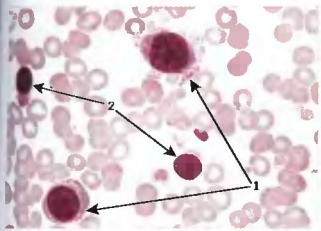

Рис. 254 (a, b). Периферическая кровь б-й Б. Бластный криз ХМП (вариант M_7 по ФАБ-классификации): 1 – бласты, 2 – фрагменты ядер мегакариоцитов, 3 – макротромбоциты. ×1000

Клинический случай 21.
Бластный криз ХМЛ (М$_7$-вариант)

Больной С., 62 года. Гепатоспленомегалия, снижение массы тела.

Анализ периферической крови: **WBC** – 55,3×10^9/л, RBC – 2,52×10^{12}/л, **Hb** – 82 г/л, **MCV** – 95,6 фл, MCH – 32,5 пг, MCHC – 340 г/л. **PLT** – 236×10^9/л.

Лейкоцитарная формула: бласты – 35%, промиелоциты – 2%, миелоциты – 2%, метамиелоциты – 1%, палочкоядерные нейтрофилы – 2%, сегментоядерные нейтрофилы – 19%, базофилы – 33%, эозинофилы – 4%, лимфоциты – 2% (рис. 255, 256).

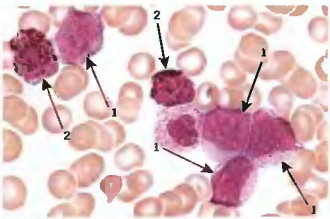

Рис. 255. Периферическая кровь б-го С. Бластный криз ХМП (вариант M_7 по ФАБ-классификации). Стрелками указаны бласты (1) и незрелые базофилы (2). ×1000

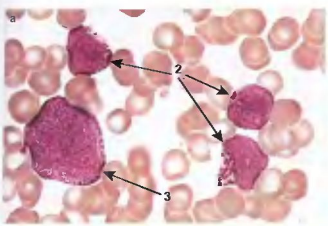

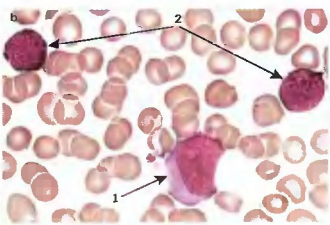

Рис. 256 (a, b). Периферическая кровь б-го С. Бластный криз ХМП (вариант M_7 по ФАБ-классификации): 1 – бласты, 2 – незрелые базофилы, 3 – промиелоцит. ×1000

Клинический случай 22.
Бластный криз ХМЛ (M_4-вариант)

Больной С., 58 лет. Геморрагический синдром, гепатоспленомегалия.

Анализ периферической крови: WBC – 60,5×10⁹/л, RBC – 2,82×10¹²/л, Hb – 95 г/л, MCV – 102,8 фл, MCH – 33,7 пг, MCHC – 328 г/л, PLT – 1180×10⁹/л.

Лейкоцитарная формула: бласты – 60%, миелоциты – 15%, метамиелоциты – 5%, палочкоядерные нейтрофилы – 2%, сегментоядерные нейтрофилы – 11%, базофилы – 2%, моноциты – 2%, лимфоциты – 3% (рис. 257, 258).

Цитохимия бластных клеток (рис. 259–262): МПО – положительная в 27%; PAS-реакция в диффузной форме положительна в 50%; НЭ – положительна в 100% и подавляется NaF в 55% клеток.



Рис. 257. Периферическая кровь б-го С. Бластный криз ХМЛ (вариант M_4 по ФАБ-классификации). ×1000





Рис. 258 (a, b). Периферическая кровь б-го С. Бластный криз ХМЛ (вариант M_4 по ФАБ-классификации). ×1000

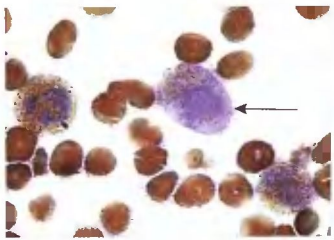

Рис. 259. Периферическая кровь б-го С. Бластный криз ХМЛ. Положительная реакция на МПО в бласте. ×1000

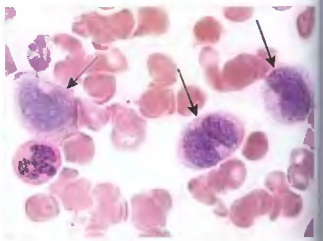

Рис. 260. Периферическая кровь б-го С. Бластный криз ХМЛ. PAS-реакция в диффузной форме в бластах. ×1000



Рис. 261. Периферическая кровь б-го С. Бластный криз ХМЛ. Высокая активность неспецифической эстеразы в бластах. ×1000

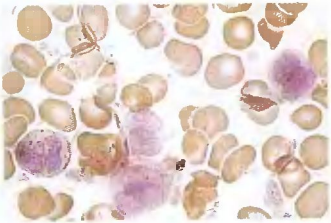

Рис. 262. Периферическая кровь б-го С. Бластный криз ХМЛ. Подавление активности неспецифической эстеразы в бластах. ×1000

Клинический случай 23.

Бластный криз ХМЛ (лимфобластный вариант)

Больной А., 68 лет. Лимфаденопатия, гепатоспленомегалия.

Миелограмма: количество миелокариоцитов увеличено, количество мегакариоцитов снижено. Бласты – 25%, промиелоциты – 3%, миелоциты – 5%, метамиелоциты – 2%, палочкоядерные нейтрофилы – 11%, сегментоядерные нейтрофилы – 16%, базофилы – 5%, эозинофилы – 5%, лимфоциты – 5%, базофильные нормобласты – 2%, полихроматофильные нормобласты – 12%, оксифильные нормобласты – 9% (рис. 263–265).

Цитохимия бластных клеток (рис. 266, 267): МПО – отрицательная; PAS-реакция положительна в гранулярной форме в 33%.

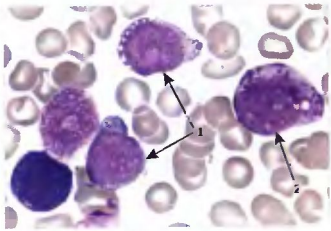

Рис. 263. Костный мозг б-го А. Бластный криз ХМЛ (лимфобластный вариант). Бласты – 1, базофильный промиелоцит – 2. ×1000

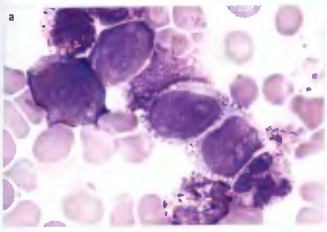

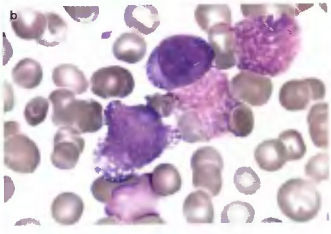

Рис. 264 (a, b). Костный мозг б-го А. Бластный криз ХМЛ (лимфобластный вариант). Морфологической особенностью бластов является базофилия и вакуолизация цитоплазмы. ×1000

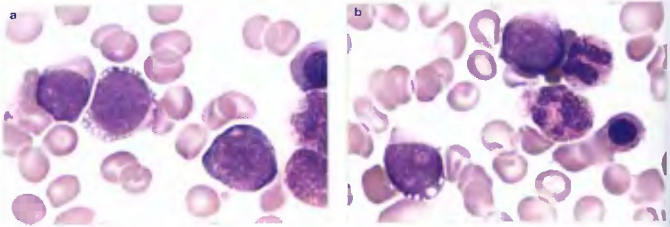

Рис. 265 (a, b). Костный мозг б-го А. Бластный криз ХМЛ (лимфобластный вариант). Морфологической особенностью бластов является вакуолизация и базофилия цитоплазмы. ×1000

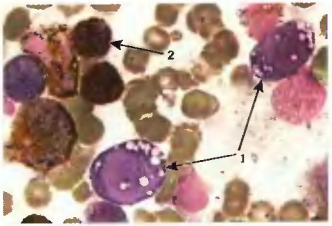

Рис. 266. Костный мозг б-го А. Бластный криз ХМЛ. Отрицательная реакция на миелопероксидазу в бластах (1) и положительная в гранулоцитах (2) ×1000

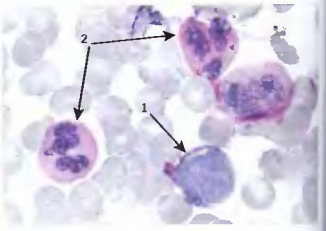

Рис. 267. Костный мозг б-го А. Бластный криз ХМЛ PAS-реакция в гранулярной форме в бласте (1) и в диффузной – в клетках гранулоцитарного ряда (2). ×1000

Сублейкемический миелоз (идиопатический миелофиброз, остеомиелосклероз)

Заболевание характеризуется опухолевой пролиферацией преимущественно мегакариоцитов и гранулоцитов в костном мозге, развитием фиброза и экстрамедуллярного кроветворения. Встречается чаще в пожилом возрасте. Преобладает доброкачественное многолетнее течение болезни с медленным увеличением селезенки. Сублейкемический миелоз проходит те же стадии в своем развитии, что и ХМЛ. Наиболее часто развивается спленомегалия, несколько реже гепатомегалия (у 40% больных). Внекостномозговое кроветворение может быть обнаружено в лимфатических узлах, почках, легких, желудочно-кишечном тракте, коже, плевре и других тканях. Изменения крови и костного мозга варьируют в зависимости от стадии заболевания, развития фиброза.

Прогрессирование заболевания сопровождается увеличением количества лейкоцитов, размеров селезенки. Развитие анемии является следствием недостаточности костномозгового кроветворения. Тромбоцитопения приводит к геморрагическому синдрому, который проявляется крово-

течениями, чаще в желудочно-кишечном тракте. Заболевание осложняется развитием тромбозов, ДВС-синдрома.

В периферической крови чаще бывает небольшой лейкоцитоз (10,0–20,0×10⁹/л), реже гиперлейкоцитоз, возможна лейкопения. Изменения в лейкограмме варьируют в зависимости от стадии заболевания. В развернутой фазе в лейкограмме наблюдается сдвиг до миелоцитов, анизоцитоз нейтрофилов, асинхронное созревание ядра и цитоплазмы, нарушение гранулогенеза в нейтрофилах, гипо- и гиперсегментированные нейтрофилы. У большинства больных имеется нормохромная анемия. В мазках крови имеет место анизоцитоз, пойкилоцитоз с преобладанием каплевидных эритроцитов (дакриоциты), нормобласты, невысокий ретикулоцитоз, атипичные крупные тромбоциты (рис. 268). В отличие от ХМЛ активность щелочной фосфатазы в нейтрофилах резко увеличена (рис. 270).

Костный мозг гиперклеточный с повышенным содержанием незрелых клеток гранулоцитарного ряда, атипичных мегакариоцитов. Содержание эритрокариоцитов может быть в пределах нормы или незначительно снижено.

Сублейкемический миелофиброз чаще диагностируется на стадии развития фиброза в костном мозге, которая характеризуется умеренной или выраженной анемией с многочисленными каплевидными эритроцитами в мазках периферической крови (рис. 268). Количество лейкоцитов варьирует от нормального, сниженного до выраженного лейкоцитоза. Дистрануционного эозинофилия встречается редко. В лейкоцитарной формуле возможно наличие единичных бластов (рис. 269).

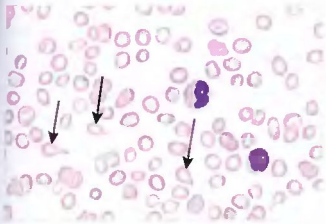

Рис. 268. Периферическая кровь. Сублейкемический миелоз. Каплевидные эритроциты ×600

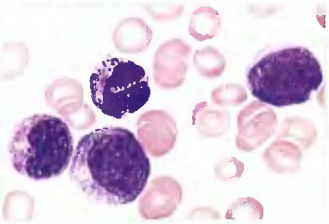

Рис. 269. Периферическая кровь. Сублейкемический миелоз ×1000

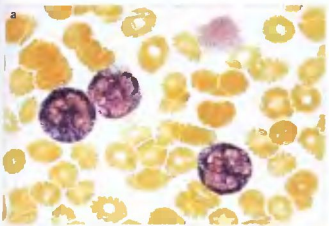

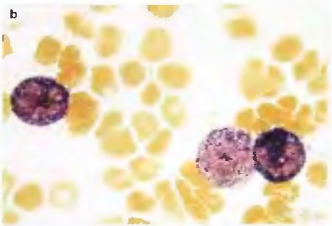

Рис. 270 (a, b). Периферическая кровь. Высокая активность щелочной фосфатазы в нейтрофилах при идиопатическом миелофиброзе ×1000

Обнаружение в крови и/или костном мозге от 10 19% бластов свидетельствует о переходе заболевания в фазу акселерации, более 20% – о трансформации в бластный криз. В периферической крови отмечается анизоцитоз тромбоцитов, встречаются фрагменты ядер мегакариоцитов. Костный мозг гипер-, нормо- или гипоклеточный. Количество миелобластов менее 10%, часто встречаются атипичные мегакариоциты (рис. 271). Фиброз в костном мозге значительно выражен (рис. 272). В трепанобиоптатах костного мозга отмечается остеосклероз (табл. 11, 12).

Таблица 11

Сублейкемический миелоз (стадия минимального развития фиброза или его отсутствие)

Клинические признаки	Морфологические признаки
Увеличение размеров селезенки и печени. Незначительная анемия. Сублейкемический лейкоцитоз Умеренный или выраженный тромбоцитоз	*Кровь*: сдвиг лейкоцитарной формулы влево, незначительный пойкилоцитоз эритроцитов. *Костный мозг*: гиперклеточный, пролиферация гранулоцитов, мегакариоцитов с признаками дисмегакариоцитопоэза, фиброз отсутствует или минимальный

Таблица 12

Сублейкемический миелоз (стадия развития фиброза)

Клинические признаки	Морфологические признаки
Выраженная спленомегалия. Умеренная или выраженная анемия. Нормальное, сниженное или повышенное количество лейкоцитов. Нормальное, сниженное или повышенное число тромбоцитов	*Кровь*: сдвиг лейкоцитарной формулы влево, нормобласты, постоянный пойкилоцитоз с кандесцильными эритроцитами (дакриоциты). *Костный мозг*: гипоклеточный, фиброз, пролиферация мегакариоцитов с признаками дисмегакариоцитопоэза, остеосклероз

Терминальная стадия идиопатического миелофиброза характеризуется увеличением количества лейкоцитов, незрелых гранулоцитов, бластов, реже выявляется эритробластемия. Иногда, как следствие фиброза и остеосклероза костного мозга, заболевание завершается развитием аплазии костного мозга, которая сопровождается лейконейпенией, эритроцитопенией и тромбоцитопенией. Исходом миелофиброза может быть бластный криз по типу ОМЛ, ОММЛ, острого мегакариобластного лейкоза, аплазия кроветворения.

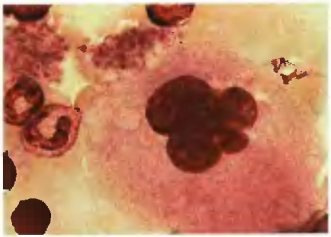

Рис. 271. Костный мозг. Мегакариоцит с отшнуровкой тромбоцитов. ×1000

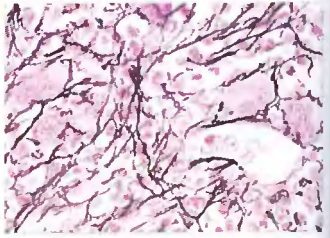

Рис. 272. Трепанобиоптат. Фиброз костного мозга ×1000

Эритремия (истинная полицитемия)

Эритремия – клональная опухоль миелоидной ткани, характеризующаяся повышенной продукцией клеток эритроидного ряда в сочетании с избыточной пролиферацией клеток грануло- и мегакариоцитопоэза. Заболевание встречается преимущественно у лиц пожилого возраста. Клиническая симптоматика развивается постепенно, в зависимости от стадии, длительности течения и сопутствующих осложнений. В соответствии с классификацией ВОЗ выделяют 2 стадии заболевания: пролиферативная (полицитемическая), характеризующаяся парастанием массы эритроцитов, и постполицитемическая, при которой развивается цитопения, в том числе анемия, ассоциирующаяся с неэффективным гемопоэзом, фиброз в костном мозге, очаги экстрамедуллярного кроветворения, гиперспленомегалия. Клиническая симптоматика связана с развитием эритроцитоза – гипертензия, сосудистые осложнения. Отмечается цианоз кожных покровов и слизистых оболочек, нередко кровоточивость десен. У большинства больных имеют место венозные или артериальные тромбозы, парестезии, нарушение зрения, головные боли, эритромелалгии – приступы острых болей в пальцах нижних и верхних конечностей, сопровождающиеся чувством жара, покраснением кожи, отеком. Нарушается обмен мочевой кислоты с развитием гиперурикемии и уратурии. Развивается спленомегалия и/или гепатомегалия.

В полицитемической стадии костный мозг клеточный с нормобластическим типом кроветворения. При развитии панмиелоза – гиперклеточный с повышенным содержанием клеток эритро- и мегакариоцитопоэза (рис. 273). Признаки дисгемопоэза отсутствуют. В периферической крови эритроциты имеют нормальную морфологию, в случае развития дефицита железа вследствие кровопотерь появляется гипохромия и микроцитоз (рис. 274). Наиболее часто в лейкограмме встречается нейтрофилез и базофилия, реже незрелые гранулоциты. Тромбоцитоз имеет место у 50% больных.

На поздних стадиях развития заболевания снижается продукция эритроцитов, нарастает спленомегалия. Костный мозг имеет низкую клеточность, фиброз выражен, отмечаются скопления мегакариоцитов. Количество клеток гранулоцитарного и эритроидного ряда снижается, может встречаться остеосклероз. В периферической крови прослеживается тенденция к уменьшению количества эритроцитов и гемоглобина до нормальных показателей, развитию нормо- или гиперхромной анемии с выраженным анизоцитозом. Эритремия может завершиться развитием бластного криза.

Диагноз эритремии устанавливается при наличии А1+А2 или любого критерия из категории А или А1+А2 и любых двух критериев из категории В (табл. 13).

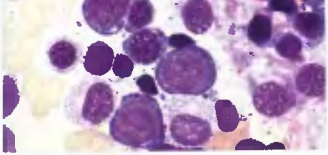

Рис. 273. Костный мозг. Эритремия. ×1000

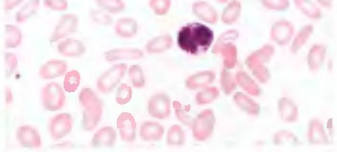

Рис. 274. Периферическая кровь. Эритремия. Железодефицитная анемия. ×1000

Таблица 13

Диагностические критерии эритремии (ВОЗ, 2000 г.)

A1	увеличение массы циркулирующих эритроцитов >25% от нормы или Hb >185 г/л для мужчин и >165 г/л для женщин
A2	отсутствуют причины для вторичного эритроцитоза
A3	спленомегалия
A4	клональные генетические аномалии
A5	эндогенное формирование эритроидных колоний *in vitro*
B1	тромбоцитоз >400×10⁹/л
B2	лейкоцитоз >12×10⁹/л
B3	в костном мозге пациентов с пролиферацией клеток грануло- и мегакариоцитопоэза
B4	низкий уровень ЭПО в сыворотке крови

Хронический мегакариоцитарный лейкоз (эссенциальная тромбоцитемия)

Хронический мегакариоцитарный лейкоз – миелопролиферативное заболевание с преимущественным поражением мегакариоцитарного ростка. Встречается чаще у лиц пожилого возраста, реже у лиц моложе 60 лет и детей. Ведущим гематологическим симптомом является гипертромбоцитоз и гиперплазия мегакариоцитов в костном мозге. Клиническая картина характеризуется небольшой спленомегалией, которая прогрессирует по мере развития болезни, реже гепатомегалией, медленно нарастающей анемией. Характерны расстройства микроциркуляции (эритромелалгии, головокружения, парестезии, нарушение мозгового кровообращения и др.), тромбозы артериальных и венозных сосудов. Геморрагические осложнения встречаются у больных со значительным тромбоцитозом – более 1500×10⁹/л. Диагностические критерии заболевания представлены в табл. 14.

В периферической крови наблюдается гипертромбоцитоз (500–1500×10⁹/л и более), фрагменты ядер мегакариоцитов, умеренно выраженная анемия, иногда незначительный лейкоцитоз с левым сдвигом в лейкоцитарной формуле, может наблюдаться базо- и эозинофилия. Морфология тромбоцитов характеризуется анизоцитозом, появлением гигантских и уродливых форм с псевдоподиями, гипогранулярных тромбоцитов (рис. 275). Костный мозг нормо- или гиперклеточный, с грехростковой гиперплазией, сокращением жировой ткани. Отмечается значительная гиперплазия мегакариоцитарного ростка. Мегакариоциты располагаются в мазках костного мозга по одиночке и группами (скоплениями).

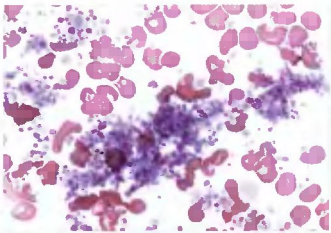

Рис. 275. Периферическая кровь. Хронический мегакариоцитарный лейкоз. Гипертромбоцитоз. ×600

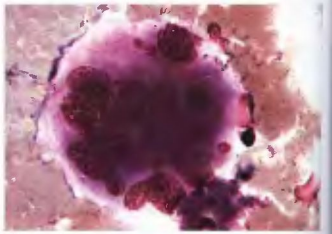

Рис. 276. Костный мозг. Хронический мегакариоцитарный лейкоз. Мегакариоцит с многолопастным ядром. ×1000

Таблица 14

Диагностические критерии хронического мегакариоцитарного лейкоза (Murphy S., 1997 г.)

Тромбоцитоз >500×10⁹/л.
Уровень Hb <145 г/л или нормальная масса циркулирующих эритроцитов (норма для мужчин <36 мл/кг, для женщин <2 мл/кг).
Содержание железа в костном мозге нормальное.
Гиперплазия мегакариоцитарного ростка, которая может сочетаться с гиперплазией гранулоцитарного и эритроидного ростков, наличие уродливых гигантских мегакариоцитов.
Отсутствие миелофиброза или он незначительный.
Отсутствие Ph-хромосомы.
Отсутствие причин для реактивного (вторичного) тромбоцитоза

Характерна морфологическая гетерогенность клеток мегакариоцитарного ростка — гигантские мегакариоциты с многолопастными множественными ядрами без признаков атипии, возможны микроформы мегакариоцитов (рис. 276). При хроническом мегакариоцитарном лейкозе часто наблюдается явление эмпериполезиса (феномен поглощения клеток). По мере прогрессирования заболевания может развиваться фиброз костного мозга. Иногда встречается пролиферация эритрокариоцитов. Число гранулоцитов нормальное или незначительно повышено без признаков дистранулоцитопоэза. Заболевание характеризуется медленным течением, средняя продолжительность жизни больных составляет 10–15 лет. Исходом заболевания является трансформация в острый миелоидный лейкоз или миелодиспластический синдром.

Хронический моноцитарный лейкоз

Хронический моноцитарный лейкоз (ХМоцЛ) — опухоль миелоидной ткани, характеризующаяся пролиферацией моноцитоидных клеточных элементов в костном мозге, увеличением их в крови и инфильтрацией ими селезенки и печени. Встречается, как правило, у людей старше 50 лет и редко у детей первого года жизни. Характерно постепенное развитие болезни, заболевание нередко диагностируется случайно при исследовании крови. Прибывательно в половине случаев наблюдается спленомегалия, реже в процесс вовлекается печень.

Костномозговое кроветворение может в течение длительного времени почти не изменяться. Однако по мере прогрессирования болезни повышается клеточность, нарастает моноцитоз, который может быть неодинаково выражен в костном мозге и крови. Нередко количество моноцитов в крови превышает таковое в костном мозге.

В периферической крови, как правило, отмечается умеренное повышение количества лейкоцитов, нарастающий моноцитоз (более 20%). Морфология моноцитов обычно мало отличается от нормальных аналогов. Встречаются моноциты с бобовидным, скрученным ядром, неровными изрезанными очертаниями, грубой структурой хроматина, светлой цитоплазмой, контуры которой могут иметь волнистые края и содержать грубую азурофильную зернистость (рис. 277). Промоно-

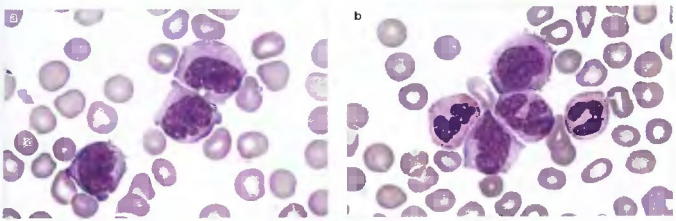

Рис. 277 (a, b). Периферическая кровь. Хронический моноцитарный лейкоз. Моноциты с резким полиморфизмом ядер ×1000

циты, монобласты обнаруживаются чаще в терминальной стадии болезни. Нормальные показатели эритроцитов, гемоглобина и тромбоцитов нередко сохраняются довольно длительное время. Однако иногда анемия появляется рано, и в мазках крови могут встречаться эритрокариоциты.

Дальнейшее развитие болезни сопровождается развитием нормо- или гиперхромной анемии, тромбоцитопении. Продолжительность жизни больных составляет около 8–10 лет. Исходом заболевания является трансформация в острый миелоидный лейкоз.

Хронический миеломоноцитарный лейкоз (ХММЛ)

Хронический миеломоноцитарный лейкоз (ХММЛ) возникает в результате опухолевой трансформации клеток-предшественников миелопоэза. Морфологическим субстратом заболевания являются клетки моноцитарного и миелоидного ряда (монобласты, промоноциты, моноциты, миелобласты, гранулоциты). Заболевание чаще встречается в возрасте 65–75 лет, сопровождается поражением костного мозга, печени, селезенки, кожи, лимфатических узлов. В классификации ВОЗ хронический миеломоноцитарный лейкоз выделен в группу МДС/миелопролиферативных заболеваний.

Таблица 15

Диагностические критерии хронического миеломоноцитарного лейкоза (ВОЗ, 2000 г.)

1. Персистирующий моноцитоз в крови — более 1×10^9/л (не менее 3 месяцев).
2. Отсутствие Ph-хромосомы или BCR/ABL-гена.
3. Менее 20% бластов в крови или костном мозге. В этот процент включены миелобласты, монобласты, промоноциты.
4. Наличие морфологических признаков дисплазии в одном или более ростках

В периферической крови наблюдается нормальное или повышенное количество лейкоцитов, абсолютный моноцитоз, возможно нейтрофилез. Большинство моноцитов не отличается от нормальных, однако встречаются моноциты с более грубой зернистостью, резко выражен полиморфизм ядер (рис. 278, 279). Количество незрелых гранулоцитов (промиелоциты, миелоциты) не превышает 10%. Может иметь место умеренная базофилия, иногда эозинофилия. Отмечаются признаки дисгранулоцитопоэза. ХММЛ сопровождается развитием нормоцитарной, реже макроцитарной анемии. Количество тромбоцитов варьирует, возможна тромбоцитопения. Встречаются атипичные крупные тромбоциты.

Костный мозг. В большинстве наблюдений костный мозг гиперклеточный, реже нормо- и гипоклеточный с пролиферацией гранулоцитарного ростка, в котором отмечаются диспластические изменения. В некоторых случаях ХММЛ возможна эритроидная гиперплазия с морфологическими признаками дисэритропоэза. Количество моноцитов в костном мозге может быть нормальным или повышенным (рис. 280, 281). В 80% наблюдений

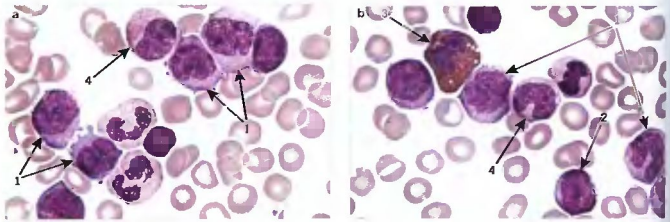

Рис. 278 (a, b). Периферическая кровь. Хронический миеломоноцитарный лейкоз. Моноциты с резким полиморфизмом ядер (1), бласт (2), эозинофил (3), метамиелоцит (4). ×1000

ХММЛ в костном мозге обнаруживают изменения в мегакариоцитарном ростке (микромегакариоциты, изменение ядра мегакариоцитов). Количество бластов составляет от 5 до 19%, повышено содержание незрелых гранулоцитов, преимущественно миелоцитов. В костном мозге наблюдаются признаки дисэритропоэза и дисгранулоцитопоэза (табл. 15).

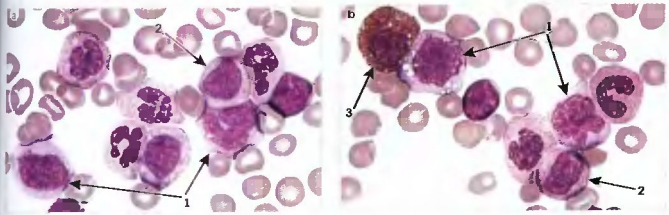

Рис. 279 (a, b). Периферическая кровь. Хронический миеломоноцитарный лейкоз. Моноциты с резким полиморфизмом ядер (1), миелоцит (2), эозинофильный миелоцит (3). ×1000

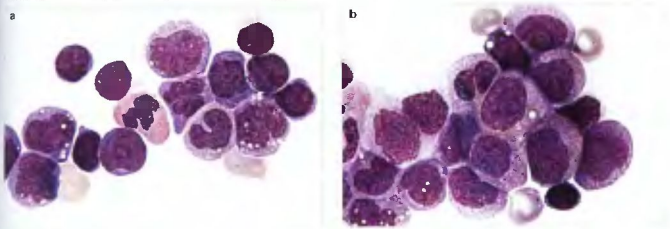

Рис. 280 (a, b). Костный мозг. Хронический миеломоноцитарный лейкоз. ×1000

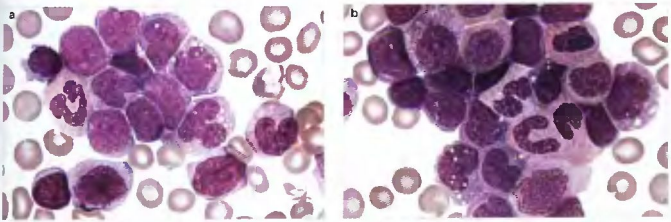

Рис. 281 (a, b). Костный мозг. Хронический миеломоноцитарный лейкоз. ×1000

ЛИМФОПРОЛИФЕРАТИВНЫЕ ЗАБОЛЕВАНИЯ

Особенностью лимфопоэза является способность клеток к опухолевой трансформации практически на всем пути клеточной дифференцировки. Это определяет многообразие лимфопролиферативных заболеваний. В большинстве случаев опухолевые лимфоидные клетки имеют нормальные клеточные аналоги, т. е. соотносятся с определенным этапом дифференцировки лимфоцитов. Воздействие различных этиологических факторов приводит к развитию мутаций онкогенов в клетке, блоку в дифференцировке и накоплению опухолевого клона, сохраняющего набор антигенов нормальной лимфоидной клетки. Изучая особенности иммунологического фенотипа клеток, можно установить стадию дифференцировки, на уровне которой наступила онкогенная трансформация. В то же время при лимфопролиферативных заболеваниях (ЛПЗ) такую строгую параллель не всегда удается провести. Так, для волосатоклеточного, пролимфоцитарного лейкозов пока не найден нормальный клеточный аналог, а при ряде В- и Т-клеточных ЛПЗ может наблюдаться утрата типичных антигенов, появление активационных маркеров либо коэкспрессия антигенов, несвойственных данной стадии дифференцировки лимфоцитов.

По месту первичного возникновения лимфопролиферативные заболевания могут быть разделены на две большие группы: хронические лимфоидные лейкозы и злокачественные лимфомы (лимфосаркомы). Лимфосаркомы (ЛСА) первоначально имеют преимущественно внекостномозговую локализацию (лимфатические узлы, селезенка, кожа, лимфоидная ткань слизистой желудка и др.), что отличает их от лейкозов. Рост опухоли может сопровождаться инфильтрацией костного мозга и лейкемизацией.

В настоящее время признано биологическое единство опухолей из клеток-предшественников (острый лимфобластный лейкоз и лимфобластная лимфома) и зрелых В-клеток (хронический лимфолейкоз и В-клеточная лимфома из малых лимфоцитов) независимо от того, поражается ли первоначально костный мозг или опухоль имеет нодальную или экстранодальную локализацию с последующим вовлечением в процесс костного мозга и/или периферической крови. Это позволяет рассматривать их как разные стадии одного и того же процесса.

В соответствии с критериями, предложенными Всемирной организацией здравоохранения, при верификации диагноза обязательным является установление линейной принадлежности опухолевых лимфоидных клеток (Т или В) и степени их дифференцировки (предшественники или зрелые клетки) (табл. 16).

Диагностика лимфопролиферативных заболеваний включает:

- выявление морфологического субстрата опухоли;
- определение иммунофенотипа опухолевых клеток (иммуногистохимия, проточная цитофлюориметрия);
- установление степени распространенности опухоли (стадии заболевания);
- выявление молекулярно-генетических изменений.

Таблица 16

Классификация лимфоидных опухолей (ВОЗ, 2000 г.)

В-клеточные опухоли	Т- и НК-клеточные опухоли
Из предшественников В-клеток:	***Из предшественников Т-клеток:***
– В-лимфобластная лимфома/лейкоз из клеток-предшественников.	– Т-лимфобластная лимфома/лейкоз из клеток-предшественников.
В-клеточные опухоли из зрелых (периферических) клеток:	***Т-клеточные лимфомы из зрелых (периферических) клеток:***
– В-клеточный хронический лимфолейкоз/лимфома из малых лимфоцитов;	– Т-клеточный пролимфоцитарный лейкоз;
– В-клеточный пролимфоцитарный лейкоз;	– Т-клеточный лейкоз из больших гранулярных лимфоцитов;
– лимфоплазмоцитарная лимфома;	– агрессивный НК-клеточный лейкоз;
– лимфома маргинальной зоны селезенки;	– Т-клеточная лимфома/лейкоз взрослых (HTLV-I+);
– волосатоклеточный лейкоз;	– экстранодальная НК/Т-клеточная лимфома, назальный тип;
– плазмоклеточная миелома/плазмоцитома;	– Т-клеточная лимфома, ассоциированная с энтеропатией;
– нодальная В-клеточная лимфома маргинальной зоны (+/–моноцитоидные В-клетки);	– гепатолиенальная γδ-Т-клеточная лимфома.
– экстранодальная мукозоассоциированная В-клеточная лимфома маргинальной зоны (MALT-лимфома);	***Т-клеточная панникулитоподобная лимфома подкожной клетчатки:***
– фолликулярная лимфома;	– грибовидный микоз / синдром Сезари;
– лимфома из клеток мантийной зоны;	– анапластическая крупноклеточная лимфома, Т/0-клеточная с первичным поражением кожи;
– диффузная крупноклеточная лимфома:	– периферическая Т-клеточная лимфома, неуточненная:
– медиастинальная диффузная В-крупноклеточная лимфома;	– ангиоиммунобластная Т-клеточная лимфома;
– лимфома с первичным поражением серозных оболочек;	– анапластическая крупноклеточная лимфома, Т/0-клеточная с первичным системным поражением
– лимфома / лейкоз Беркитта	

Лимфоидные опухоли из клеток-предшественников

В-лимфобластный лейкоз из клеток-предшественников / лимфобластная лимфома (В-клеточный острый лимфобластный лейкоз из клеток-предшественников) – опухоли, морфологическим субстратом которых являются лимфобласты. Диагностика лимфом из клеток-предшественников должна осуществляться только с учетом данных иммунофенотипирования. Неопухолевый аналог находится в костном мозге на антигеннезависимой стадии дифференцировки.

Заболевание встречается относительно редко (около 10%), преимущественно у детей. Характерно агрессивное течение с вовлечением в процесс центральной нервной системы, лимфатических узлов, печени, селезенки, яичек, кожи, мягких тканей. Частым симптомом являются артралгии, боли в костях. *В периферической крови* отмечается анемия и/или тромбоцитопения и/или нейтропения. Количество лейкоцитов может быть нормальным, сниженным или повышенным. В костном мозге или других тканях имеет место диффузный характер опухолевого роста. Морфология лимфобластов варьирует от микроформ со скудной цитоплазмой, конденсированным ядром и неотчетливой нуклеолой до макроформ с дисперсным распределением хроматина, отчетливыми ядрышками, цитоплазмой различных оттенков базофилии, нередко вакуолизированной (рис. 282). В редких случаях цитоплазма лимфобластов содержит азурофильные гранулы, что может сочетаться с цитогенетической аномалией – транслокацией t(9:22). Описана морфология лимфобластов в форме «ручного зеркала» (рис. 283). Форма ядер

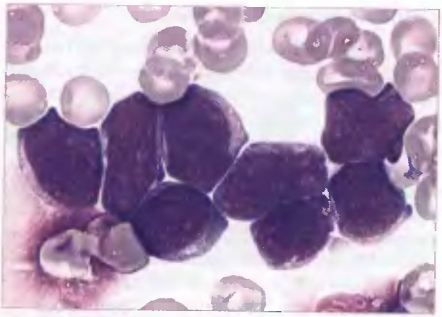

Рис. 282. Периферическая кровь. В-лимфобластный лейкоз из клеток-предшественников. Лимфобласты. ×1000

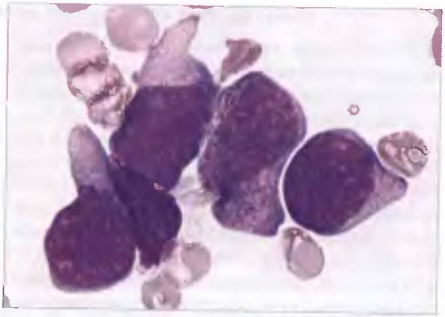

Рис. 283. Периферическая кровь. Т-лимфобластный лейкоз из клеток-предшественников (лимфобласты в виде «ручного зеркала»). ×1000

варьирует от округлой до неправильной, скрученной, складчатой. Число фигур митоза может быть различным, значимое их количество не является абсолютным признаком опухолевого процесса. Морфология В- и Т-лимфобластов часто сходна и не может использоваться для их дифференциации.

Цитохимия: лимфобласты не содержат миелопероксидазу, липиды; PAS-положительное вещество распределяется в виде мелких, пылевидных гранул по периферии цитоплазмы или вокруг ядра, может локализоваться блоками или несколькими крупными гранулами в небольшом проценте клеток. В лимфобластах отмечается активность кислой фосфатазы (КФ) разной степени выраженности.

Иммунофенотип: лимфобласты экспрессируют TdT (терминальная дезоксинуклеотидилтрансфераза, маркер ранних клеток-предшественников), HLA-DR, CD19, цитоплазматический CD79a. В большинстве случаев имеются CD10, CD24, экспрессия CD20, CD22 вариабельна, а CD45 может отсутствовать.

Цитогенетика: зарегистрировано множество хромосомных аномалий, однако патогномоничных для данного заболевания молекулярно-генетических изменений не выявлено.

Т-лимфобластный лейкоз из клеток-предшественников / лимфобластная лимфома (Т-клеточный острый лимфобластный лейкоз из клеток-предшественников – Т-ОЛЛ) – опухоли, морфологическим субстратом которых являются лимфобласты. Неопухолевые аналоги находятся в тимусе на антигеннезависимой стадии дифференцировки. Т-ОЛЛ составляет 15% от всех детских острых лимфобластных лейкозов. Особенностью клинической картины является частое вовлечение в опухолевый процесс средостения, серозных оболочек, появление выпота в превральной полости. Другие места локализации опухоли – кожа, лимфатические узлы, печень, селезенка, кольцо Вальдейера, центральная нервная система, яички. Т-ОЛЛ часто сопровождается гиперлейкоцитозом и большой опухолевой массой. Морфология Т-лимфобластов не отличается от В-лимфобластов, фигуры митоза встречаются чаще, чем при В-клеточном варианте.

Цитохимия: Т-лимфобласты проявляют активность КФ в виде фокального пятна.

Иммунофенотип: лимфобласты экспрессируют TdT, CD1a, CD2, CD3, CD4, CD5, CD7, CD8. Может наблюдаться коэкспрессия CD4 и CD8, экспрессия CD10. В зависимости от того, на какой стадии дифференцировки в тимусе произошла онкогенная трансформация, лимфобласты могут иметь те или иные антигены (на ранней стадии – цитоплазматический CD3, CD2, CD7, несколько позже – CD1a, CD5 (кортикальные тимоциты) и на последней стадии – мембранный CD3).

Цитогенетика: отмечаются многочисленные транслокации, затрагивающие гены Т-клеточного рецептора.

В-клеточные опухоли из зрелых (периферических) клеток

В-клеточный хронический лимфолейкоз / лимфома из малых лимфоцитов – опухоль лимфоидной ткани, характеризующаяся поражением костного мозга и лимфатических узлов (ЛУ). В большинстве случаев опухолевая трансформация происходит на уровне наивных, или «девственных», В-лимфоцитов (CD19+CD5+CD23+IgM+IgD+) с последующим блоком в их дальнейшей дифференцировке и пролиферацией (размножением) клона опухолевых клеток. Описаны случаи ХЛЛ с опухолевой трансформацией клеток памяти, о чем свидетельствуют обнаруживаемые соматические гипермутации генов вариабельного региона иммуноглобулинов.

ХЛЛ составляет около 30% всех случаев лейкозов. Частота встречаемости – 3,0 наблюдения на 100 000 населения, возраст – старше 55 лет. Заболевание выявляется случайно. При прогрессировании опухоли наиболее частыми клиническими симптомами являются лимфаденопатия, гепатомегалия, спленомегалия, бактериальные и вирусные инфекции.

Диагностические критерии хронического лимфолейкоза:

- абсолютный лимфоцитоз в периферической крови более 5000 в 1 мкл;
- пролимфоциты <10%;
- лимфоцитоз в костном мозге >30%;
- иммунологический фенотип – более одного В-клеточного маркера (CD19, CD20, CD23) + CD5.

Картина периферической крови при ХЛЛ в зависимости от стадии заболевания обычно представлена нормальным или незначительно повышенным количеством лейкоцитов. Как правило, анемия и тромбоцитопения отсутствуют. Основным гематологическим показателем при ХЛЛ является абсолютный лимфоцитоз. В лейкоцитарной формуле процент морфологически зрелых лимфоцитов составляет от 45 до 95%, встречаются единичные пролимфоциты, имеет место относительная или абсолютная нейтропения. Лимфоциты периферической крови при ХЛЛ характеризуются небольшими размерами (7–10 мкм), округлым ядром, глыбчатым распределением хроматина, отсутствием нуклеол, узкой (реже широкой), базофильного цвета цитоплазмой. Встречаются клетки цитолиза (рис. 284–289). В некоторых случаях ХЛЛ могут встречаться клетки с морфологией атипичных лимфоцитов, но с характерным для этого заболевания иммунологическим фенотипом.

По мере прогрессирования опухолевого процесса нарастает лейкоцитоз, относительный и абсолютный лимфоцитоз, нейтропения, наблюдается нормохромная анемия и/или тромбоцитопения. В лейкоцитарной формуле пролимфоциты составляют менее 10%, при просмотре препарата встречаются единичные лимфобласты. В том случае, если процент пролимфоцитов составляет 11–55%, устанавливается вариант ХЛЛ / пролимфоцитарный лейкоз, который характеризуется более агрессивным течением. При ХЛЛ может

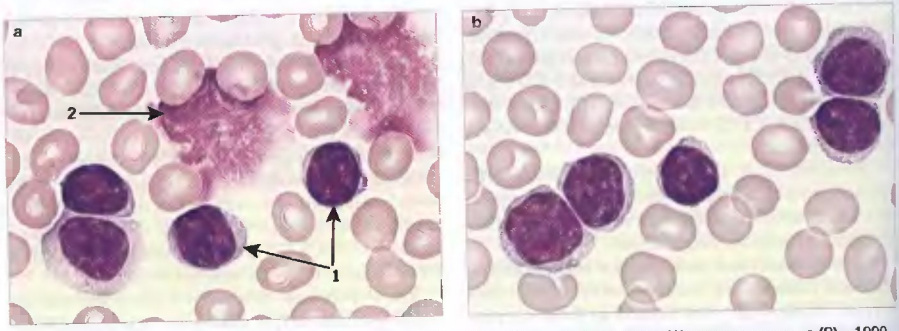

Рис. 284 (a, b). Периферическая кровь. Хронический лимфолейкоз. Зрелые лимфоциты (1), клетки цитолиза (2). ×1000

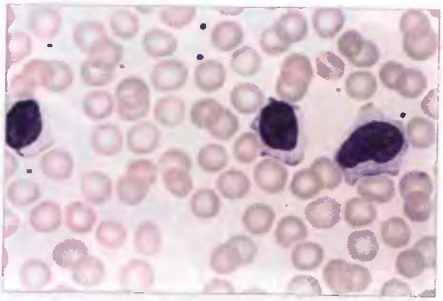

Рис. 285. Периферическая кровь. Хронический лимфолейкоз. Зрелые лимфоциты с широким ободком цитоплазмы и краевой базофилией. ×1000



Рис. 286. Периферическая кровь. Хронический лимфолейкоз. Зрелый лимфоцит (1), пролимфоциты (2). ×1000

наблюдаться аутоиммунная гемолитическая анемия (см. клинический случай 51 на стр. 173), реже тромбоцитопения за счет образования аутоантител к эритроцитам или эритрокариоцитам костного мозга, тромбоцитам.

В зависимости от стадии заболевания *костный мозг* может быть нормо- или гиперклеточным. Количество лимфоцитов в стернальном пунктате превышает 30%, морфология клеток аналогична периферической крови (рис. 290). Опухолевая инфильтрация может иметь очаговый, диффузный, интерстициальный или смешанный характер.

Иммунофенотип: опухолевые клетки экспрессируют В-клеточные антигены – CD19, CD20 (слабая), CD22 (слабая), CD79a, CD23, CD43, CD5, отмечается слабая экспрессия поверхностных иммуноглобулинов класса IgM или IgM и IgD (в ряде случаев не обнаруживается), вариабельно представлены активационные антигены CD38, CD25, CD71. В некоторых наблюдениях ХЛЛ опухолевые клетки имеют фенотип CD19+CD5–CD23+.

Цитогенетика: приблизительно в 1/3 случаев обнаруживается дополнительная хромосома 12 (трисомия 12), что ассоциируется с более агрессивным клиническим течением заболевания. У 25% больных определяются структурные нарушения в 13-й хромосоме.

Средняя продолжительность жизни больных составляет 7 лет.

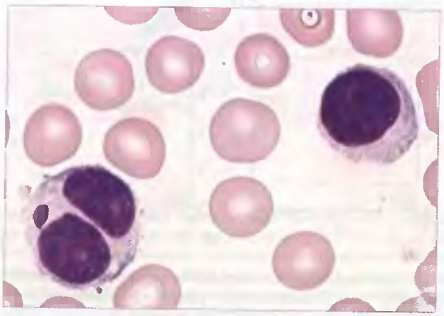

Рис. 287. Периферическая кровь. Хронический лимфолейкоз. Зрелый лимфоцит, двухъядерный лимфоцит. ×1000

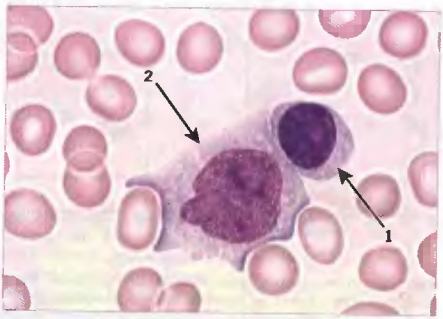

Рис. 288. Периферическая кровь. Хронический лимфолейкоз. Зрелый лимфоцит (1), бласт (2). ×1000

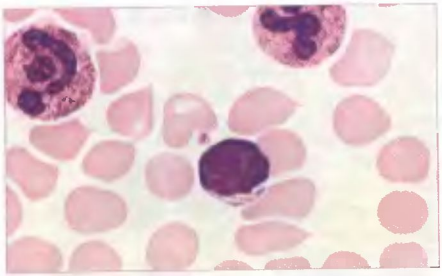

Рис. 289. Периферическая кровь. Хронический лимфолейкоз. Зрелый лимфоцит с кристаллическими включениями в цитоплазме. ×1000

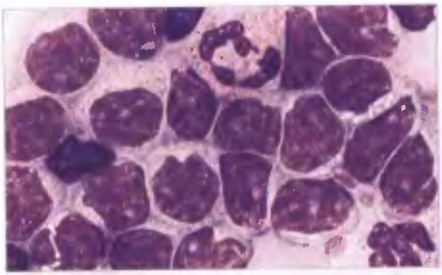

Рис. 290. Костный мозг. Лимфоидная инфильтрация при хроническом лимфолейкозе. ×1000

Клиническое наблюдение 24. ХЛЛ

Больная И., 65 лет. Заболевание выявлено случайно. Жалоб не предъявляла. При объективном обследовании обнаружена периферическая лимфаденопатия.

Анализ крови: WBC – 76,3×10⁹/л, Hb – 105 г/л, RBC – 4,18×10¹²/л, MCV – 89 фл, MCH – 25,1 пг, MCHC – 283 г/л, PLT – 212×10⁹/л.

Лейкоцитарная формула: палочкоядерные нейтрофилы – 2%, сегментоядерные нейтрофилы – 12%, пролимфоциты – 3%, лимфоциты – 83%.

Лимфоциты имели ядра с глыбчатым, конденсированным хроматином, узким ободком цитоплазмы голубого цвета (рис. 291).

При иммунологическом фенотипировании лимфоцитов периферической крови выявлена моноклональная В-клеточная пролиферация лимфоцитов с фенотипом CD19+CD5+CD23+CD20+sIgλ+, характерным для ХЛЛ (рис. 292).

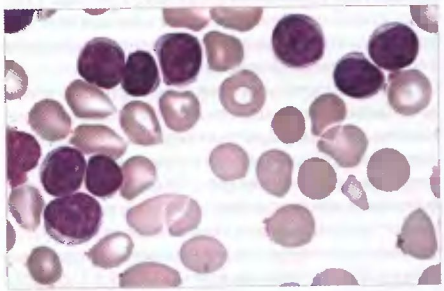

Рис. 291. Периферическая кровь б-й И. Хронический лимфолейкоз. Лимфоциты. ×1000

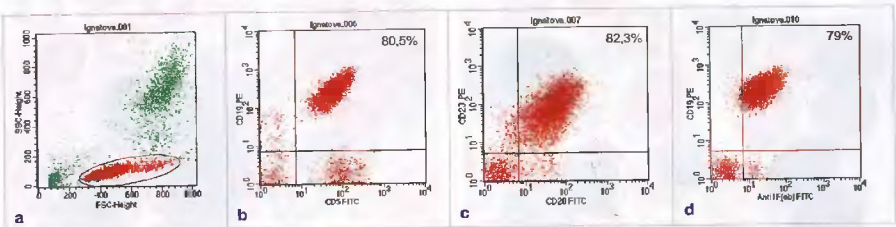

Рис. 292. Хронический лимфолейкоз. Скетограммы, полученные при иммунофенотипировании лимфоцитов периферической крови б-й И. на проточном цитофлюориметре FACS Calibur (Becton Dickinson): **a** – разделение лейкоцитов на 3 популяции (лимфоциты, моноциты и гранулоциты) и выделение лимфоцитарного гейта (красная зона); **b** – представлена популяция CD5/CD19-позитивных лимфоцитов, которая составляет 80,5% (правый верхний квадрат); **c** – популяция CD20/CD23-позитивных лимфоцитов (82,3%); **d** – популяция CD19λ-позитивных лимфоцитов (79%)

Клинический случай 25. ХЛЛ

Больной Д., 68 лет. Увеличение шейных, подмышечных лимфатических узлов, селезенки.

Анализ периферической крови: WBC – 19,0×10⁹/л, RBC – 5,23×10¹²/л, Hb – 142 г/л, MCV – 86 фл, MCH – 27,1 пг, MCHC – 315 г/л, PLT – 232,0×10⁹/л.

Лейкоцитарная формула: палочкоядерные нейтрофилы – 5%, сегментоядерные нейтрофилы 21%, эозинофилы – 2%, моноциты – 3%, пролимфоциты – 1%, лимфоциты – 68% (рис. 293, 294).

Иммунофенотипирование лимфоцитов периферической крови: CD3 – 11%, CD19 – 72%, CD19/CD5 – 5%, CD5 – 13%, CD20/23 – 65%, CD19λ – 0,4%, CD19κ – 4% (низкая экспрессия).

Иммунофенотип опухолевых клеток: CD19λ+CD5–CD23+CD20+ (рис. 295).

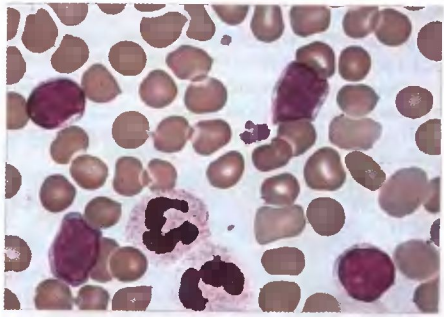

Рис. 293. Периферическая кровь б-го Д. Хронический лимфолейкоз. Лимфоциты. ×1000

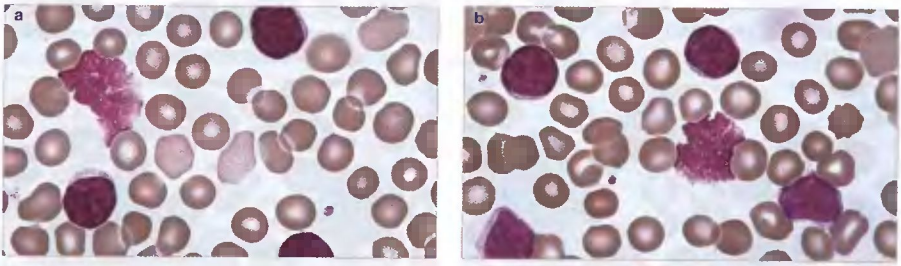

Рис. 294 (a, b). Периферическая кровь б-го Д. Хронический лимфолейкоз. Лимфоциты, клетки цитолиза. ×1000

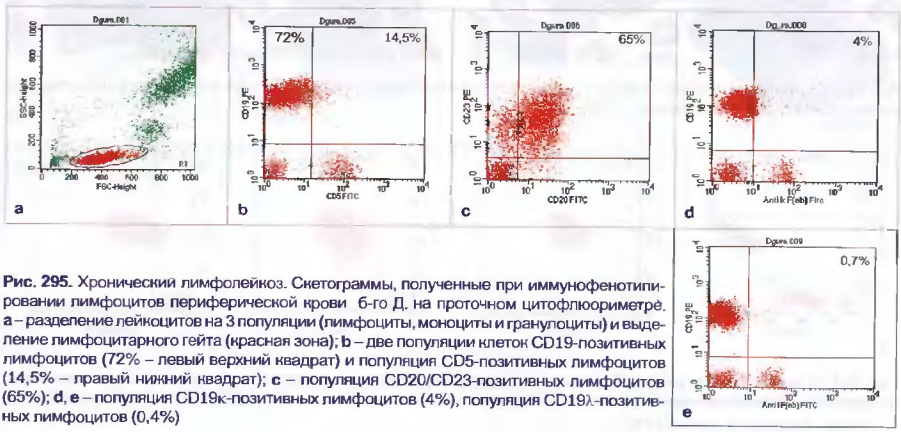

Рис. 295. Хронический лимфолейкоз. Скетограммы, полученные при иммунофенотипировании лимфоцитов периферической крови б-го Д. на проточном цитофлюориметре. **a** – разделение лейкоцитов на 3 популяции (лимфоциты, моноциты и гранулоциты) и выделение лимфоцитарного гейта (красная зона); **b** – две популяции клеток CD19-позитивных лимфоцитов (72% – левый верхний квадрат) и популяция CD5-позитивных лимфоцитов (14,5% – правый нижний квадрат); **c** – популяция CD20/CD23-позитивных лимфоцитов (65%); **d, e** – популяция CD19κ-позитивных лимфоцитов (4%), популяция CD19λ-позитивных лимфоцитов (0,4%)

Клинический случай 26. ХЛЛ

Больная Н., 76 лет. Наблюдается с диагнозом ХЛЛ в течение 4 лет.

Объективно: выявлено увеличение парааортальных лимфатических узлов.

Проведен курс химиотерапии (лейкеран, циклофосфан, винкристин).

Анализ периферической крови: WBC – 19,7×10⁹/л, RBC – 3,96×10¹²/л, Hb – 120 г/л, MCV – 90,0 фл, MCH – 30,3 пг, MCHC – 335 г/л, PLT – 345,0×10⁹/л.

Лейкоцитарная формула: палочкоядерные нейтрофилы – 1%, сегментоядерные нейтрофилы – 22%, эозинофилы – 4%, моноциты – 5%, пролимфоциты – 9%, лимфоциты – 59% (рис. 296, 297).

Иммунофенотипирование лимфоцитов периферической крови: CD3 – 32%, CD19 – 3%, CD19/CD5 – 51%, CD20/23 – 43%, CD19λ – 49 %, CD38 – 51%.

Иммунофенотип опухолевых клеток: CD19λ+ CD5+CD23+CD20+CD38+ (рис. 298).

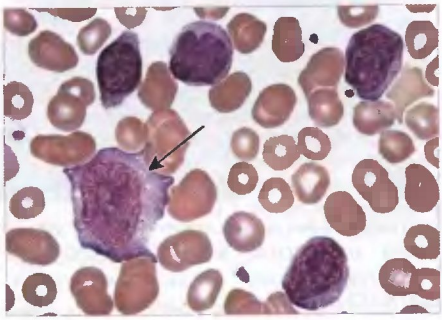

Рис. 296. Периферическая кровь б-й Н. Хронический лимфолейкоз. Лимфоциты и пролимфоцит (указан стрелкой) с широкой цитоплазмой и краевой базофилией. ×1000

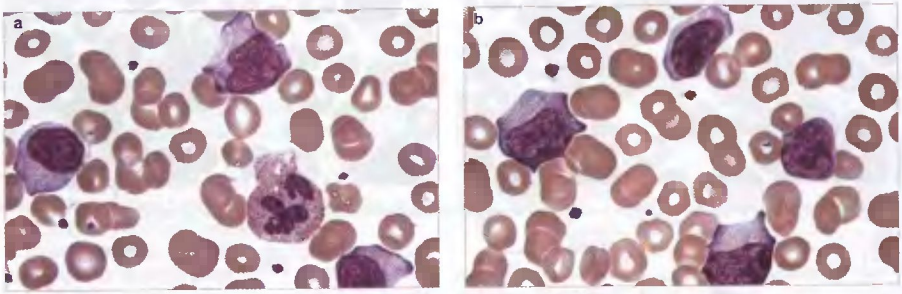

Рис. 297 (a, b). Периферическая кровь б-й Н. Хронический лимфолейкоз. Лимфоциты с широкой цитоплазмой, волнистым ее контуром и краевой базофилией. ×1000

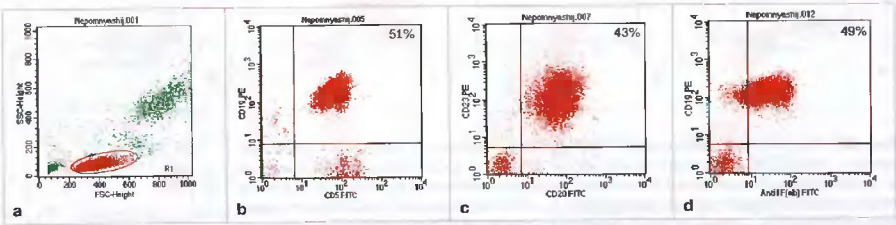

Рис. 298. Проточно-цитометрический анализ лимфоцитов периферической крови б-й Н. Хронический лимфолейкоз. **a** – выделенный лимфоцитарный гейт; **b** – CD5/19-позитивные клетки (51%); **c** – CD20/CD23-позитивные клетки (43%); **d** – CD19к-позитивные клетки (49%)

Хронический лимфолейкоз может трансформироваться в пролимфоцитарный лейкоз (рис. 299), синдром Рихтера (диффузную крупноклеточную лимфому) (рис. 300), острый лейкоз (чаще острый лимфобластный лейкоз). Высок риск развития вторичных опухолей, в первую очередь рака кожи и кишечника.

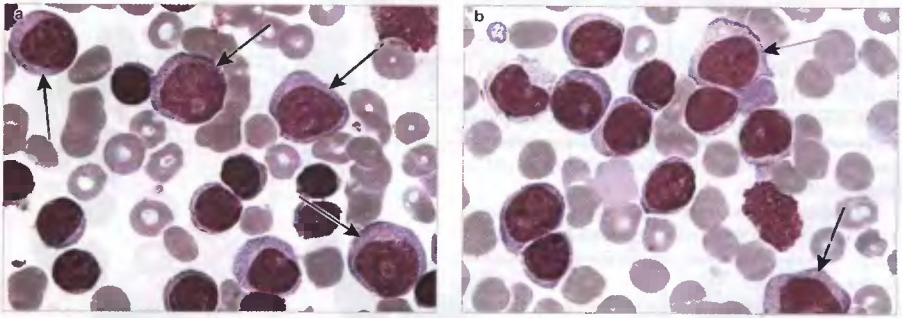

Рис. 299 (a, b). Периферическая кровь. ХЛЛ / пролимфоцитарный лейкоз. Пролимфоциты указаны стрелками. ×1000

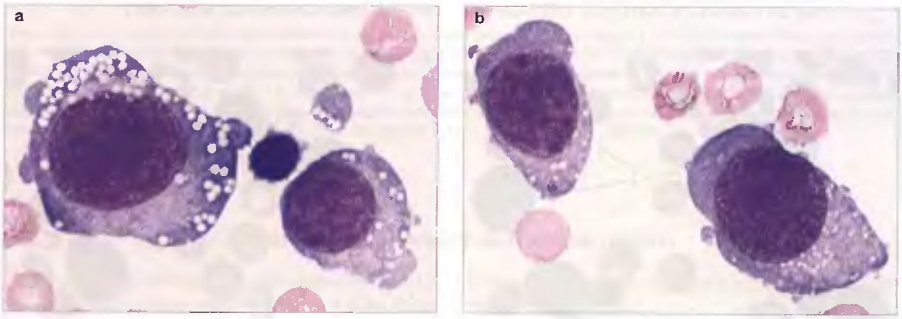

Рис. 300 (a, b). Периферическая кровь. Синдром Рихтера. Крупные лимфоидные клетки с базофильной, вакуолизированной цитоплазмой. ×1000

Клинический случай 27.
ХЛЛ (пролимфоцитарный лейкоз)

Больной Г., 70 лет. Наблюдался в течение 6 лет с диагнозом ХЛЛ.

Объективно: лимфаденопатия, гепатоспленомегалия.

Анализ периферической крови: WBC – 72,3×10⁹/л, Hb–65 г/л, RBC–4,18×10¹²/л, MCV –75,0 фл, MCH – 26,0 пг, MCHC – 334 г/л, PLT – 25,0×10⁹/л.

Лейкоцитарная формула: палочкоядерные нейтрофилы – 1%, сегментоядерные нейтрофилы – 3%, моноциты – 1%, пролимфоциты – 41%, лимфоциты – 54%.

Морфологической особенностью лимфоидных клеток является наличие неправильной формы ядер, часто с глубокими вдавлениями и расщеплениями (рис. 301, 302).

Иммунофенотип опухолевых клеток: CD19к+CD5+/–CD23+CD20+. В выделенном лимфоцитарном гейте отмечается неоднородное распределение лимфоцитов в виде двух зон, экспрессия антигенов в которых отличается (рис. 303). На основании морфологической и иммунологической гетерогенности опухолевых клеток диагностирован вариант ХЛЛ – хронический лимфолейкоз/пролимфоцитарный лейкоз (рис. 303).

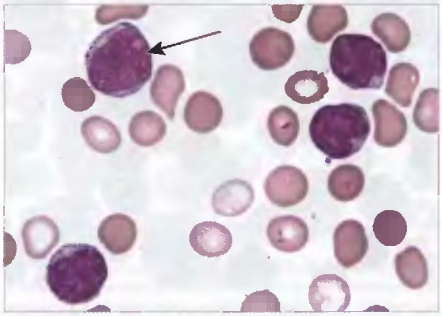

Рис. 301. Периферическая кровь б-го Г. ХЛЛ / пролимфоцитарный лейкоз. Пролимфоцит (указан стрелкой), лимфоциты с неправильной формой ядер. ×1000

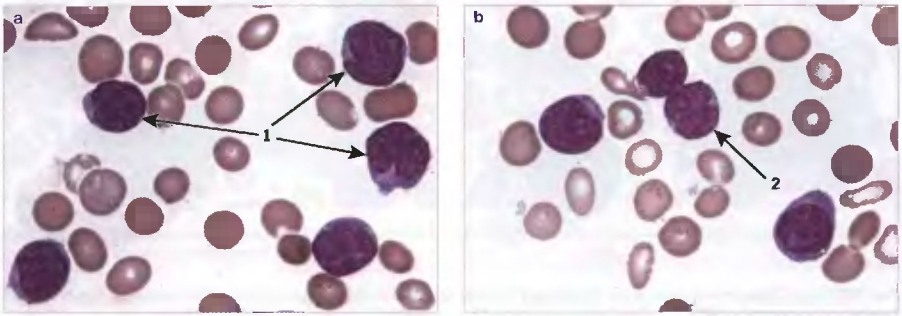

Рис. 302 (a, b). Периферическая кровь б-го Г. ХЛЛ / пролимфоцитарный лейкоз. Лимфоциты имеют неправильную форму ядер с вдавлениями (1) и расщеплением (2). ×1000

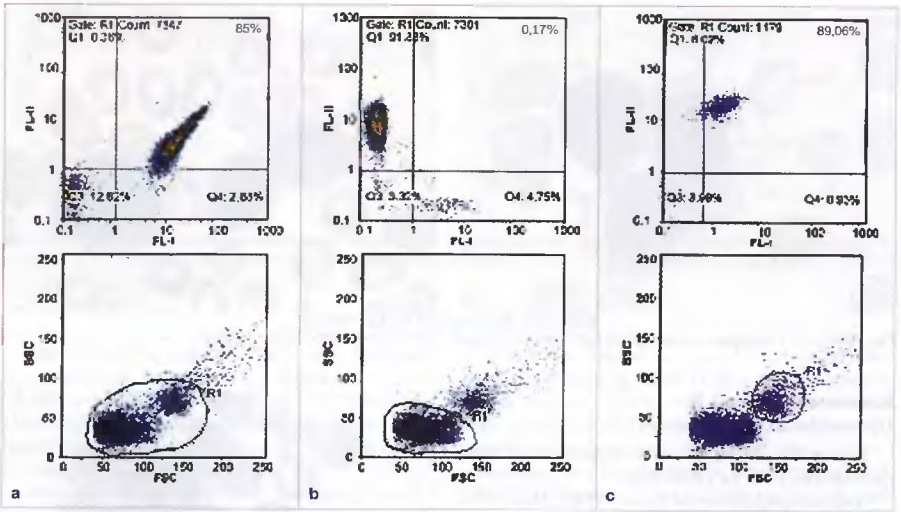

Рис. 303. Проточно-цитометрический анализ лимфоцитов периферической крови б-го Г. ХЛЛ / пролимфоцитарный лейкоз. На скетограммах светорассеивания (нижние графики) четко прослеживается присутствие в крови больного двух популяций лимфоцитов, отличающихся по объему. Верхний график (**a**) указывает на наличие CD20/CD23-позитивных лимфоцитов (85,0%). На верхних графиках (**b** и **c**) показано, что в зависимости от выделения той или иной популяции, экспрессия изучаемых антигенов различается, что также свидетельствует о неоднородности фенотипа опухолевых клеток. На втором графике (**b**) CD5/19-позитивные лимфоциты составляют 0,17%, на третьем (**c**) – 89,06%

В-клеточный пролимфоцитарный лейкоз

Редкое заболевание, составляющее около 1% лимфатических опухолей. Средний возраст больных 70 лет. Чаще всего имеет место выраженная спленомегалия, незначительное увеличение периферических лимфатических узлов и быстрое нарастание лейкоцитоза.

Анемия и тромбоцитопения регистрируются у большинства больных, лейкоцитоз превышает 100×10^9/л, пролимфоциты составляют более 55%. Пролимфоциты – клетки среднего размера, диаметром 10–15 мкм, с округлым, реже неправильной формы ядром, умеренно конденсированным хроматином, чаще одной нуклеолой и относительно небольшой цитоплазмой базофильного или слабо базофильного цвета (рис. 304). В костном мозге отмечается диффузная лимфоидная инфильтрация теми же клетками.

Иммунофенотип: опухолевые клетки экспрессируют В-клеточные антигены – CD19, CD20, CD22, CD79a и b, FMC7; CD5 выявляется в 1/3 наблюдений, CD23 отсутствует, отмечается яркая экспрессия поверхностных иммуноглобулинов класса IgM+/–IgD.

Цитогенетика. У больных В-пролимфоцитарным лейкозом наиболее частая хромосомная аномалия – 14q+, реже транслокация t(11;14), трисомия 12.

Средняя продолжительность жизни больных при В-пролимфоцитарном лейкозе – около 3 лет.

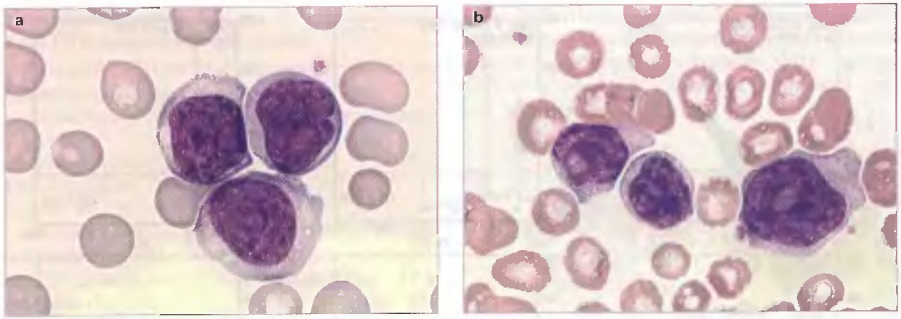

Рис. 304 (a, b). Периферическая кровь. Пролимфоцитарный лейкоз. Пролимфоциты. ×1000

Клинический случай 28.
Пролимфоцитарный лейкоз

Больной Р., 78 лет. Гепатоспленомегалия, лимфатические узлы не увеличены.

Анализ периферической крови: WBC – 38,8×10^9/л, Hb – 96 г/л, RBC – 3.96×10^{12}/л, MCV – 87 фл, MCH – 25,4 пг, MCHC – 292 г/л, PLT – 241,0×10^9/л.

Лейкоцитарная формула: сегментоядерные нейтрофилы – 13%, эозинофилы – 1%, моноциты – 4%, пролимфоциты – 69%, лимфоциты – 13% (рис. 305, 306).

Иммунофенотип лимфоидных клеток: CD19к+CD5–CD20+CD23+CD22+CD10– (рис. 307).

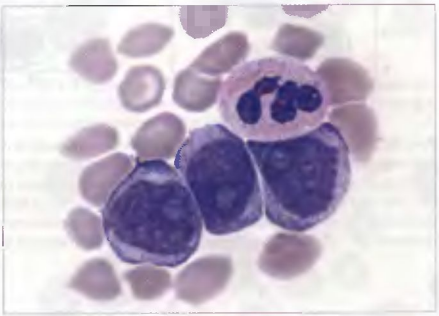

Рис. 305. Периферическая кровь б-го Р. Пролимфоцитарный лейкоз. Пролимфоциты. ×1000

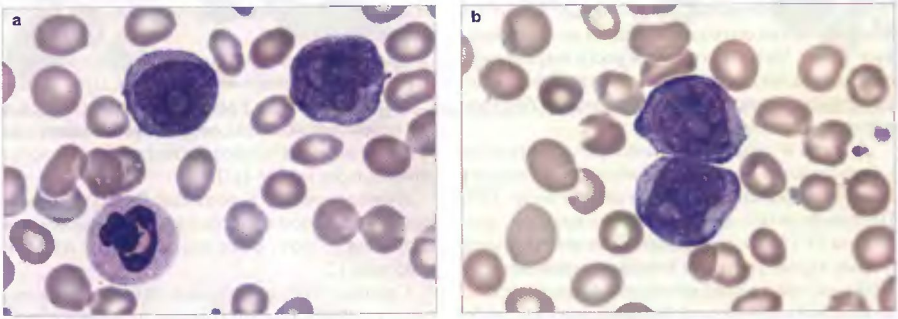

Рис. 306 (a, b). Периферическая кровь б-го Р. Пролимфоцитарный лейкоз. Пролимфоциты. ×1000

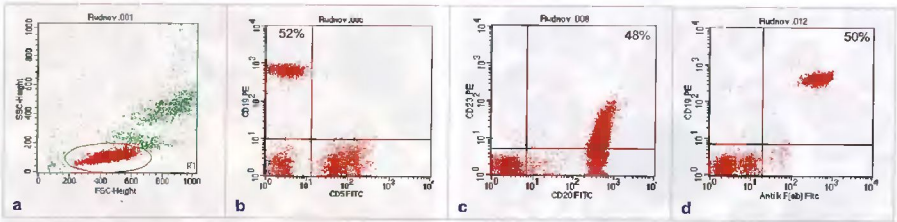

Рис. 307. Проточно-цитометрический анализ лимфоцитов периферической крови б-го Р. **a** – выделенный лимфоцитарный гейт; **b** – CD19-позитивные клетки (52%) и CD5-позитивные клетки (33%); **c** – CD20/CD23-позитивные клетки (48%); **d** – CD19к-позитивные клетки (50%)

Волосатоклеточный лейкоз

Заболевание составляет 2% от всех лимфоидных лейкозов. Встречается в возрасте от 26 до 75 лет, в 4 раза чаще у мужчин, чем у женщин. Наиболее характерные признаки – спленомегалия, панцитопения. Значительно реже встречается гепатомегалия, лимфаденопатия.

Костный мозг нормо- или гиперклеточный с диффузной лимфоидной инфильтрацией, часто развивается фиброз, процент «волосатых» клеток значительно варьирует (8–60%). *В периферической крови* панцитопения или двухростковая цитопения (лейкопения, анемия и/или тромбоцитопения) либо сублейкемический лейкоцитоз. В лейкограмме – абсолютный лимфоцитоз, нейтропения, моноцитопения. Среди лимфоцитов обнаруживают «волосатые» клетки, процент которых составляет от 5 до 50% и более. Это клетки среднего размера с округлым, овальным, почковидным ядром, гомогенной, сглаженной структурой хроматина нуклеолы, как правило, отсутствуют или неотчетливые, цитоплазма обильная светло-голубая, с отростками (рис. 308–310). Иногда в цитоплазме могут обнаруживаться вакуоли. «Волосатые» клетки характеризуются диффузно-гранулярной реакцией на кислую фосфатазу, не подавляемую тартратом натрия (рис. 311).

Иммунофенотип: опухолевые клетки экспрессируют В-клеточные антигены – CD19, CD20, CD22, sIg+ (M+/–D, G, или A), CD79a, CD11c, CD25, CD103. Клетки не имеют на мембране CD5, CD10, CD23.

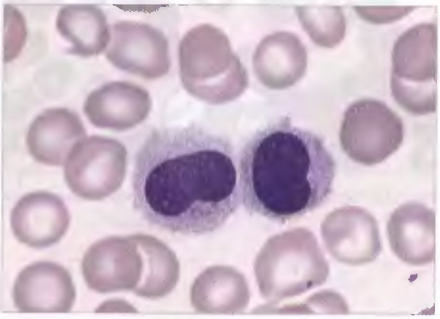

Рис. 308. Волосатоклеточный лейкоз. «Волосатые» клетки с почковидным ядром, сглаженным рисунком хроматина, отросчатой цитоплазмой. ×1000



Рис. 309. Волосатоклеточный лейкоз. «Волосатые» клетки с округлым ядром, сглаженным рисунком хроматина, неотчетливой нуклеолой, фестончатой цитоплазмой. ×1000

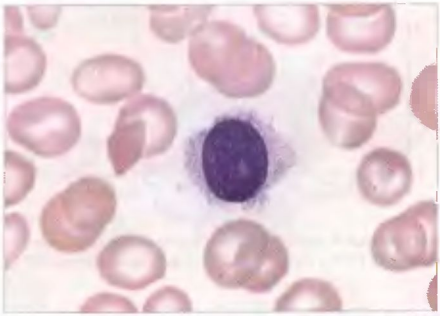

Рис. 310. Волосатоклеточный лейкоз. «Волосатая» клетка с овальным ядром, сглаженным рисунком хроматина, отростчатой цитоплазмой. ×1000

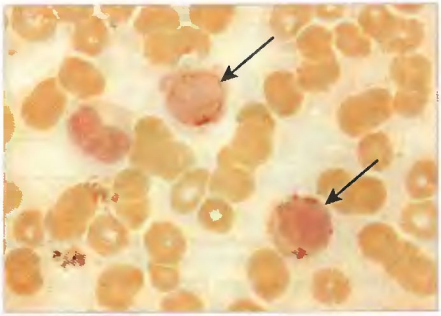

Рис. 311. Волосатоклеточный лейкоз. Положительная реакция на кислую фосфатазу в «волосатых» клетках. ×1000

Клиническое наблюдение 29.
Волосатоклеточный лейкоз

Больной С., 38 лет. Умеренная спленомегалия, периферические и забрюшинные лимфатические узлы не увеличены.

Анализ крови: WBC – 4,4×10⁹/л, Hb – 98 г/л, RBC – 3,3×10¹²/л, MCV – 88,8 фл, MCH – 29,3 пг, PLT – 70,0×10⁹/л.

Лейкоцитарная формула: сегментоядерные нейтрофилы – 13%, моноциты – 4%, лимфоциты – 83% (из них 71% составляют «волосатые» клетки) (рис. 312–315).

Костный мозг: количество миелокариоцитов увеличено, лимфоциты – 73,5%.

Трепанобиоптат: очагово-диффузный рост лимфоидных клеток типа пролимфоцитов.

При иммунологическом фенотипировании лимфоцитов периферической крови выявлена моноклональная В-клеточная пролиферация с фенотипом CD19к+CD5–CD23–CD11c+CD25+ (рис. 316).

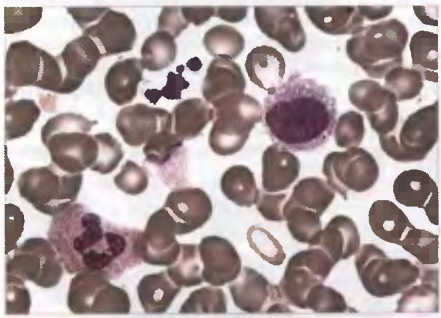

Рис. 312. Периферическая кровь б-го С. Волосатоклеточный лейкоз. ×1000

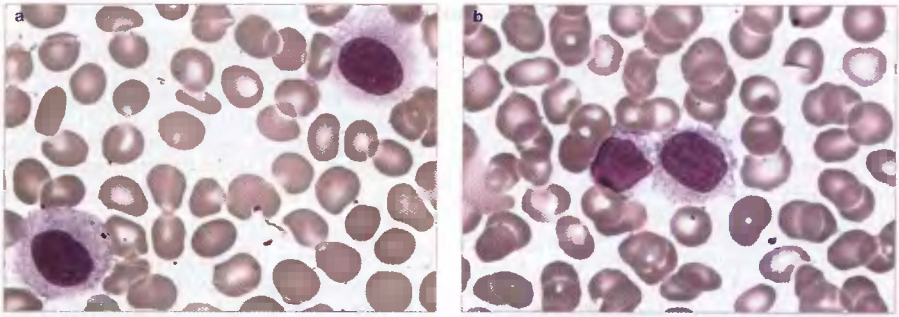

Рис. 313 (a, b). Периферическая кровь б-го С. Волосатоклеточный лейкоз. ×1000

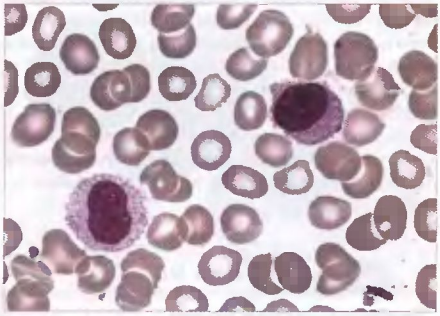

Рис. 314. Периферическая кровь б-го С. Волосатоклеточный лейкоз. ×1000

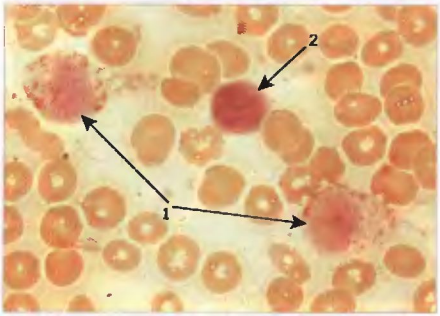

Рис. 315. Периферическая кровь б-го С. Волосатоклеточный лейкоз. Тартратрезистентная кислая фосфатаза в «волосатых» клетках (1) и отсутствие гранул КФ в нормальном лимфоците (2). ×1000

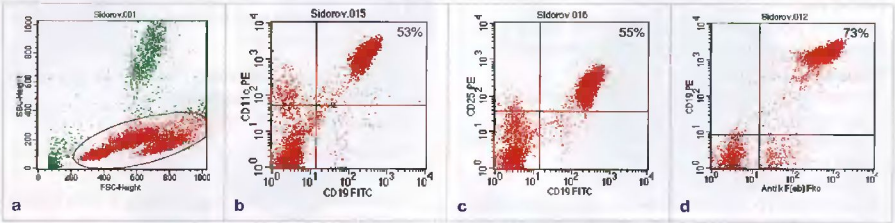

Рис. 316. Волосатоклеточный лейкоз, проточная цитометрия. **a** – выделенный лимфоцитарный гейт с неоднородной популяцией лимфоцитов: **b** – CD19/CD11c-позитивные клетки (53%); **c** – CD19/CD25-позитивные клетки (55%); **d** – CD19к-позитивные клетки (73%)

Миеломная болезнь (множественная миелома)

Частота встречаемости миеломной болезни (МБ) составляет 3.5 случая на 100 000 населения. Заболевание диагностируется в возрасте 40–70 лет. Среди этиологических факторов в последние годы обсуждается роль вируса герпеса 8-го типа. В патогенезе заболевания большую роль придают активирующему действию некоторых цитокинов, в частности ИЛ-6, который поддерживает пролиферацию плазматических клеток и предотвращает их апоптоз.

В клинической картине характерны: остеодеструкция плоских костей, миеломная нефропатия, реже гепатоспленомегалия, поражение лимфатических узлов, бактериальные и вирусные инфекции, геморрагический синдром. Выделяют различные клинические варианты – несекретирующая, дремлющая, индолентная миелома, плазмоклеточный лейкоз.

Диагноз миеломной болезни устанавливается при наличии одного основного и одного минимального критерия или трех минимальных, включая (1) и (2) (табл. 17).

Таблица 17

Диагностические критерии миеломной болезни (ВОЗ, 2000 г.)

Основные критерии:

1. Плазмоцитоз – более 30% плазматических клеток в костном мозге.
2. Гистологическое подтверждение плазмоклеточной инфильтрации.
3. М-компонент:

Сыворотка крови: IgG >35 г/л, IgA >20 г/л, IgD или IgE >5 г/л.
Моча: >1 г белка Бенс-Джонса в сутки. Белок Бенс-Джонса обнаруживают в моче у 75% больных.

Минимальные критерии:

1. Плазмоцитоз – 10–30% плазматических клеток в костном мозге.
2. М-компонент в сыворотке или моче ниже указанной концентрации.
3. Очаги остеолиза.
4. Снижение уровня нормальных иммуноглобулинов (<50% от нормы): IgG <60 г/л, IgA <10 г/л, IgM <5 г/л

Иммунофенотип: опухолевые плазматические клетки экспрессируют моноклональный *цитоплазматический иммуноглобулин*. Пан-В-клеточные антигены (CD19, CD20) отсутствуют, сохраняется экспрессия CD38, CD79a, в отличие от нормальных плазматических клеток на опухолевых обнаруживают антигены CD56/58.

Несекретирующая миелома составляет около 1% от всех случаев МБ, при которой плазматические клетки синтезируют, но не секретируют молекулы иммуноглобулинов, что ведет к отсутствию М-компонента в сыворотке крови и моче. Обнаружение цитоплазматического моноклонального иммуноглобулина возможно при использовании иммунопероксидазного или иммунофлюоресцентного исследования. Клиническая характеристика этого варианта аналогична таковой при МБ, за исключением редко встречающейся почечной недостаточности.

Дремлющая (тлеющая) и индолентная формы миеломы – два варианта МБ, характеризующиеся длительным, стабильным, асимптоматичным течением (табл. 18).

Таблица 18

Варианты МБ

Дремлющая (тлеющая) миелома:

- М-компонент в сыворотке или моче в той же концентрации, что при миеломной болезни.
- Плазмоцитоз – 10–30% плазматических клеток в костном мозге.
- Очаги остеолиза отсутствуют.
- Нет клинических симптомов, характерных для миеломной болезни.

Индолентная миелома (характерны те же признаки, что и для миеломы, за исключением):

- М-компонент: IgG <70 г/л, IgA <50 г/л.
- Редко очаги остеолиза (<3 очагов) без компрессионных переломов.
- Содержание гемоглобина, кальция и креатинина в пределах нормы.
- Отсутствуют инфекционные осложнения.

В костном мозге при МБ отмечается различной степени выраженности плазмоклеточная инфильтрация, характеризующаяся анизоцитозом как клеток, так и их ядер, анаплазией и разной степенью зрелости (от плазмобластов, проплазмоцитов до зрелых плазматических клеток) (рис. 317, 318). В 10% наблюдений МБ субстрат опухоли представлен плазмобластами, при этом отмечается корреляция с плохим прогнозом течения заболевания. При МБ в костном мозге встречаются многоядерные, многодольчатые плазматические клетки. Преобладание незрелых плазматических клеток редко наблюдается при реактивном плазмоцитозе, что может служить морфологическим критерием опухолевого процесса. Цитоплазма клеток имеет хорошо развитую эндоплазматическую сеть, в которой могут конденсироваться или кристаллизоваться иммуноглобулины в виде включений: «виноградная гроздь» (клетки Мотта), тельца Рассела, кристаллы. Редко встречаются плазматические клетки, пламенеющие клетки, Гоше-подобные клетки (тезауроциты) (рис. 319–324). Эти включения не являются патогномоничными только для МБ и могут быть обнаружены при реактивном плазмацитозе. В цитоплазме может наблюдаться вакуолизация, явление клазматоза (отшнуровка цитоплазмы), фагоцитоза. Описаны наблюдения МБ с явлением гемофагоцитоза в плазматических клетках.

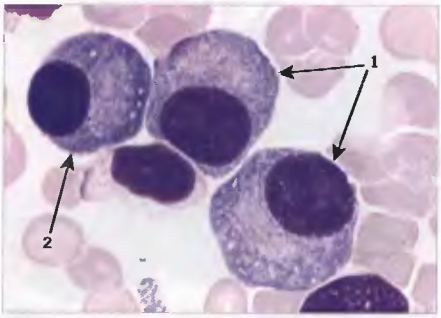

Рис. 317. Миеломная болезнь. Плазматические клетки. Проплазмоциты (1) и плазмоцит (2). ×1000

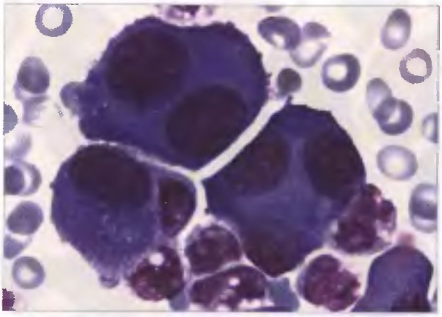

Рис. 318. Миеломная болезнь. Двухъядерные плазматические клетки. ×1000

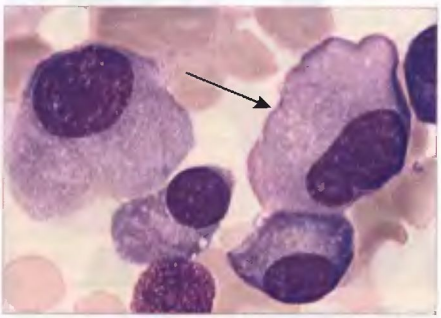

Рис. 319. Миеломная болезнь. Плазматическая клетка с пламенеющей цитоплазмой (указана стрелкой). ×1000

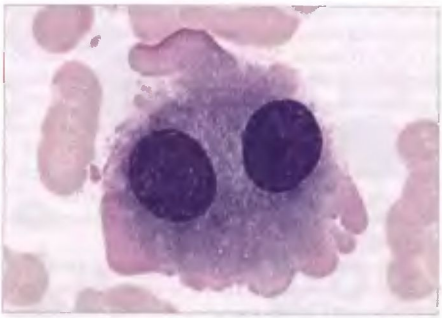

Рис. 320. Миеломная болезнь. Двухъядерная пламенеющая плазматическая клетка. ×1000

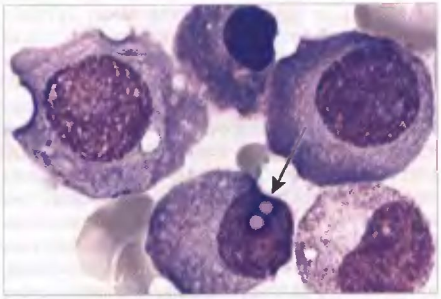

Рис. 321. Миеломная болезнь. Плазматические клетки. Внутриядерные включения (тельца Рассела, указаны стрелкой). ×1000

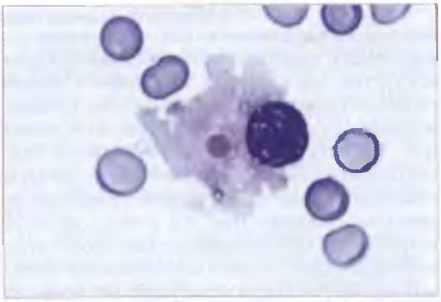

Рис. 322. Включение в цитоплазме розового цвета (тельце Рассела). ×1000

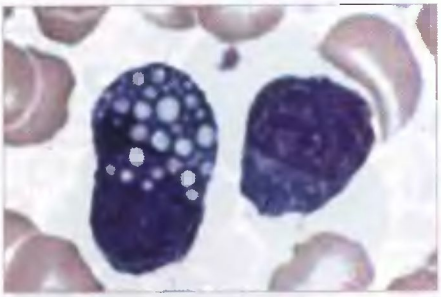

Рис. 323. Клетка Мотта (в цитоплазме обилие включений голубоватого цвета за счет конденсации иммуноглобулинов). ×1000

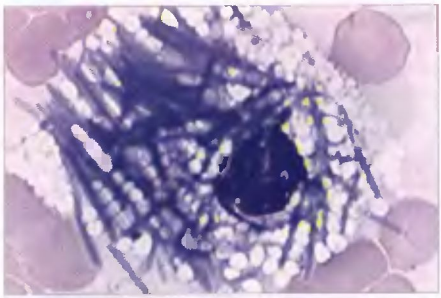

Рис. 324. Кристаллы в плазматической клетке – результат кристаллизации иммуноглобулинов. ×1000

Другим важным диагностическим признаком МБ является обнаружение моноклонального иммуноглобулина в сыворотке крови и/или моче, выявляемого у 99% больных. У большинства больных наблюдается гипогаммаглобулинемия (снижение уровней нормальных иммуноглобулинов более чем на 50%), редко – нормальные их значения. Моноклональный IgG встречается у 50%, IgA – приблизительно у 20%, моноклональные легкие цепи (белок Бенс-Джонса) – у 15%, IgD – у 2%, биклональная гаммапатия – у 2% больных. Протеинурия Бенс-Джонса обнаруживается у 75% больных.

Лабораторными проявлениями МБ являются также повышение СОЭ (в 70%), агрегация эритроцитов в мазке крови в виде «монетных столбиков» (рис. 325), положительные осадочные белковые пробы, криоглобулинемия, гиперкальциемия.



Рис. 325. Периферическая кровь. Миеломная болезнь. Агрегация эритроцитов в виде «монетных столбиков». ×1000

Клиннческнй случай 30. Миеломная болезнь

Больная К., 58 лет. Жалобы на боли в костях. При обследовании обнаружены очаги остеолиза в ребрах, черепе, тазовых костях.

Миелограмма: количество миелокариоцитов увеличено, мегакариоцитов снижено. Бласты – 2%, миелоциты – 6%, метамиелоциты – 1%, палочкоядерные нейтрофилы – 3%, сегментоядерные нейтрофилы – 20%, эозинофилы – 1%, моноциты – 1%, лимфоциты – 8%, плазматические клетки – 46%, базофильные нормобласты – 3%, полихроматофильные нормобласты – 7%, оксифильные нормобласты – 2% (рис. 326, 327).

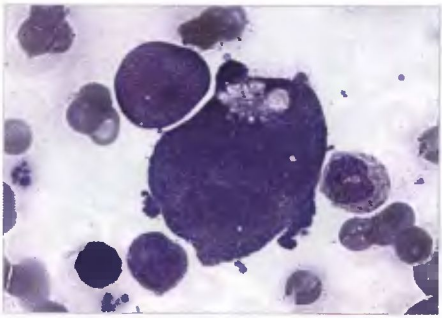

Рис. 326. Костный мозг б-й К. Миеломная болезнь. Многоядерная плазматическая клетка. ×1000

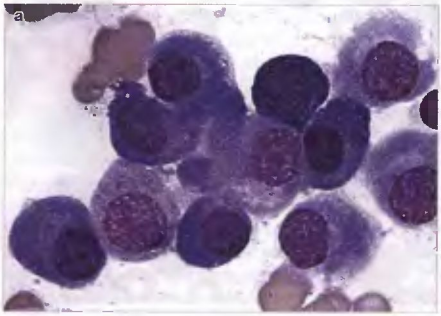

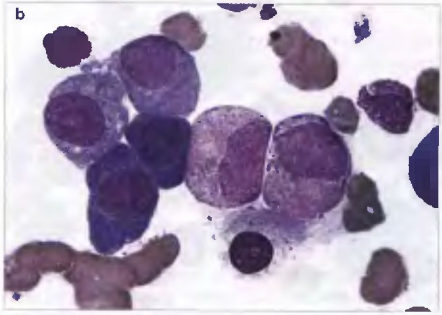

Рис. 327 (a, b). Костный мозг б-й К. Миеломная болезнь. Плазматические клетки. ×1000

Клнннческий случай 31. Миеломная болезнь

Больной П., 52 года. Множественные остеодеструктивные изменения.

Миелограмма: количество миелокариоцитов увеличено, мегакариоцитов снижено. Бласты – 1%, миелоциты – 5%, метамиелоциты – 2%, палочкоядерные нейтрофилы – 6%, сегментоядерные нейтрофилы – 12%, лимфоциты – 6%, плазматические клетки – 40%, базофильные нормобласты – 4%, полихроматофильные нормобласты – 16%, оксифильные нормобласты – 8% (рис. 328–330).

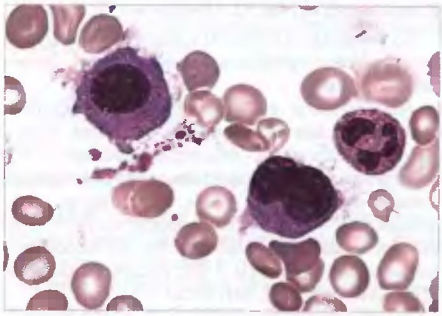

Рис. 328. Костный мозг б-го П. Миеломная болезнь. Пламенеющие плазматические клетки. ×1000

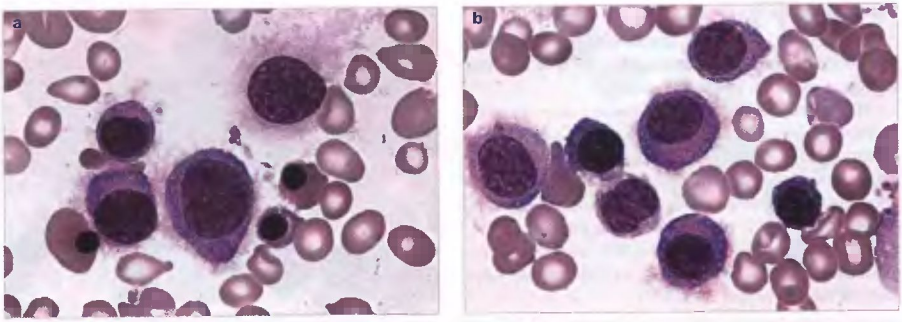

Рис. 329 (a, b). Костный мозг б-го П. Миеломная болезнь. Пламенеющие плазматические клетки. ×1000

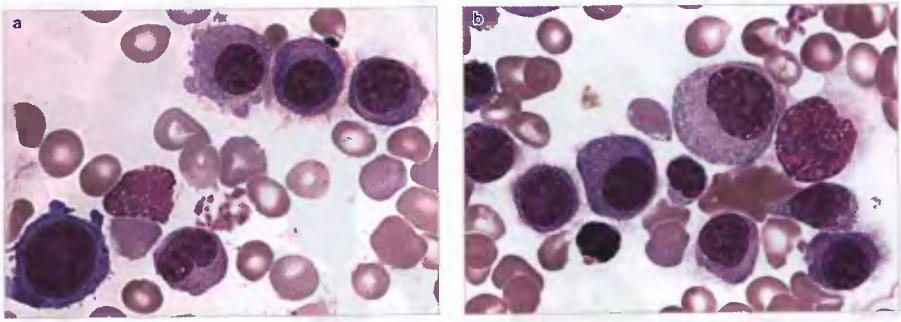

Рис. 330 (a, b). Костный мозг б-го П. Миеломная болезнь. Пламенеющие плазматические клетки. ×1000

Клинический случай 32. Миеломная болезнь

Больной М., 53 года. В клинической картине очаги остеодеструкции в плоских костях, увеличение печени.

Миелограмма: количество миелокариоцитов увеличено, мегакариоцитов снижено. Бласты – 1%, миелоциты – 6%, метамиелоциты – 2%, палочкоядерные нейтрофилы – 4%, сегментоядерные нейтрофилы – 11%, эозинофилы – 1%, лимфоциты – 10%, плазматические клетки – 49%, базофильные нормобласты – 3%, полихроматофильные нормобласты – 9%, оксифильные нормобласты – 4% (рис. 331, 332).

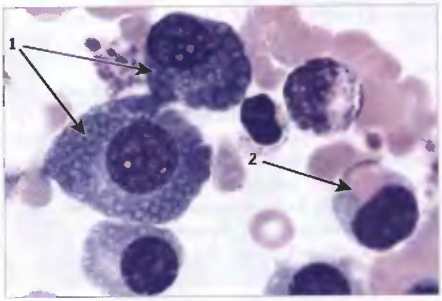

Рис. 331. Костный мозг б-го М. Миеломная болезнь. Плазматические клетки с тельцами Рассела голубого (1) и розового (2) цвета в цитоплазме. ×1000

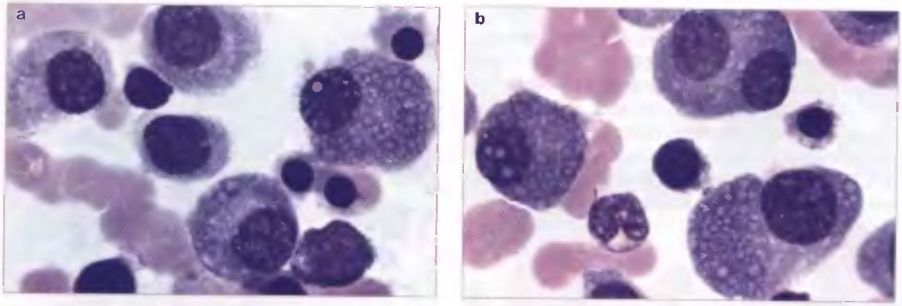

Рис. 332 (a, b). Костный мозг б-го М. Миеломная болезнь. Плазматические клетки с тельцами Рассела в ядре и цитоплазме. Двухъядерная плазматическая клетка. ×1000

В случае, если концентрация моноклонального иммуноглобулина менее 35 г/л, процент плазматических клеток составляет менее 10%, отсутствуют очаги остеолиза, анемия, гиперкальциемия или почечная недостаточность, устанавливается диагноз доброкачественной моноклональной гаммапатии неясного генеза. Встречается у 1% больных старше 50 и 3% — старше 70 лет. Наиболее часто регистрируется моноклональный парапротеин класса IgG. Примерно у 25% больных в дальнейшем развивается миеломная болезнь, макроглобулинемия Вальденстрема, первичный амилоидоз или другие лимфопролиферативные заболевания. В среднем этот интервал составляет около10 лет.

Плазмоцитома характеризуется клональной пролиферацией плазматических клеток, которые по морфологическим признакам идентичны клеткам при миеломной болезни, но в отличие от последней опухоль локализована либо в костной ткани (солитарная плазмоцитома кости), либо имеет внекостное расположение (экстраоссальная или внекостная плазмоцитома). Плазмоцитома составляет от 3–5% всех случаев плазмоклеточных опухолей. Внекостная солитарная плазмоцитома встречается во всех внутренних органах и тканях, чаще всего в носоглотке, верхних дыхательных путях, коже, по ходу желудочно-кишечного тракта. Критериями диагноза солитарной плазмоцитомы являются плазмоклеточная природа опухоли, нормальные показатели крови, отсутствие парапротеина в крови и моче, нормальное содержание иммуноглобулинов, отсутствие других костных поражений. У 15% больных возможна трансформация в миеломную болезнь.

Острый плазмобластный (плазмоклеточный) лейкоз

Острый плазмобластный (плазмоклеточный) лейкоз может быть первичным, как и любой острый лейкоз, или вторичным, как этап эволюции МБ. Примерно около 2% случаев МБ в терминальной стадии трансформируются в острый плазмобластный лейкоз. Наиболее часто встречается при IgD- и IgE-миеломе. Экстрамедуллярные инфильтраты наблюдаются у 50% больных, преимущественно в печени, селезенке, лимфатических узлах, коже и других органах и тканях.

Остеодеструктивный синдром встречается реже, а парапротеинемия и парапротеинурия с такой же частотой, что и при МБ. Вторичный иммунодефицит резко выражен.

Острый плазмобластный лейкоз характеризуется диффузным поражением костного мозга опухолевыми плазмобластами, которые обнаруживаются и в периферической крови (>2×10⁹/л, или более 20% от всех лейкоцитов), обусловливая лейкоцитоз (рис. 333–338). В крови отмечается анемия, возможна тромбоцитопения. Продолжительность жизни больных острым плазмобластным лейкозом менее 1 года, ремиссии наблюдаются редко.

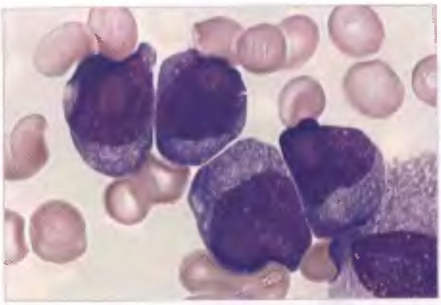

Рис. 333. Периферическая кровь. Острый плазмобластный лейкоз. Плазмобласты. ×1000

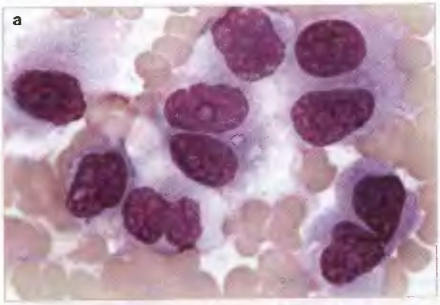

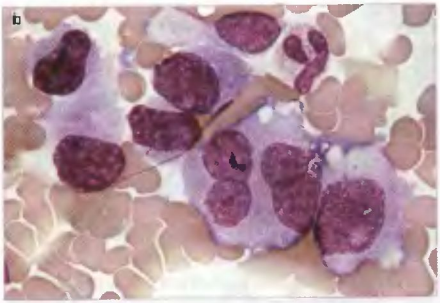

Рис. 334 (a, b). Костный мозг. Трансформация миеломной болезни в острый плазмобластный лейкоз. Плазмобласты. ×1000



Рис. 335. Костный мозг. Трансформация миеломной болезни в острый плазмобластный лейкоз. Плазмобласты. ×1000

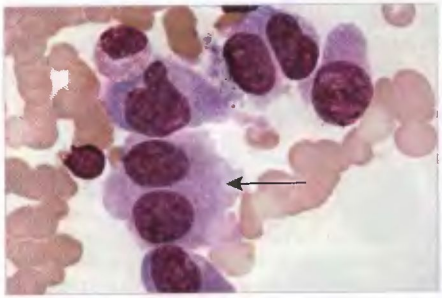

Рис. 336. Костный мозг. Трансформация миеломной болезни в острый плазмобластный лейкоз. Плазматические клетки, двухъядерная пламенеющая клетка. ×1000

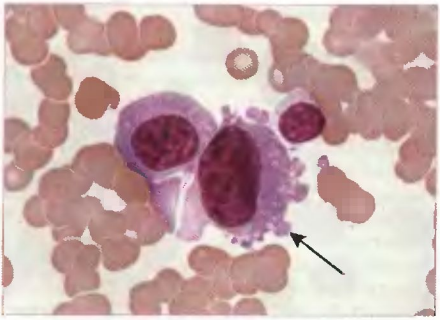

Рис. 337. Костный мозг. Трансформация миеломной болезни в острый плазмобластный лейкоз. Клазматоз цитоплазмы миеломной клетки. ×1000

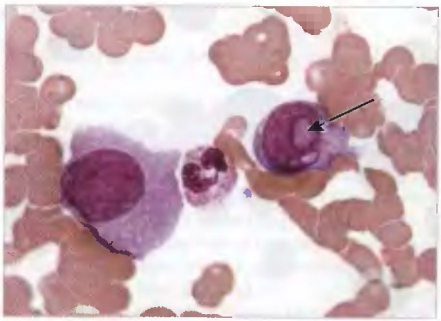

Рис. 338. Костный мозг. Трансформация миеломной болезни в острый плазмобластный лейкоз. Хроматолиз ядра опухолевой клетки. ×1000

Клинический случай 33.
Острый плазмоклеточный лейкоз

Больной М., 66 лет. Гепатоспленомегалия, лимфаденопатия.

Анализ крови: WBC – 19,13×10⁹/л, RBC – 1,86×10¹²/л, Hb – 56 г/л, MCV – 98,4 фл, MCH – 30,1 пг, MCHC – 306 г/л, PLT – 19×10⁹/л.

Лейкоцитарная формула: миелоциты – 1%, метамиелоциты – 3%, палочкоядерные нейтрофилы – 11%, сегментоядерные нейтрофилы – 44%, эозинофилы – 1%, моноциты – 3%, лимфоциты – 15%, плазматические клетки – 22%, нормобласты – 5 на 100 лейкоцитов (рис. 339, 340).

Миелограмма: количество миелокариоцитов увеличено, мегакариоцитов снижено. Плазмобласты – 22%, миелоциты – 8%, палочкоядерные нейтрофилы – 1%, сегментоядерные нейтрофилы – 5%, лимфоциты – 2%, плазматические клетки – 56%, базофильные нормобласты – 2%, полихроматофильные нормобласты – 4% (рис. 341, 342).

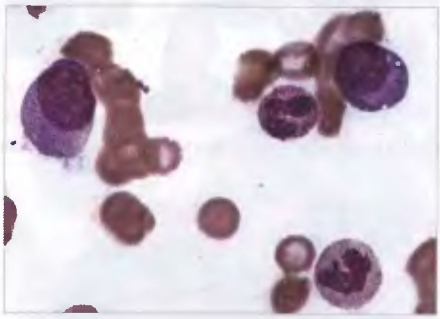

Рис. 339. Периферическая кровь б-го М. Плазмоклеточный лейкоз. ×1000

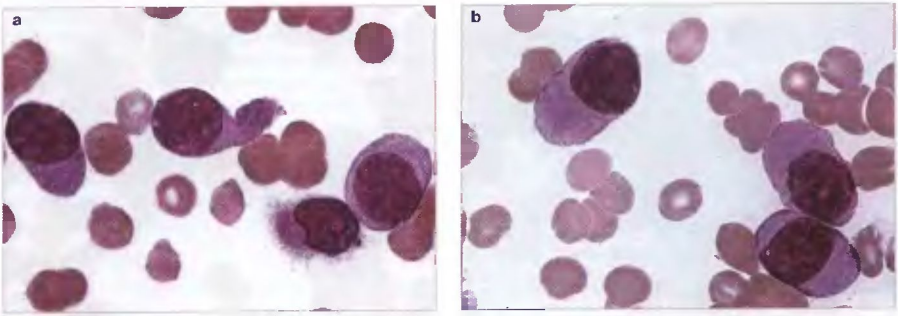

Рис. 340 (a, b). Периферическая кровь б-го М. Плазмоклеточный лейкоз. Плазмобласты. ×1000

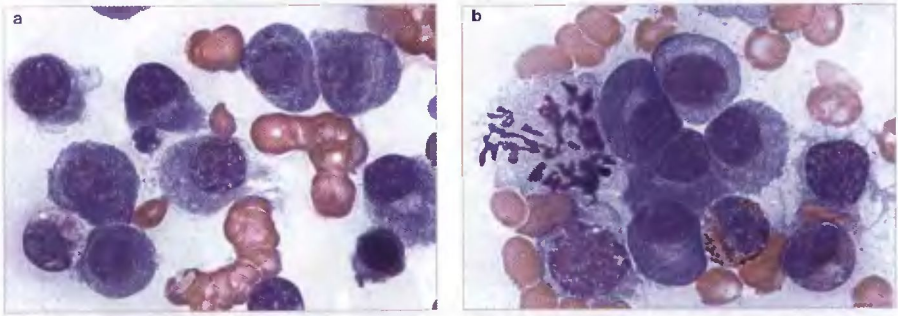

Рис. 341 (a, b). Костный мозг б-го М. Плазмоклеточный лейкоз. ×1000

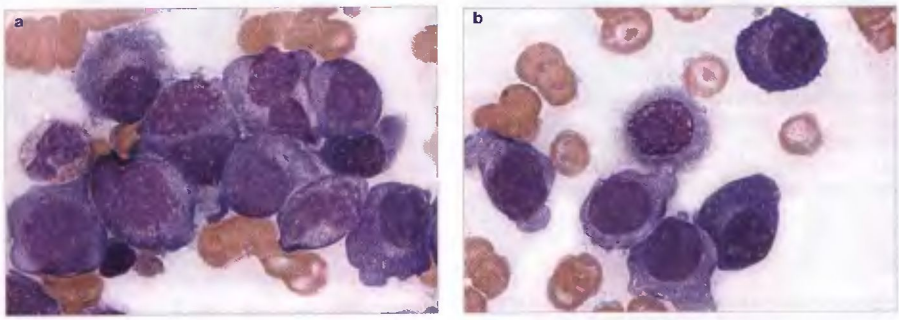

Рис. 342 (a, b). Костный мозг б-го М. Плазмоклеточный лейкоз. ×1000

Макроглобулинемия Вальденстрема

Макроглобулинемия Вальденстрема (МВ) – В-клеточная опухоль, морфологически представленная лимфоцитами, зрелыми плазматическими клетками и переходными формами клеток, секретирующими моноклональный IgM. Опухолевая трансформация происходит на уровне постгерминальных В-лимфоцитов. Макроглобулинемия Вальденстрема составляет 1,5% всех случаев В-клеточных лимфом. Болеют преимущественно мужчины старше 60 лет. Клинические проявления МВ обусловлены пролиферацией лимфоцитов в костном мозге, печени, селезенке, лимфатических узлах и накоплением в сыворотке моноклонального IgM (>30 г/л). Синдром повышенной вязкости, коагулопатии, криоглобулинемия, нейропатии – наиболее частые клинические проявления МВ.

В костном мозге отмечается пролиферация лимфоцитов, иногда с плазматизированной цитоплазмой, увеличение плазматических клеток (до 15–20%), тучных клеток (рис. 343). Гистологическое исследование костного мозга выявляет диффузную, интерстициальную или паратрабекулярную пролиферацию лимфоцитов, плазмоцитов и их переходных форм, фиброз стромы.

Картина *периферической крови* характеризуется анемией, нередко наблюдается лейкопения с нейтропенией, но чаще количество лейкоцитов нормальное, может наблюдаться моноцитоз. По мере прогрессирования заболевания развивается тромбоцитопения. СОЭ всегда резко ускорена. В сыворотке крови отмечается гиперпротеинемия, а на электрофореграмме – М-градиент класса IgM, в моче – белок Бенс-Джонса.

Иммунофенотип: опухолевые клетки экспрессируют поверхностные и цитоплазматические иммуноглобулины, обычно IgM, В-клеточные антигены (CD19, CD20, CD22, CD79a), CD38. Клетки не экспрессируют CD23, CD5, CD10, CD43 (+/–).

Цитогенетика: в 50% случаев имеет место транслокация t(9;14), нарушение сборки генов тяжелых или легких цепей Ig.

Продолжительность жизни больных при медленно прогрессирующем процессе составляет свыше 5 лет, при быстрой прогрессии – около 2,5 лет. Возможна трансформация в диффузную крупноклеточную лимфому.

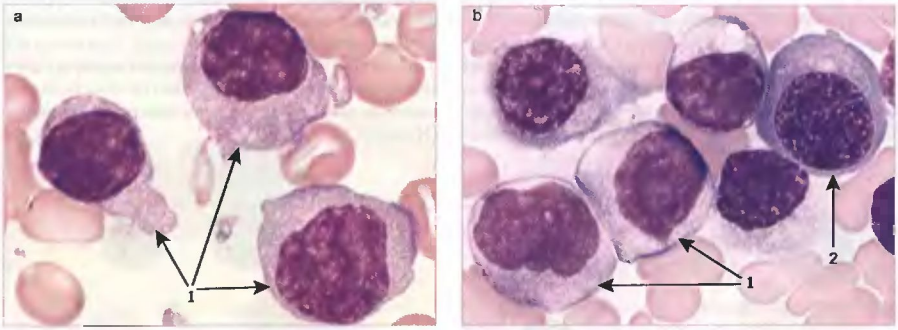

Рис. 343 (a, b). Костный мозг. Макроглобулинемия Вальденстрема. Лимфоциты с плазматизированной цитоплазмой (1), нормобласт (2). ×1000

Болезни тяжелых цепей

Болезни тяжелых цепей (БТЦ) представляют собой В-клеточные лимфатические опухоли с гетерогенной клинической и морфологической картиной и секрецией тяжелых цепей (Н-цепи) различных классов иммуноглобулинов. В соответствии с классом тяжелых цепей, синтезируемых опухолевыми клетками, выделяют несколько вариантов БТЦ.

БТЦ-γ (вариант лимфоплазмоцитарной лимфомы) чаще встречается у мужчин моложе 40 лет. В клинической картине наблюдается поражение лимфатических узлов, костного мозга, печени, селезенки, кольца Вальдейсра, лихорадка. У большинства больных имеются симптомы интоксикации. В крови отмечаются признаки прогрессирующей анемии и тромбоцитопении, чаще аутоиммунного генеза, эозинофилия, нормальная СОЭ. Уровень патологического иммуноглобулина в сыворотке крови невысокий, снижена концентрация нормальных иммуноглобулинов. Морфологический субстрат опухоли представлен лимфоцитами, плазмоцитоидными лимфоцитами, плазматическими клетками, иммунобластами и эозинофилами. Иногда цитологическая картина напоминает МБ или ХЛЛ. Заболевание быстро прогрессирует, медиана выживаемости – 12 месяцев.

БТЦ-μ (вариант хронического лимфолейкоза) встречается у пожилых лиц, проявляется как медленно прогрессирующий лимфолейкоз, отличающийся от классического ХЛЛ выраженной гепатоспленомегалией, отсутствием периферической лимфаденопатии. В костном мозге отмечается лимфоидная пролиферация, увеличение процента плазматических клеток с вакуолизированной цитоплазмой.

БТЦ-δ описана в 1978 г. в Финляндии с клиническими и морфологическими проявлениями МБ.

БТЦ-α (вариант экстранодальной В-клеточной лимфомы маргинальной зоны, ассоциированной с лимфоидной тканью слизистых оболочек) чаще регистрируется у детей и лиц моложе 30 лет обоего пола. Около 85% случаев выявлено в бассейне Средиземного моря, выделяют 2 варианта болезни: абдоминальный и легочный. Абдоминальная форма характеризуется диффузной инфильтрацией слизистой оболочки тонкой кишки и мезентериальных лимфатических узлов лимфоидными и плазматическими клетками, макрофагами, тучными клетками. Поражение всего желудочно-кишечного тракта приводит к атрофии ворсинчатого аппарата и развитию синдрома мальабсорбции. В клинической картине преобладают боли в животе, хроническая диарея, стеаторея, кахексия, эпизодическая лихорадка. Легочная форма протекает с бронхопульмональными поражениями и медиастинальной лимфаденопатией.

Диагностика БТЦ основывается на иммунохимическом анализе сывороточных белков, позволяющем выявить тяжелые цепи иммуноглобулинов (Н-цепи).

Фолликулярная лимфома

Опухоль из В-клеток фолликулярного центра (центроцитов/центробластов). Составляет 30–40% всех лимфоидных опухолей, средний возраст больных – 60 лет. При фолликулярной лимфоме преимущественно вовлекаются в опухолевый процесс лимфатические узлы, селезенка, кольцо Вальдейера, костный мозг (в 40% наблюдений). Экстранодальные очаги опухоли могут наблюдаться в желудочно-кишечном тракте, мягких тканях, коже. На ранних стадиях заболевание характеризуется фолликулярным ростом. В классификации ВОЗ выделено 3 варианта роста опухоли: преимущественно фолликулярный (фолликулярный характер роста занимает более 75% поля зрения), фолликулярный и диффузный (фолликулярный характер роста занимает 25–75% поля зрения) и преимущественно диффузный (фолликулярный характер роста занимает менее 25% поля зрения). Неопухолевые фолликулы плохо определяются и часто лишены зоны мантии.

Субстрат опухоли представлен клетками зародышевого центра – центроцитами (с неправильной, расщепленной формой ядер) и центробластами (с округлыми ядрами), соотношение которых варьирует. Опухолевые клетки при лейкемизации фолликулярной лимфомы характеризуются неправильной формой ядер, расщеплениями, вдавлениями, складчатостью. Иногда в ядрах просматриваются нуклеолы.

Опухоль имеет склонность к ранней генерализации, только 1/3 больных выявляется в I–II стадии заболевания. *В костном мозге* при лейкемизации процесса отмечается лимфоидная инфильтрация с вытеснением нормальных ростков кроветворения. *В периферической крови* имеет место лейкоцитоз, анемия и/или тромбоцитопения, абсолютный лимфоцитоз. Среди лимфоцитов преобладают клетки средних размеров с высоким ядерно-цитоплазматическим соотношением, ядром неправильной формы, с глубокими расщелинами, зазубринами. Цитоплазма окружает ядро узким ободком светло-голубого цвета (рис. 344).

Иммунофенотип: опухолевые клетки экспрессируют пан-В-клеточные антигены (CD19, CD20, CD22, CD79a) в сочетании с поверхностными иммуноглобулинами, чаще IgM, IgG; BCL2+. В большинстве случаев выявляется экспрессия CD10 и отсутствие CD5. Иногда выявляется CD43. Опухолевые клетки экспрессируют ядерный белок BCL6.

Цитогенетика: классическими аномалиями являются t(14;18)(q32;q21) и сверхэкспрессия онкогена BCL2, который используется для дифференциации опухолевых и реактивных фолликулов.

Прогрессирование фолликулярной лимфомы сопровождается трансформацией в диффузную крупноклеточную лимфому у 25–35% больных.

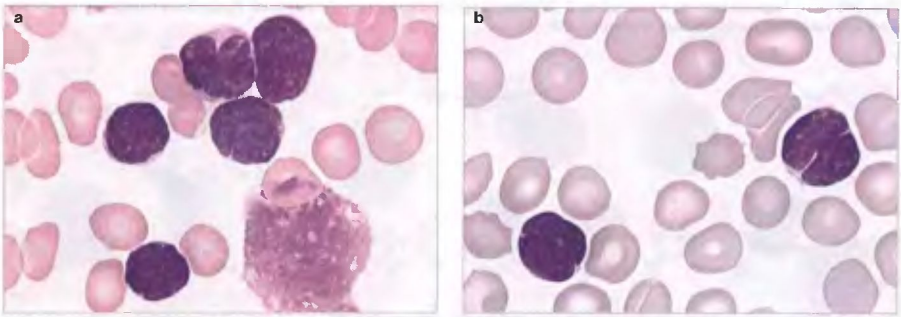

Рис. 344 (a, b). Периферическая кровь. Лейкемизация фолликулярной лимфомы. Лимфоидные клетки с расщепленными, зазубренными ядрами. ×1000

Клинический случай 34.
Фолликулярная лимфома

Больной С., 55 лет. Направлен на консультацию к гематологу по поводу абсолютного лимфоцитоза крови. Объективно отмечается увеличение надключичных, подмышечных и парааортальных лимфатических узлов до 2,5 см.

Костный мозг: лимфоциты составляют 48.5%.

Анализ крови: Hb – 130 г/л, лейкоциты – $12{,}0\times10^9$/л, тромбоциты – 130×10^9/л, лимфоидные клетки – 60% (рис. 345, 346).

Биоптат лимфатического узла: картина фолликулярной лимфомы преимущественно из мелких клеток.

Иммунофенотип лимфоцитов крови: CD19к+CD10+CD5 CD23– (рис. 347).

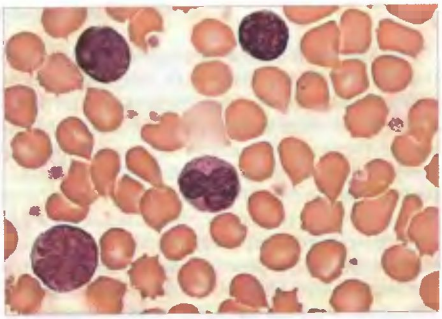

Рис. 345. Периферическая кровь б-го С. Лейкемизация фолликулярной лимфомы. Атипичные лимфоидные клетки с расщепленными, складчатыми ядрами, одной нуклеолой. ×1000

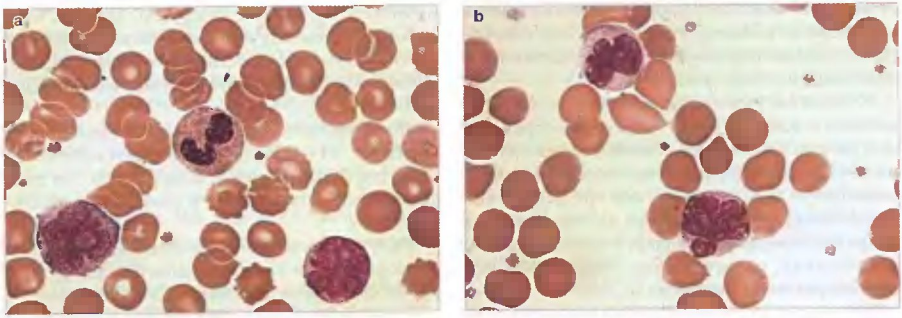

Рис. 346 (a, b). Периферическая кровь б-го С. Лейкемизация фолликулярной лимфомы. Атипичные лимфоидные клетки с расщепленными, складчатыми ядрами. ×1000



Рис. 347. Лейкемизация фолликулярной лимфомы, проточная цитометрия б-го С. a – CD19/CD10-позитивные клетки (59,7%); b – CD5/CD19-позитивные клетки (1,56%) и CD19-позитивные клетки (79%); c – CD19к-позитивные клетки (64,5%)

Лимфома маргинальной зоны селезенки с отростчатыми лимфоцитами

Составляет менее 1% всех лимфоидных опухолей. Средний возраст больных 70–75 лет. В клинической картине заболевания ведущим симптомом является выраженная спленомегалия. Увеличение периферических лимфатических узлов незначительное либо отсутствует. Поражение костного мозга носит очаговый характер, а при гистологическом исследовании селезенки обнаруживается инфильтрация опухолевыми клеточными элементами белой пульпы. В 60% случаев в сыворотке крови выявляется моноклональный парапротеин IgM-типа. Характерно быстрое развитие лейкемизации процесса. У 50% больных в периферической крови отмечается умеренная анемия, тромбоцитопения и лейкоцитоз, редко превышающий 25×10^9/л. В лейкоцитарной формуле имеет место абсолютный лимфоцитоз и нейтропения.

Большинство клеток представлено атипичными лимфоцитами, которые имеют больший размер, чем при хроническом лимфолейкозе, округлое ядро, часто с вдавлениями, расщеплениями, глыбчатым распределением хроматина, возможны нуклеолы. Цитоплазма скудная, умеренно базофильная, имеет тонкие, короткие цитоплазматические выросты, часто локализованные на одном из полюсов клетки. В цитоплазме может наблюдаться вакуолизация (рис. 348, 349).

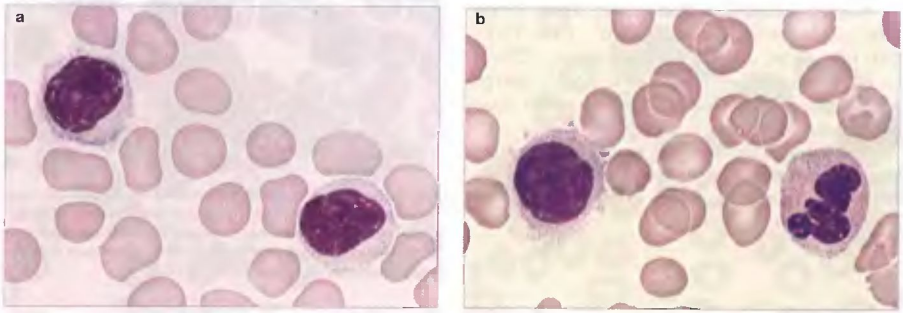

Рис. 348 (a, b). Периферическая кровь. Лимфома маргинальной зоны селезенки с отростчатыми лимфоцитами. ×1000

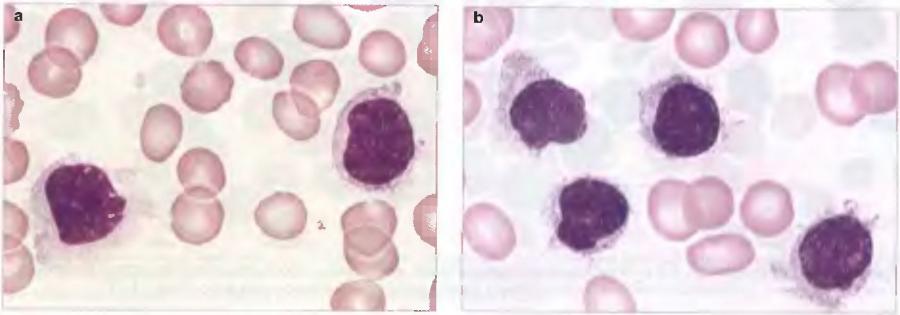

Рис. 349 (a, b). Периферическая кровь. Лимфома маргинальной зоны селезенки с отростчатыми лимфоцитами. ×1000

Цитохимия: реакция на тартратрезистентную кислую фосфатазу в лимфоцитах крови и костного мозга отрицательная либо слабо положительная в небольшом проценте клеток.

Иммунофенотип: характерна яркая экспрессия поверхностных иммуноглобулинов класса IgM, IgD, иногда определяются внутрицитоплазматические иммуноглобулины, экспрессия маркеров В-лимфоцитов – CD19, CD20, CD22, CD79a. В отличие от ХЛЛ клетки не экспрессируют антигены CD5, CD23, CD43.

Цитогенетика: в отдельных случаях опухолевые клетки содержат трисомию 3 и t(11;18).

Заболевание характеризуется доброкачественным течением.

Клинический случай 35.
Лимфома маргинальной зоны селезенки с отростчатыми лимфоцитами

Больная В., 70 лет. Наблюдалась с диагнозом ХЛЛ. Количество лейкоцитов составило 30×10^9/л (лимфоциты – 89%). Проводилась терапия лейкераном 20 мг в неделю. При поступлении выявлена выраженная спленомегалия.

Анализ периферической крови: Hb – 85 г/л, RBC – $2{,}36\times10^{12}$/л, ретикулоциты – 63‰, PLT – 104×10^9/л, WBC – 15×10^9/л, лимфоциты – 72%.

В костном мозге: лимфоциты – 66%, эритрокариоциты – 46%. Прямая проба Кумбса положительная.

Лимфоциты отличались полиморфными ядрами, в некоторых из них выявлялись нуклеолы. Цитоплазма клеток имеет короткие выросты (рис. 350, 351).

Иммунофенотип лимфоцитов периферической крови: CD19к+CD20+CD5–CD23–.

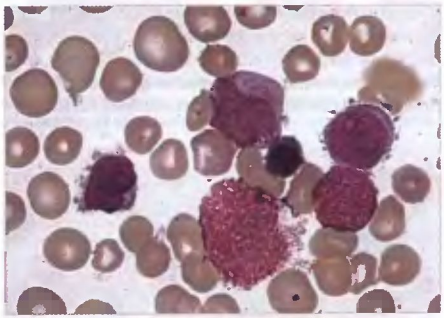

Рис. 350. Костный мозг б-й В. Лимфома маргинальной зоны селезенки с отростчатыми лимфоцитами. Лимфоциты с высоким ядерно-цитоплазматическим соотношением, узкой цитоплазмой с короткими выростами. В некоторых клетках в ядре имеется одна нуклеола. ×1000

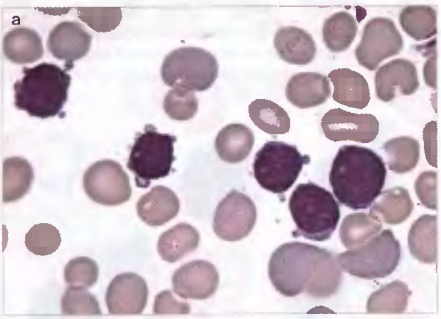

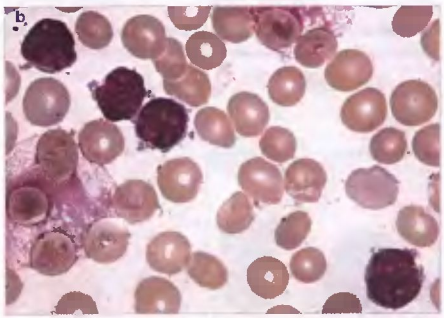

Рис. 351 (a, b). Костный мозг б-й В. Лимфома маргинальной зоны селезенки с отростчатыми лимфоцитами. Лимфоциты с высоким ядерно-цитоплазматическим соотношением, узкой цитоплазмой с короткими выростами. ×1000

Клинический случай 36.

Лимфома маргинальной зоны селезенки с отростчатыми лимфоцитами

Больная Б. в течение полугода предъявляла жалобы на слабость, ночные поты, лихорадку до 39 °С. При обследовании выявлена спленомегалия.

Анализ периферической крови: WBC – $36,9\times10^9$/л, RBC – $3,33\times10^{12}$/л, Hb – 90 г/л, MCV – 88,3 фл, MCH – 27,0 пг, MCHC – 306 г/л, PLT – $185,0\times10^9$/л.

Лейкоцитарная формула: палочкоядерные нейтрофилы – 1%, сегментоядерные нейтрофилы – 11%, моноциты – 1%, пролимфоциты – 8%, лимфоциты с короткими выростами цитоплазмы – 79% (рис. 352).

Иммунофенотип лимфоцитов периферической крови: CD19к+CD5–CD20+CD23– (рис. 353).

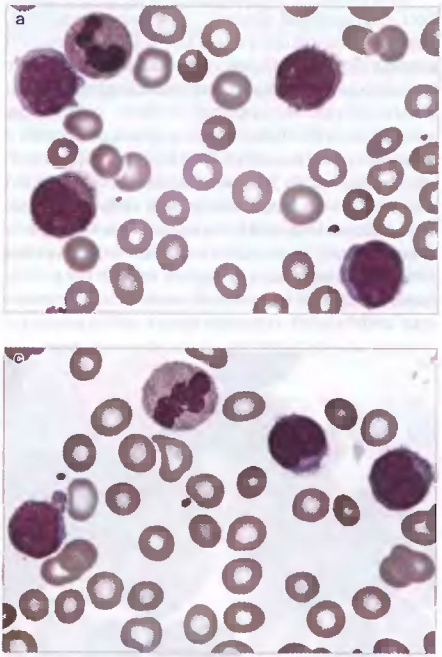

Рис. 352 (a, b, c). Периферическая кровь б-й Б. Лимфома маргинальной зоны селезенки с отростчатыми лимфоцитами. Лимфоциты с короткими выростами цитоплазмы. ×1000

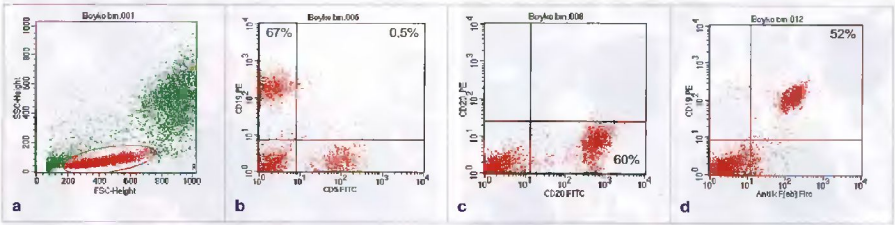

Рис. 353. Лейкемизация лимфомы маргинальной зоны селезенки с отростчатыми лимфоцитами, проточная цитометрия б-й Б. **a** – выделенный лимфоцитарный гейт; **b** – CD5/CD19-позитивные клетки (0,5%), CD19-позитивные клетки (67%); **c** – CD20-позитивные клетки (60%); **d** – CD19к-позитивные клетки (52%)

Лимфома из клеток мантийной зоны

Составляет 3–10% всех злокачественных лимфом. Опухолевый аналог – лимфоцит зоны мантии лимфатического узла (CD5+CD23–). Средний возраст больных 60 лет. Наиболее характерные клинические признаки: генерализовавшая лимфаденопатия, поражение печени, селезенки, костного мозга. Вовлечение в процесс костного мозга встречается в 50–82% наблюдений. Наиболее частые места экстранодальной локализации опухоли – желудочно-кишечный тракт и кольцо Вальдейера. Большинство наблюдений множественного лимфоматоидного полипоза (поражение желудочно-кишечного тракта) относится к лимфоме из клеток мантийной зоны. Чаще встречается диффузный тип поражения, реже нодулярный. Нормальный рисунок лимфатического узла стерт, значительно чаще встречается диффузный тип поражения, реже – нодулярный. Выделяют три цитологических варианта: из мелких клеток с округлым ядром, полиморфный (из крупных и среднего размера клеток с расщепленными ядрами) и бластный (бластоидный), напоминающий лимфобласты.

Лейкемическая фаза лимфомы из клеток мантийной зоны характеризуется средним размером опухолевых клеток с ядром неправильной формы, расщепленным или вдавленным, нечеткими ядрышками (рис. 354, 355).

Иммунофенотип: характерна экспрессия пан-В-клеточных антигенов (CD19, CD20,

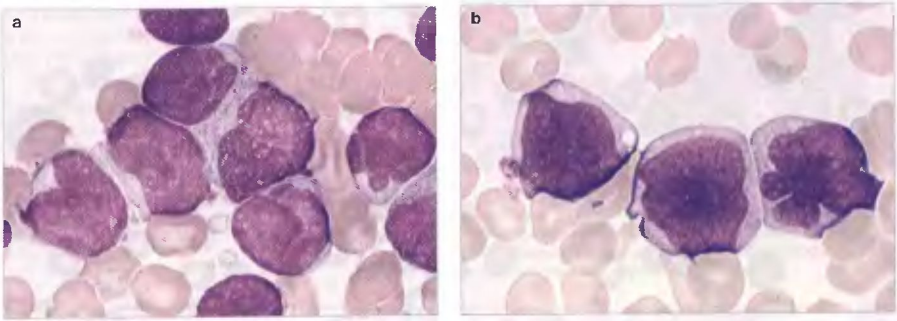

Рис. 354 (a, b). Периферическая кровь. Лейкемизация лимфомы из клеток зоны мантии. Бластные клетки. ×1000

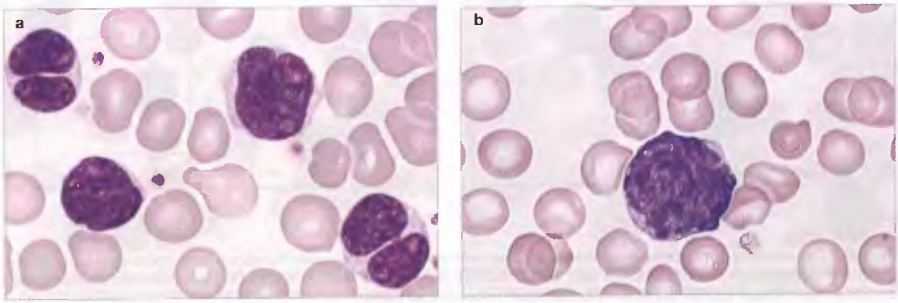

Рис. 355 (a, b). Периферическая кровь. Лейкемизация лимфомы из клеток зоны мантии. Лимфоидные клетки с полиморфными ядрами (расщепленные, с вдавлениями, неправильной формы. 1–2 нуклеолами). ×1000

CD79a) в сочетании с поверхностными IgM, нередко с коэкспрессией IgD. Часто встречается экспрессия CD43, CD5 в отсутствии CD10 и CD23.

Клинический случай 37.
Лимфома из клеток мантийной зоны

Больной П., 39 лет. Поступил в клинику с жалобами на боли в левом подреберье, слабость, похудание на 7 кг за последние 2 месяца, потливость, повышение температуры до 37,6 °С.

Анамнез заболевания: считает себя больным в течение месяца, когда появилась клиника ОРВИ, на фоне чего была выявлена периферическая лимфоаденопатия и появилось чувство тяжести в левом подреберье.

Объективно: общее состояние тяжелое, питание понижено. Увеличены все группы периферических лимфатических узлов (от 1 до 4 см), селезенка занимает всю левую и частично правую половину брюшной полости, переходя в малый таз.

Цитогенетика: в 70–75% наблюдений имеет место транслокация t(11;14)(q13;q32), сверхэкспрессия мРНК циклина D1. Структурные нарушения также выявляются в хромосомах 7-й, 12-й и 18-й.

Анализ периферической крови: WBC – 48,1×10⁹/л, RBC – 4,1×10¹²/л, Hb – 111г/л, MCV – 77,0 фл, MCH – 27,0 пг, MCHC – 349 г/л, PLT – 100,0×10⁹/л. Лейкоцитарная формула: миелоцит – 1%, палочкоядерные нейтрофилы – 11%, сегментоядерные нейтрофилы – 20%, моноциты – 3%, лимфоциты – 65%. Среди лимфоцитов встречаются 29% атипичных лимфоидных клеток больших размеров с тяжистым хроматином, мелкими нуклеолами, рассеченными, неправильной формы, ядрами (рис. 356).

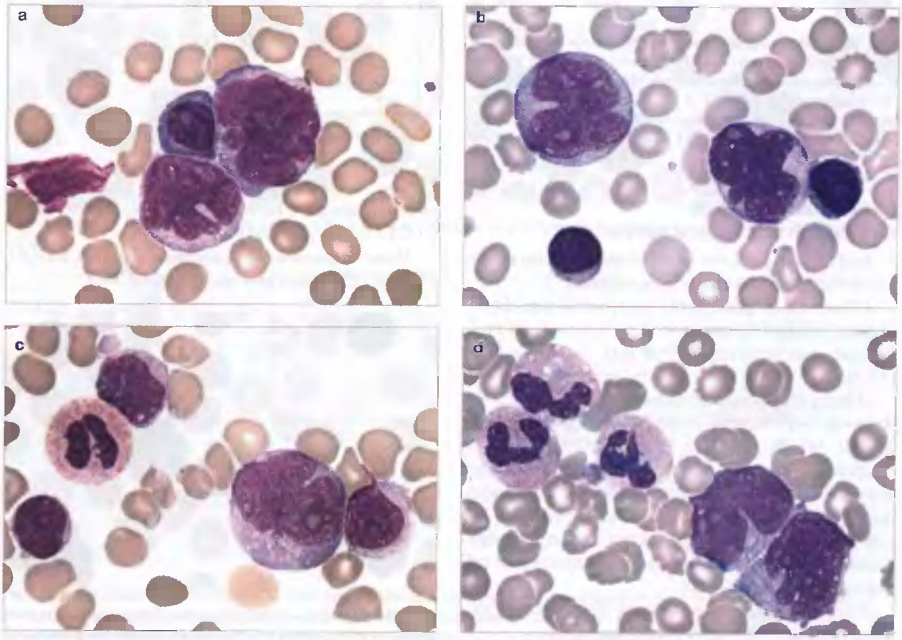

Рис. 356 (a, b, c, d). Периферическая кровь б-го П. Лейкемизация лимфомы зоны мантии, бластоидный вариант. ×1000

Иммунофенотипирование лимфоцитов периферической крови: CD19/CD5 – 65,2%, CD20 – 80,5%, CD20/23 – 5,8%, CD22 – 50,7%, CD10 – 0%, CD19/λ – 85,2%, Ki-67 – 41,3% (рис. 357).

Иммунофенотип опухолевых клеток: CD19λ+ CD5+CD20+CD23–CD22+CD10–, высокая пролиферативная активность.

Диагноз лимфомы из клеток зоны мантии подтвержден на основании гистологического и иммуногистохимического исследования биоптата лимфатического узла.

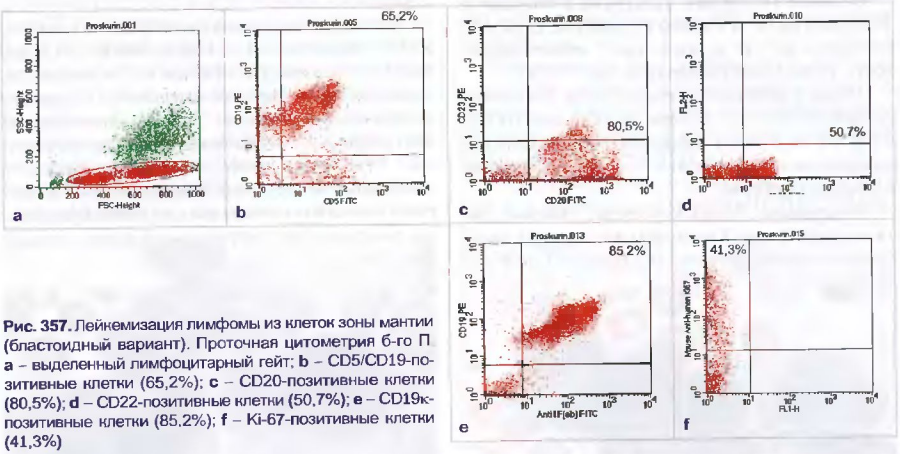

Рис. 357. Лейкемизация лимфомы из клеток зоны мантии (бластоидный вариант). Проточная цитометрия б-го П. **a** – выделенный лимфоцитарный гейт; **b** – CD5/CD19-позитивные клетки (65,2%); **c** – CD20-позитивные клетки (80,5%); **d** – CD22-позитивные клетки (50,7%); **e** – CD19κ-позитивные клетки (85,2%); **f** – Ki-67-позитивные клетки (41,3%)

Клинический случай 38.
Лимфома из клеток зоны мантии

Больной Т., 56 лет. Наблюдался с диагнозом лимфопролиферативное заболевание.

Объективно: увеличены все группы периферических лимфатических узлов до 1,5 см, безболезненные, спленомегалия (+20 см), гепатомегалия (+5 см).

Анализ периферической крови: WBC – 16,0×10⁹/л, RBC – 2,31×10¹²/л, Hb – 70 г/л, MCV – 92,0 фл, MCH – 30,3 пг, MCHC – 330 г/л, PLT – 119,0×10⁹/л.

Лейкоцитарная формула: палочкоядерные нейтрофилы – 2%, сегментоядерные нейтрофилы – 17%, пролимфоциты – 8%, лимфоциты – 73%. Среди лимфоцитов встречаются клетки с неправильной формой ядер и неровным контуром цитоплазмы (рис. 358–360).

Костный мозг: выраженная лимфоидная инфильтрация (75,5% лимфоцитов).

Иммунофенотипирование лимфоцитов периферической крови: CD19/CD5 – 77,0%, CD20 – 89%, CD23 – 0,5% (рис. 361).

Иммунофенотип опухолевых клеток: CD19+ CD5+CD20+(высокая экспрессия)CD23–.

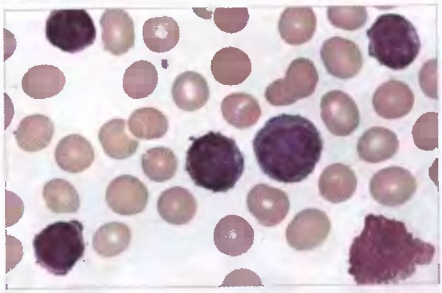

Рис. 358. Периферическая кровь б-го Т. Лейкемизация лимфомы из клеток зоны мантии. Лимфоциты с неправильной формой ядер и неровным контуром цитоплазмы. ×1000

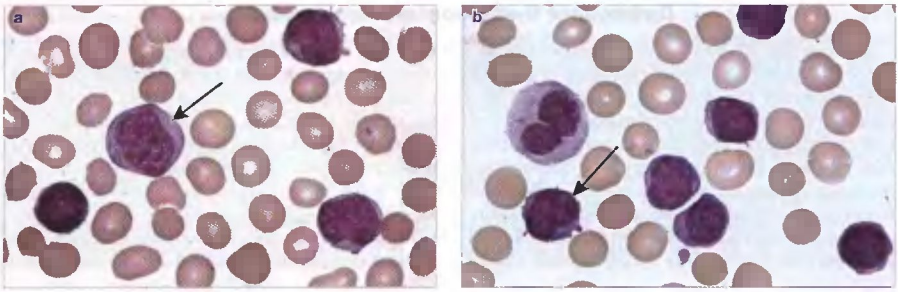

Рис. 359 (a, b). Периферическая кровь б-го Т. Среди лимфоцитов встречаются клетки с неправильной формой ядер и неровным контуром цитоплазмы (указаны стрелкой). ×1000

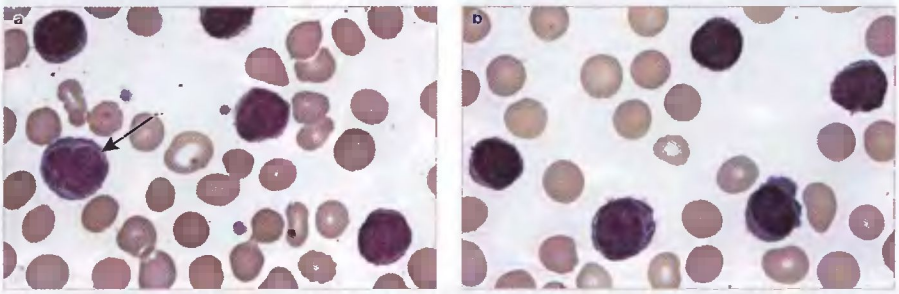

Рис. 360 (a, b). Периферическая кровь б-го Т. Среди лимфоцитов встречаются клетки со складчатой формой ядра. ×1000

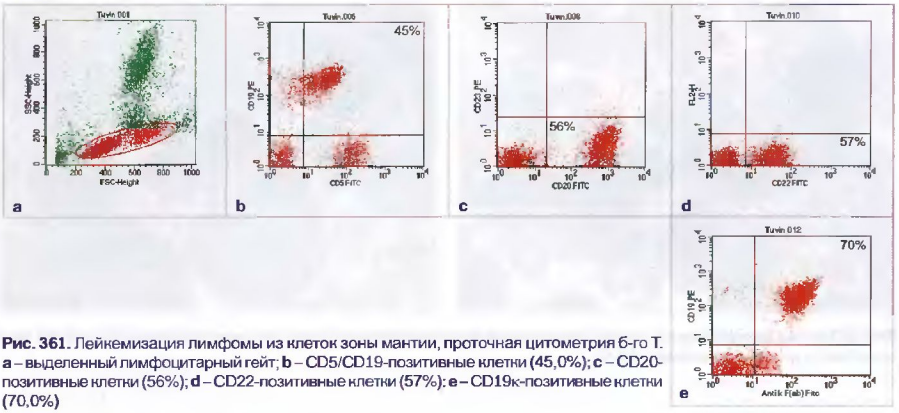

Рис. 361. Лейкемизация лимфомы из клеток зоны мантии, проточная цитометрия б-го Т. **a** – выделенный лимфоцитарный гейт; **b** – CD5/CD19-позитивные клетки (45,0%); **c** – CD20-позитивные клетки (56%); **d** – CD22-позитивные клетки (57%); **e** – CD19κ-позитивные клетки (70,0%)

Диффузная В-крупноклеточная лимфома

Составляет 30–40% от всех лимфосарком у взрослых, средний возраст больных 70 лет. Характеризуется агрессивным течением. Может развиваться как самостоятельное заболевание или как результат трансформации зрелоклеточных лимфом. Иммунодефицитное состояние у больных повышает риск развития диффузной В-крупноклеточной лимфомы. Часто выявляется носительство вируса Эпштейна–Барра. Характерно поражение лимфоидной ткани, но в 40% случаев встречается экстранодальная локализация (центральная нервная система, кожа, желудочно-кишечный тракт, кости, яички, мягкие ткани и др.). Неопухолевый аналог – В-клетки зародышевого центра (центробласты) и постгерминативной зоны (иммунобласт). При этом заболевании выделено несколько морфологических вариантов: центробластный, иммунобластный, анапластический. При лейкемизации диффузной В-крупноклеточной

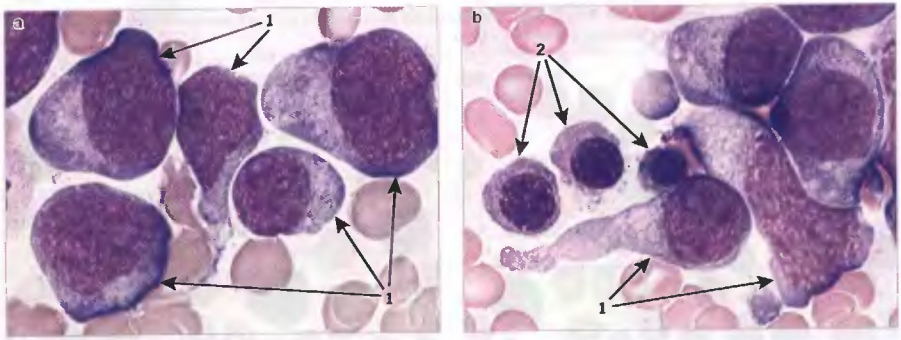

Рис. 362 (a, b). Периферическая кровь. Лейкемизация диффузной В-крупноклеточной лимфомы. Бластные клетки (1), нормобласты (2). ×1000

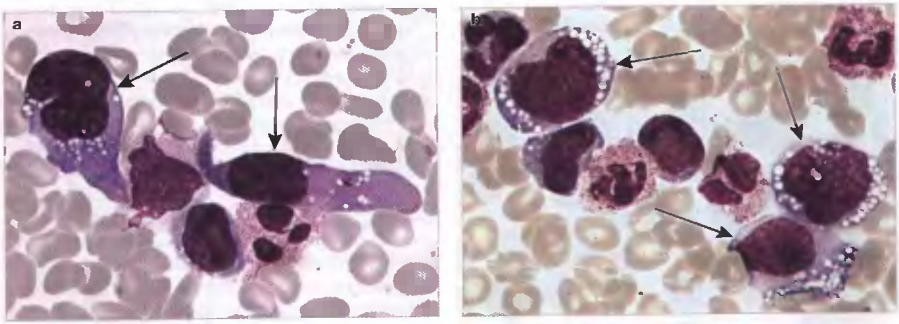

Рис. 363 (a, b). Периферическая кровь. Лейкемизация В-крупноклеточной лимфомы (иммунобластный вариант). Иммунобласты указаны стрелками. ×1000

лимфомы в костном мозге и периферической крови наблюдается инфильтрация бластными клетками (рис. 362–366).

Иммунофенотип: опухолевые клетки характеризуются экспрессией пан-В-клеточных антигенов (CD19, CD20, CD79a). Поверхностные и/или цитоплазматические иммуноглобулины обнаруживают в 50–75% наблюдений. Цитоплазматические иммуноглобулины выявляют в клетках с морфологическими признаками плазматической дифференциации. Несмотря на то, что в большинстве случаев анапластической крупноклеточной лимфомы выявляют экспрессию CD30, подобная картина может иметь место и при неанапластическом варианте крупноклеточной лимфомы. Диффузная крупноклеточная В-лимфома в 30–50% случаев позитивна на BCL6, BCL2. Пролиферирующая фракция Ki-67+-клеток высокая и составляет 40–90%.

Цитогенетика: наиболее частой является транслокация t(14;18), сочетающаяся с экспрессией гена BCL2, транслокация t(3;14), реже другие.

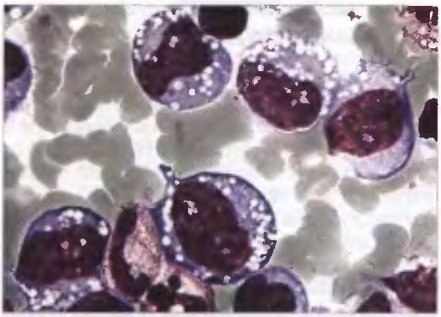

Рис. 364. Костный мозг. Лейкемизация В-крупноклеточной лимфомы (иммунобластный вариант). ×1000

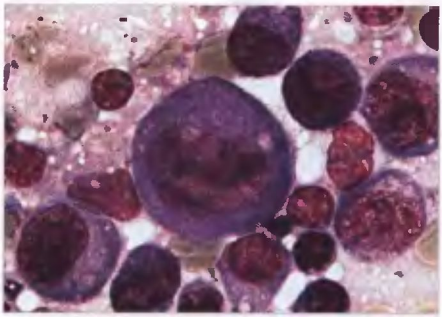

Рис. 365. Пунктат лимфатического узла. Лейкемизация В-крупноклеточной лимфомы (иммунобластный вариант). ×1000

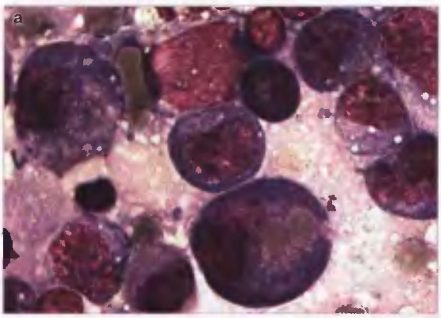

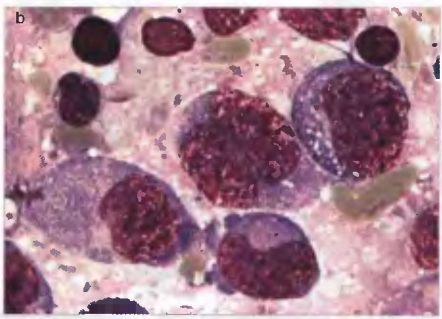

Рис. 366 (a, b). Пунктат лимфатического узла. Лейкемизация В-крупноклеточной лимфомы (иммунобластный вариант). ×1000

Лимфома Беркитта

Лимфома Беркитта является агрессивной опухолью, составляющей 3–5% от всех злокачественных лимфом. Наиболее часто лимфома Беркитта регистрируется в первые две декады жизни, редко встречается у взрослых. Выделяют *эндемичный тип* (экваториальная Африка, Новая Гвинея), который ассоциируется с вирусом Эпштейна–Барра, *спорадический тип* (беркиттоподобная лимфома), регистрирующийся по всему земному шару, и лимфому Беркитта, *ассоциированную с ВИЧ*. В Европе, США и России спорадический тип лимфом встречается редко и составляет у взрослых 1–2%. У детей лимфома Беркитта достигает 30–50% всех случаев лимфом. Лимфома Беркитта и беркиттоподобные лимфомы составляют до 40% всех ВИЧ-ассоциированных лимфом. У некоторых больных заболевание проявляется в виде острого лимфобластного лейкоза (L_3-вариант).

Неопухолевый аналог – бластные клетки ранних зародышевых центров (фолликулярный В-бласт). Наиболее часто опухоль имеет экстранодальную локализацию (органы желудочно-кишечного тракта, кости лицевой части черепа, средостение, почки, молочная железа, центральная нервная система и др.) с диффузным характером роста. Лейкемизация опухолевого процесса характеризуется инфильтрацией костного мозга и периферической крови мономорфными лимфоидными элементами среднего размера с интенсивной базофилией и вакуолизацией цитоплазмы, содержащей значительное количество липидов (рис. 367–369). Ядра содержат 2–3 нескрупные нуклеолы, размер клеток варьирует. Имеется множество макрофагов, содержащих клеточные фрагменты – апоптотические тельца, что создает картину «звездного неба». Редко преобладают крупные клетки, которые могут быть ошибочно приняты за клетки В-крупноклеточной лимфомы. Отмечается много фигур митоза. Пролиферирующая фракция Ki-67+-клеток высокая и составляет от 80 до 100%.

Иммунофенотип: опухолевые клетки экспрессируют поверхностные иммуноглобулины IgM и пан-В-клеточные антигены (CD19, CD20, CD22), CD10, BCL6. Часто экспрессируют CD21 (рецептор вируса Эпштейна–Барра).

Цитогенетика: наиболее характерной является транслокация t(8;14)(q24;q32), сопровождающаяся активацией протоонкогена c-myc. Могут выявляться транслокации t(2;8) и t(8;22). Сверхэкспрессия гена c-myc приводит к дисрегуляции клеточного роста и является ключевым событием в патогенезе лимфомы Беркитта.

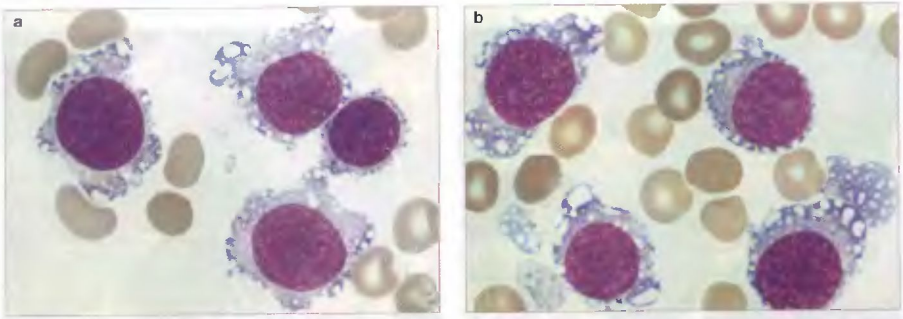

Рис. 367 (a, b). Периферическая кровь. Лейкемизация лимфомы Беркитта. ×1000

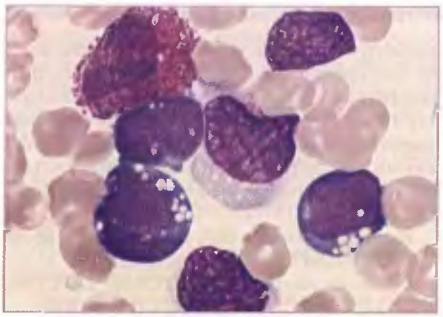

Рис. 368. Периферическая кровь. Лейкемизация лимфомы Беркитта. ×1000

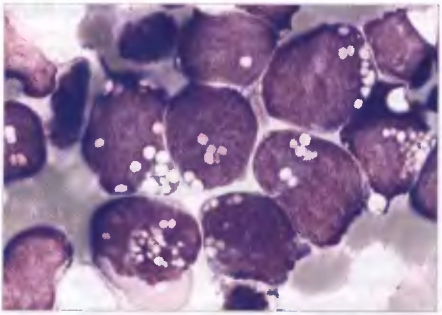

Рис. 369. Костный мозг. Лейкемизация лимфомы Беркитта. ×1000

Т-клеточные лимфомы из зрелых (периферических) клеток

Это гетерогенная группа опухолей, представленных Т-лимфоцитами со «зрелым» посттимическим иммунологическим фенотипом. Около 15% злокачественных лимфом имеют Т-клеточное происхождение. Отмечена связь этих заболеваний с некоторыми географическими зонами. Так, в Японии и в других странах Азии преобладают Т-клеточные лимфомы, ассоциированные с вирусом HTLV-I (человеческий Т-лимфотропный вирус первого типа).

Т-клеточный пролимфоцитарный лейкоз

Редко встречающееся заболевание, регистрируется в возрасте старше 70 лет, имеет агрессивное течение. В клинической картине заболевания наблюдается генерализованная лимфаденопатия, кожные поражения в виде эритематозных, папулезных высыпаний, гепатоспленомегалия.

В костном мозге отмечается диффузная лимфоидная инфильтрация с преобладанием пролимфоцитов.

В периферической крови – анемия, гиперлейкоцитоз с повышенным количеством пролимфоцитов – клеток среднего размера, округлым, овальным или неправильной формой ядром, 1–2 нуклеолами и различной степени базофилии цитоплазмой (рис. 370). Иногда клетки мелкие и нуклеолы в ядре не различимы (мелкоклеточный вариант). В ряде случаев Т-клеточного варианта пролимфоцитарного лейкоза имеет место полиморфизм ядер пролимфоцитов (извитые, скрученные, расщепленные, мозговидные).

Иммунофенотип: опухолевые клетки экспрессируют CD2+CD3+CD5+CD7+CD4+CD8–/+.

Цитогенетика. При Т-пролимфоцитарном лейкозе наблюдаются аномалии 14-й хромосомы, транслокация t(14;14).

Средняя продолжительность жизни больных составляет около 7 месяцев.

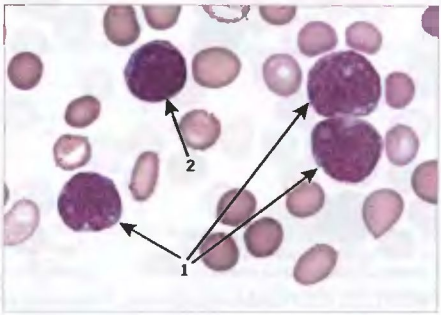

Рис. 370. Периферическая кровь при Т-клеточном пролимфоцитарном лейкозе (1 – пролимфоциты, 2 – зрелый лимфоцит). ×1000

Т-клеточный лейкоз из больших гранулярных лимфоцитов

Заболевание характеризуется длительным лимфоцитозом (свыше 6 месяцев) без четко установленной причины за счет больших гранулярных лимфоцитов (БГЛ). Т-клеточный лейкоз из больших гранулярных лимфоцитов составляет 2–3% от всех наблюдений ХЛЛ. Характеризуется доброкачественным течением процесса. Клинической картине заболевания свойственны рецидивирующие бактериальные инфекции, симптомы ревматоидного артрита, увеличение селезенки, поликлональная гипергаммаглобулинемия, цитопения (нейтропения, анемия), абсолютный лимфоцитоз. БГЛ имеют диаметр 12–15 мкм, ядро округлой или слегка овальной формы, расположено несколько эксцентрично, хроматин конденсированный, ядрышки не просматриваются. Цитоплазма широкая, светлая или слабобазофильная с нежными или плотными азурофильными гранулами, размер и количество которых значительно варьируют (рис. 371).

Иммунофенотип: в 80% случаев имеет место CD3+TCRαβ+CD4–CD8+, часто CD57+.

Редкие варианты: 1) CD3+TCRαβCD4–CD8–, 2) CD3+TCRαβCD4+CD8+, 3) CD3+TCRγδ.

Экспрессия CD11b, CD56, CD57 варьирует.

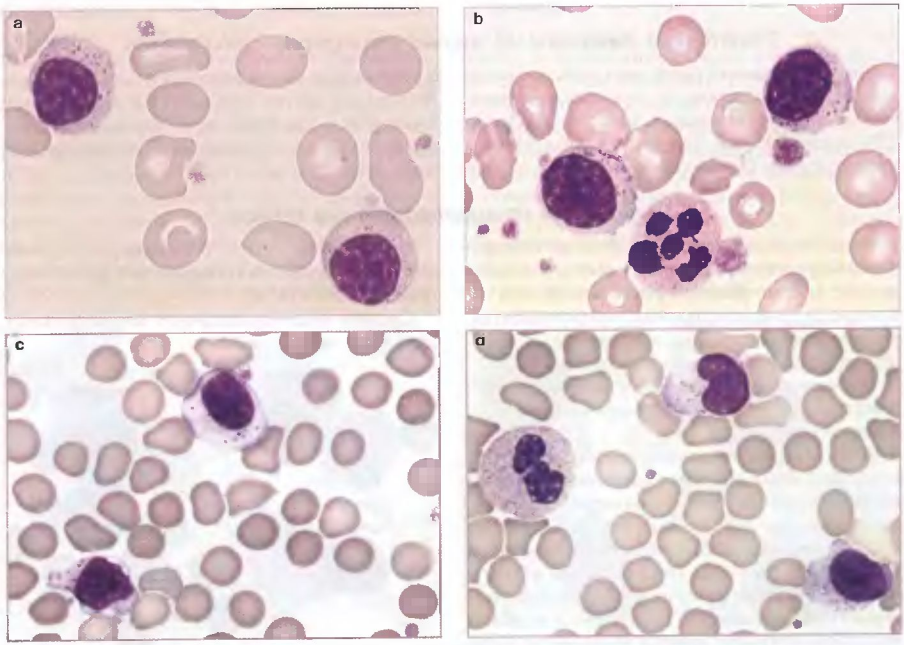

Рис. 371 (a, b, c, d). Периферическая кровь. Т-клеточный лейкоз из БГЛ. Большие гранулярные лимфоциты. ×1000

Клинический случай 39. Т-клеточный лейкоз из БГЛ

Больной М., 27 лет. Поступил с диагнозом острая правосторонняя пневмония. При обследовании выявлено увеличение селезенки, всех групп периферических лимфатических узлов (1–2 см). В течение 9 лет страдает псориазом.

Анализ крови: Hb – 130 г/л, RBC – $4{,}70\times10^{12}$/л, WBC – $17{,}0\times10^{9}$/л, PLT – 242×10^{9}/л, лимфоциты – 82%. В миелограмме 76% атипичных лимфоцитов.

Трепанобиоптат: диффузное разрастание лимфоидных клеток.

Диагностирована пролимфоцитарная лимфома и проведен курс химиотерапии.

При пересмотре мазков крови и костного мозга отмечается инфильтрация БГЛ (рис. 372).

Иммунологический фенотип лимфоцитов: CD3+CD8+CD16+ (рис. 373).

Диагноз: Т-клеточный вариант лейкоза из БГЛ.

Клональность опухолевого процесса подтверждена перестройкой γ-цепи Т-клеточного рецептора.

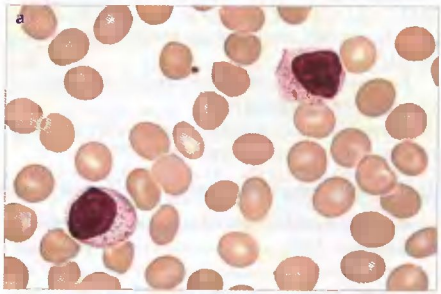

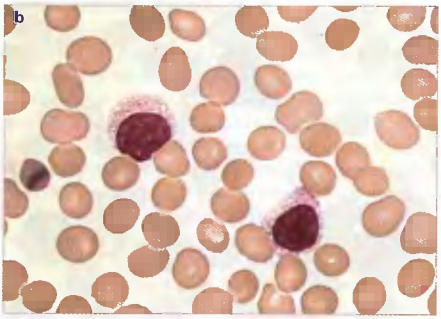

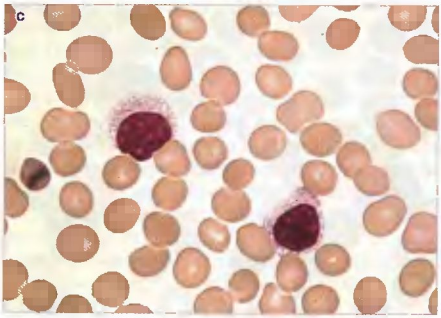

Рис. 372 (a, b, c). Периферическая кровь б-го М. Т-клеточный лейкоз из БГЛ. Большие гранулярные лимфоциты. ×1000

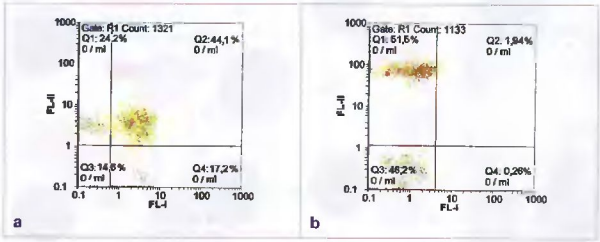

Рис. 373. Т-клеточный лейкоз из БГЛ, проточная цитометрия б-го М. **a** – CD3/CD16,56-позитивные клетки (44,1%); **b** – CD8-позитивные клетки (51,5%)

Клинический случай 40. Т-клеточный лейкоз из БГЛ

Больная Д., 58 лет. Наблюдалась у ревматолога с диагнозом ревматоидный артрит в течение 28 лет. Отмечается спленомегалия.

Анализ крови: Hb – 86 г/л, RBC – $3{,}75\times10^{12}$/л, WBC – $4{,}1\times10^{9}$/л, PLT – 172×10^{9}/л, лимфоциты – 77%. Более 80% лимфоцитов имели морфологию БГЛ (рис. 374).

Костный мозг: диффузная лимфоидная инфильтрация (79% лимфоцитов).

Общий белок сыворотки крови – 100 г/л, гипергаммаглобулинемия (γ-фракция – 39%).

IgG – 302 МЕ/мл (N – 95–235), IgA – 286 МЕ/мл (N – 55–250), IgM – 667 МЕ/мл (N – 60–405).

Иммунофенотип лимфоцитов: CD3+CD8+ CD16– (рис. 375).

Клональность опухолевого процесса подтверждена пристройкой γ-цепи Т-клеточного рецептора.

За двухлетний период наблюдения клинико-лабораторная картина без динамики.

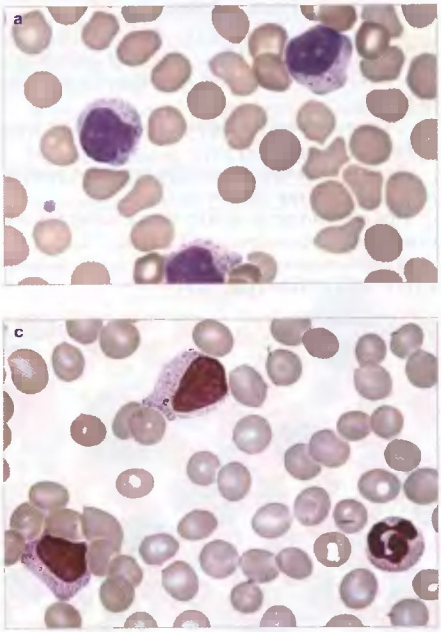

Рис. 374 (a, b, c). Периферическая кровь б-й Д. Т-клеточный лейкоз из БГЛ. Большие гранулярные лимфоциты. ×1000

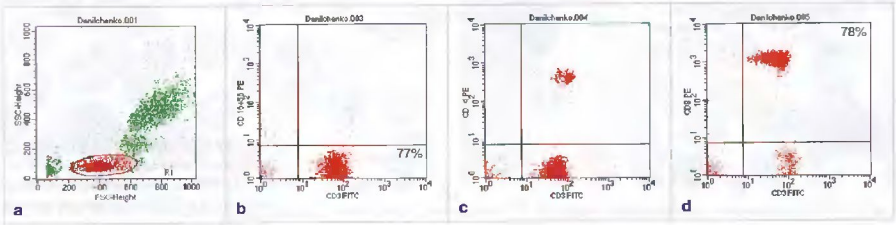

Рис. 375. Т-клеточный лейкоз из БГЛ, проточная цитометрия б-й Д. CD3/CD8+-клетки (78%)

Агрессивный НК-клеточный лейкоз

Лейкоз из натуральных киллеров характеризуется клональной пролиферацией НК-клеток, агрессивным клиническим течением. Заболевание регистрируется чаще в странах Азии у лиц молодого возраста. Характеризуется лихорадкой, гепатоспленомегалией, поражением желудочно-кишечного тракта, лимфаденопатией. Заболевание может осложняться коагулопатиями, гемофагоцитарным синдромом, полиорганной недостаточностью. В патогенезе лейкоза из натуральных киллеров играет роль вирус Эпштейна–Барра. В костном мозге наблюдается массивная инфильтрация опухолевыми НК-клетками, имеющих морфологию БГЛ. Могут встречаться реактивные гистиоциты с явлением гемофагоцитоза. В периферической крови регистрируется анемия, лейкоцитоз с абсолютным лимфоцитозом за счет БГЛ.

Иммунофенотип: опухолевые клетки экспрессируют CD2+CD16+CD56+, отсутствует CD3.

Грибовидный микоз / синдром Сезари (первичная Т-клеточная кожная лимфома)

Составляет 2–3% всех злокачественных лимфом. Неопухолевый аналог – периферические эпидермотропные Т-лимфоциты. Заболевание развивается медленно. Характерно поражение кожи в виде папул, эритемы, которые постепенно изъязвляются. Кожные поражения сопровождаются зудом. Развивается алопеция как следствие поражения волосистой части головы. Другим проявлением заболевания является эритродермия, сопровождающаяся интенсивным зудом и непереносимостью холода. Прогрессирование грибовидного микоза сопровождается лимфаденопатией, поражением печени, легких, центральной нервной системы.

Синдром Сезари рассматривается как лейкемический вариант заболевания, который характеризуется лимфаденопатией, эритродермией и наличием в костном мозге и периферической крови опухолевых Т-клеток. В костном мозге и периферической крови обнаруживают атипичные лимфоциты с мозговидными ядрами, среди которых выделяют клетки большого размера (классические клетки Сезари) и мелкие. Ядра занимают большую часть клетки, округлой или овальной формы с мозговидной, конволютивной структурой хроматина, чаще без нуклеол (рис. 376). Цитоплазма базофильная, расположена вокруг ядра в виде ободка, гранул не содержит. Мелкие клетки выявляются чаще больших, имеют размер малых лимфоцитов, изрезанную структуру хроматина (что соответствует мозговидной структуре его при электронной микроскопии) и узкий ободок цитоплазмы. Инфильтрация костного мозга клетками Сезари значительно варьирует.

Иммунофенотип: опухолевые клетки имеют фенотип зрелых Т-лимфоцитов (CD2, CD3, CD5, CD4, реже CD8).

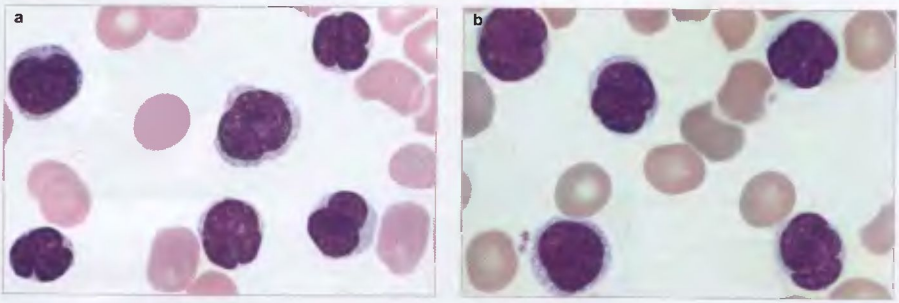

Рис. 376 (a, b). Периферическая кровь. Клетки Сезари (лимфоидные клеточные элементы с неправильной формой ядер, извилистой, мозговидной структурой распределения хроматина). ×1000

Морфологические варианты эритроцитов



дискоцит



гипохромия



анулоциты



микросфероцит



сфероцит



полихроматофильный эритроцит



макроцит с базофильной пунктацией



эритроцит с базофильной пунктацией и кольцом Кебота



полихроматофильный макроцит с кольцом Кебота



макроцит с кольцом Кебота



эритроцит с тельцем Жолли



нормобласт



эхиноцит



эхиноцит



акантоцит



мишеневидный эритроцит



стоматоцит



стоматоцит



овалоцит



серповидный эритроцит



серповидный эритроцит



каплевидный эритроцит (дакриоцит)



шлемовидный эритроцит



шизоцит

АНЕМИИ

Анемия – это состояние, характеризующееся уменьшением количества эритроцитов и концентрации гемоглобина в единице объема крови.

Диагностическими критериями анемии считаются:
- у мужчин число эритроцитов <4,0 млн/мкл, Hb < 130 г/л, Ht < 40%;
- у женщин число эритроцитов <3,9 млн/мкл, Hb < 120 г/л, Ht < 36%.

Классификация анемий

Анемии вследствие кровопотери:
- Острая постгеморрагическая анемия.
- Хроническая постгеморрагическая анемия.

Анемии, обусловленные недостаточностью эритропоэза:

1. Гипохромные анемии.
   - Железодефицитная анемия.
   - Анемии, связанные с нарушением синтеза порфиринов.
2. Нормохромные анемии.
   - Анемии хронических заболеваний.
   - Анемия при хронической почечной недостаточности.
   - Апластические анемии.
   - Анемии при опухолевых и метастатических поражениях костного мозга.
3. Мегалобластные анемии.
   - Анемии, обусловленные дефицитом витамина B_{12}.
   - Фолиеводефицитные анемии.

Анемии вследствие усиленного разрушения эритроцитов (гемолитические анемии):

1. Анемии, обусловленные внеэритроцитарными факторами.
   - Иммунные гемолитические анемии:
     - изоиммунные гемолитические анемии;
     - аутоиммунные гемолитические анемии.
   - Гемолитические анемии, обусловленные механическим повреждением эритроцитов.
2. Анемии, обусловленные эритроцитарными факторами.
   - Гемолитические анемии, связанные с нарушением структуры мембраны эритроцитов (эритроцитопатии – наследственные и приобретенные):
     - микросфероцитарная гемолитическая анемия;
     - овалоцитарная гемолитическая анемия;
     - стоматоцитарная гемолитическая анемия;
     - гемолитические анемии, обусловленные нарушением структуры липидов мембраны эритроцитов (акантоцитоз).
   - Гемолитические анемии, обусловленные дефицитом ферментов эритроцитов (эритроцитарные энзимопатии):
     - гемолитические анемии, связанные с недостаточностью активности ферментов гликолиза;
     - гемолитические анемии, связанные с недостаточностью активности ферментов пентозофосфатного шунта;
     - гемолитические анемии, связанные с недостаточностью активности ферментов глютатионовой системы.
   - Гемолитические анемии, связанные с нарушенным синтезом глобина (гемоглобинопатии):
     - талассемии;
     - гемолитические анемии, обусловленные носительством аномальных гемоглобинов (HbS, HbC, HbD, HbE и др.);
     - гемолитические анемии, обусловленные носительством аномальных нестабильных гемоглобинов.
3. Гемолитическая анемия, обусловленная соматической мутацией клеток-предшественников миелопоэза.
   - Пароксизмальная ночная гемоглобинурия.

Гипохромные анемии

Железодефицитная анемия

Железодефицитная анемия – заболевание, в основе которого лежит нарушение синтеза гема вследствие дефицита железа, развивающегося при различных физиологических и патологических состояниях. Развитию анемии предшествует период латентного дефицита железа (тканевой дефицит железа без анемии).

На ранней стадии латентного дефицита железа клинические симптомы и лабораторные показатели обычно остаются в пределах нормы. Единственным, наиболее чувствительным тестом, позволяющим обнаружить дефицит железа, является повышенная абсорбция $^{59}Fe^{3+}$ в кишечнике, регистрируемая радиоизотопным методом. Несколько позже развивается сидеропенический синдром, обусловленный дефицитом железа в тканях (сухость кожи, ломкость ногтей, выпадение волос, изменение слизистых, мышечная гипотония, частые ОРВИ, извращение вкуса и обоняния). Лабораторные показатели метаболизма железа на этой стадии характеризуются гипоферритинемией, снижением концентрации сывороточного железа, увеличением содержания трансферрина и растворимых рецепторов для трансферрина, а также общей железосвязывающей способности (ОЖСС). В костном мозге снижается процент сидеробластов, однако синтез гемоглобина на этой стадии не нарушен и эритроцитарные показатели (Hb, RBC, MCV, MCH, MCHC) сохраняются в пределах нормы. При трансформации латентного дефицита железа в железодефицитную анемию повышение RDW (показатель анизоцитоза эритроцитов) может предшествовать изменениям других эритроцитарных параметров.

Железодефицитная анемия (ЖДА) проявляется гипоксическим (слабость, головокружение, сердцебиение, одышка) и сидеропеническим синдромами. В течении ЖДА выделяют регенераторную и гипорегенераторную стадии.

Лабораторные показатели

Регенераторная стадия ЖДА характеризуется нормальной клеточностью костного мозга, умеренной гиперплазией клеток красного ряда (количество их достигает 40–60% от общего количества миелокариоцитов), преобладанием базофильных и полихроматофильных эритрокариоцитов, наличием микрогенераций полихроматофильных эритробластов с узким, чаще неотчетливым ободком цитоплазмы, имеющим неправильные контуры (рис. 377).

Периферическая кровь. Количество эритроцитов обычно находится в пределах нормы. При ЖДА отмечается снижение гемоглобина, MCH (менее 27 пг), MCHC (менее 310 г/л), MCV (менее 78 фл). RDW может оставаться нормальным или незначительно повышенным. В регенераторной стадии железодефицитной анемии эритроцитарная гистограмма имеет обычную форму и лишь смещается влево. Содержание ретикулоцитов при ЖДА в пределах нормы либо несколько повышено при наличии кровотечения. Количество лейкоцитов и тромбоцитов при ЖДА остается в пределах нормы. При хронических кровотечениях может наблюдаться небольшой тромбоцитоз либо тромбоцитопения. СОЭ чаще бывает нормальной. Морфологическим признаком железодефицитной анемии являются гипохромия эритроцитов и анизоцитоз со склонностью к микроцитозу (рис. 378). ЖДА характеризуется снижением содержания железа, ферритина в сыворотке крови, насыщения трансферрина железом, повышением концентрации растворимых рецепторов к трансферрину,

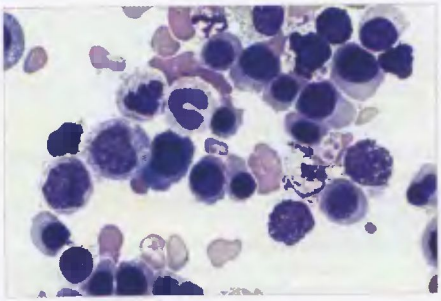

Рис. 377. Костный мозг. Железодефицитная анемия. Микрогенерация полихроматофильных эритробластов. ×1000

ОЖСС, трансферрина, увеличением свободных протопорфиринов эритроцитов.

Гипорегенераторная стадия. При длительном течении ЖДА истощается пролиферативная активность костного мозга, возрастает неэффективный эритропоэз, что приводит к уменьшению количества миелокариоцитов, снижению числа эритроцитов, появлению макроцитов, возможна задержка созревания гранулоцитов. Резко снижен процент сидеробластов в костном мозге. В анализе крови наблюдается снижение количества эритроцитов, гемоглобина, MCH, MCHC, возможна лейкопения с нейтропенией, СОЭ – в норме или незначительно повышена. Эритроцитарная гистограмма уплощается и значительно растягивается вдоль оси X, в некоторых случаях приобретая вид двугорбой кривой, указывающей на наличие двух популяций эритроцитов – микро- и макроцитов. Присутствие микро- и макроцитов приводит к повышению MCV, MCH и RDW, что коррелирует с наличием смешанного анизоцитоза в мазках периферической крови. Может наблюдаться анизохромия эритроцитов, а также различной степени выраженности пойкилоцитоз.

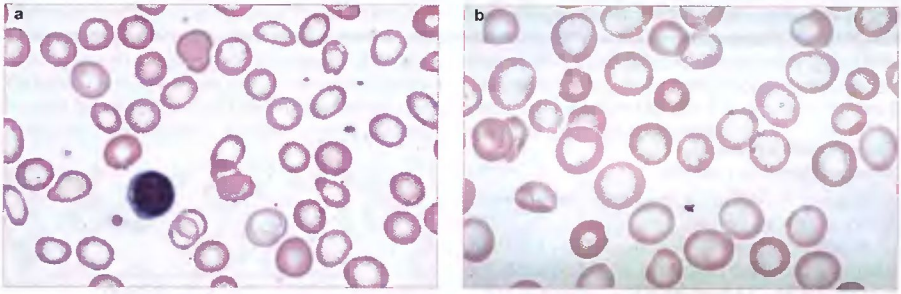

Рис. 378 (a, b). Периферическая кровь. Железодефицитная анемия. Гипохромия и микроцитоз эритроцитов. ×1000

Клинический случай 41.
Железодефицитная анемия

Больной А., 42 года. Скрытая кровопотеря в результате язвы двенадцатиперстной кишки.

Анализ периферической крови: WBC – 5,9×10⁹/л, RBC – 3,45×10¹²/л, Hb – 54 г/л, Ht – 19,1%, MCV – 55,4 фл, MCH – 15,7 пг, MCHC – 283 г/л, RDW – 25,0%, PLT – 151,0×10⁹/л (рис. 379–381).

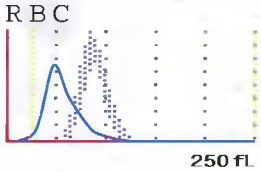

Рис. 379. Эритроцитарная гистограмма б-го А. (здесь и далее заштрихованная гистограмма соответствует нормальному распределению эритроцитов)

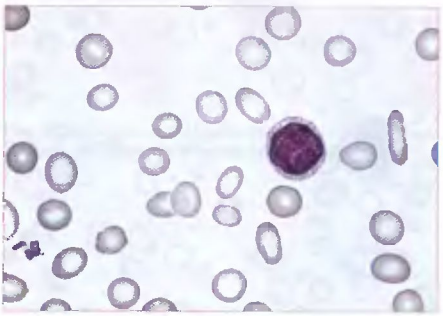

Рис. 380. Периферическая кровь б-го А. Железодефицитная анемия. Гипохромия и микроцитоз эритроцитов. ×1000

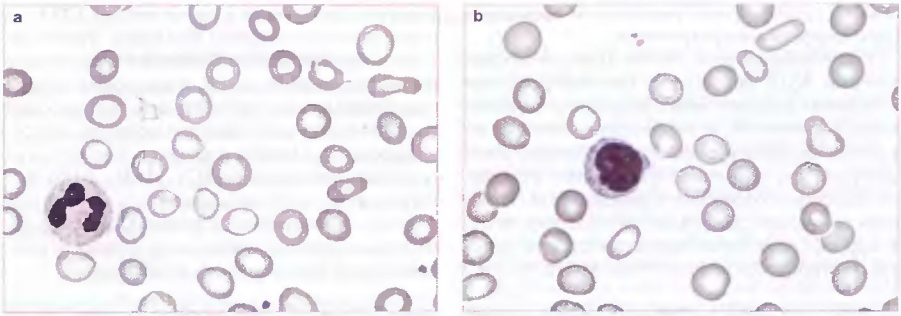

Рис. 381 (a, b). Периферическая кровь б-го А. Железодефицитная анемия. Гипохромия и микроцитоз эритроцитов. ×1000

Клинический случай 42.
Железодефицитная анемия

Больная Б., 35 лет, в анамнезе эндометриоз. Жалобы на меноррагии.

Анализ периферической крови: WBC – 3,9×10⁹/л, RBC – 2,72×10¹²/л, Hb – 48 г/л, Ht – 16,6%, MCV – 61,0 фл, MCH – 17,6 пг, MCHC – 289 г/л, RDW – 28,1%, PLT – 131,0×10⁹/л (рис. 382, 383).

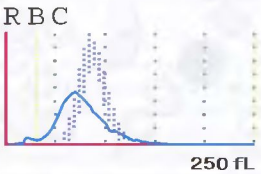

Рис. 382. Эритроцитарная гистограмма б-й Б. Отмечается сдвиг гистограммы влево за счет присутствия микроцитов

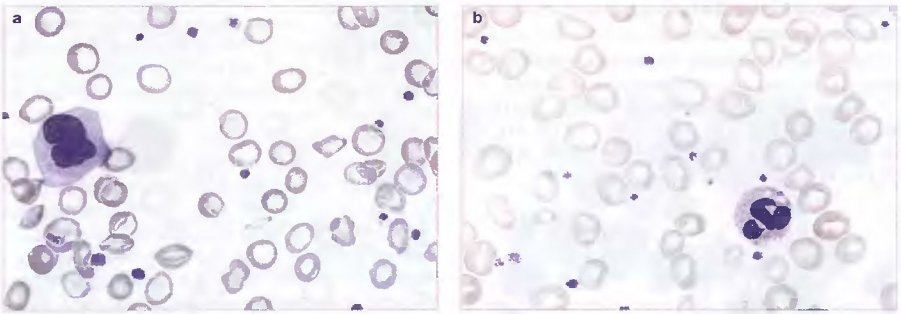

Рис. 383 (a, b). Периферическая кровь б-й Б. при гипорегенераторной стадии ЖДА. Гипохромия и смешанный анизоцитоз эритроцитов. ×1000

Анемии, связанные с нарушением синтеза порфиринов (сидеробластные анемии)

Анемии этой группы характеризуются дефектами синтеза порфирина, которые приводят к недостаточной утилизации железа для синтеза гема и, как следствие, – появлению в периферической крови гипохромных микроцитарных эритроцитов и различной степени выраженности накопления железа в митохондриях эритрокариоцитов. В костном мозге обнаруживают «кольцевидные сидеробласты» – ядросодержащие эритроидные клетки с околоядерным венчиком, представляющим собой заполненные железом митохондрии, расположенные в виде перинуклеарного кольца. «Кольцевидные» сидеробласты являются диагностическим признаком этих анемий (рис. 385). Сидеробластные анемии могут быть наследственными и приобретенными (миелодиспластический синдром, токсические – свинец, этанол, лекарственные – изониазид, азатиоприн, мельфалан, алиментарные – дефицит пиридоксина, меди). Клинические проявления болезни зависят от степени выраженности анемии и признаков гемосидероза.

В периферической крови отмечается гипохромия, анизоцитоз, пойкилоцитоз, отдельные мишеневидные эритроциты. В сыворотке крови – высокое содержание железа и ферритина, повышено насыщение трансферрина железом (НТЖ). В костном мозге – гиперплазия красного ростка, увеличен процент базофильных, полихроматофильных и снижено количество оксифильных эритрокариоцитов, много «кольцевидных» сидеробластов. При отравлении свинцом в эритроцитах определяется базофильная пунктация (рис. 384), повышено содержание протопорфирина, в моче увеличена концентрация δ-аминолевулиновой кислоты и копропорфирина.

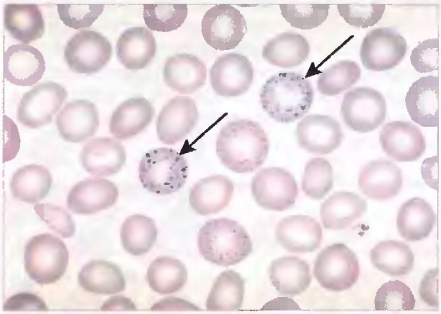

Рис. 384. Периферическая кровь. Анемия, связанная с отравлением свинцом. Базофильная пунктация эритроцитов периферической крови. ×1000

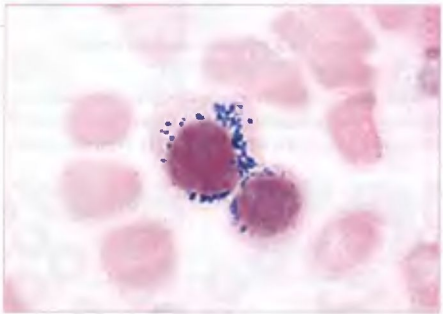

Рис. 385. Костный мозг. Анемия, связанная с отравлением свинцом. «Кольцевидные» сидеробласты. ×1000

Нормохромные анемии

Анемии хронических заболеваний

Анемии, сопровождающие инфекционные, ревматические и опухолевые заболевания, получили условное название «анемии хронических заболеваний» (АХЗ).

Периферическая кровь. Чаще анемия при АХЗ носит нормохромный нормоцитарный, реже умеренно гипохромный характер (рис. 386, 387). Количество ретикулоцитов нормальное или уменьшено. *Костный мозг* характеризуется нормальным или сниженным количеством эритрокариоцитов, нормальным или повышенным содержанием сидеробластов. Изменения метаболизма железа характеризуются ***перераспределительным дефицитом железа*** (снижение сывороточного железа, ОЖСС, трансферрина, НТЖ и повышение содержания сывороточного ферритина).

Анемия при хронической почечной недостаточности

Анемия – один из наиболее характерных синдромов, сопровождающих течение хронической почечной недостаточности (ХПН). Признаки анемии, как правило, появляются раньше развития выраженной азотемии. Развитие терминальной стадии ХПН проявляется выраженной уремией, сочетающейся с тяжелой анемией, в патогенезе которой основное значение принадлежит абсолютному или относительному дефициту эндогенного эритропоэтина (эЭПО). Клеточность *костного мозга* в большинстве случаев ХПН остается нормальной. В зависимости от степени снижения продукции эЭПО отмечается нормальное или сниженное содержание эритрокариоцитов. Повышение количества PAS-положительных эритроидных клеток у больных ХПН подтверждает наличие неэффективного эритропоэза.

В периферической крови выявляется нормохромная нормоцитарная, реже гипохромная микроцитарная анемия, пойкилоцитоз различной степени выраженности с преобладанием эхиноцитов (рис. 388–390). Количество ретикулоцитов при нефрогенной анемии обычно нормальное или незначительно снижено. Лечение больных ХПН препаратами рекомбинантного эритропоэтина приводит к частичной коррекции анемии, однако вследствие стимуляции эритропоэза может развиться ЖДА.

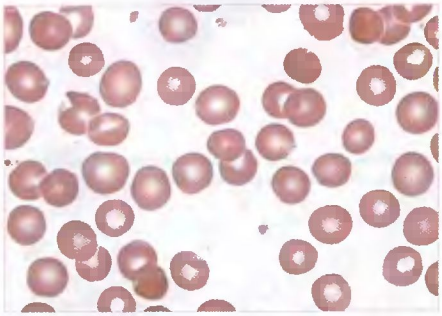

Рис. 386. Периферическая кровь. Нормохромная нормоцитарная анемия. ×1000

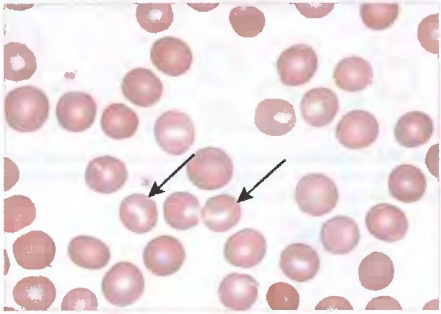

Рис. 387. Периферическая кровь. Хронический вирусный гепатит. Стоматоциты. ×1000

Клинический случай 43. Анемия при ХПН

Больной К., 40 лет, уремия, недостаточность кровообращения 2А, общая дистрофия, анемия.

Анализ периферической крови: WBC – 10,6×10⁹/л, RBC – 2,06×10¹²/л, Hb – 51 г/л, Ht – 17,6%, MCV – 85,4 фл, MCH – 27,8 пг, MCHC – 335 г/л, RDW – 15,1%, PLT – 133,0×10⁹/л (рис. 388–390).

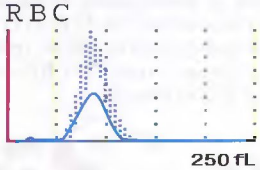

Рис. 388. Эритроцитарная гистограмма б-го К. Анемия при ХПН

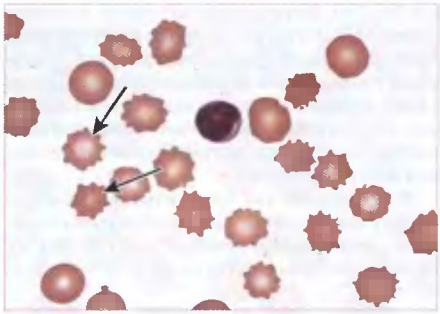

Рис. 389. Периферическая кровь б-го К. ХПН. Среди эритроцитов преобладают эхиноциты (указаны стрелкой). ×1000

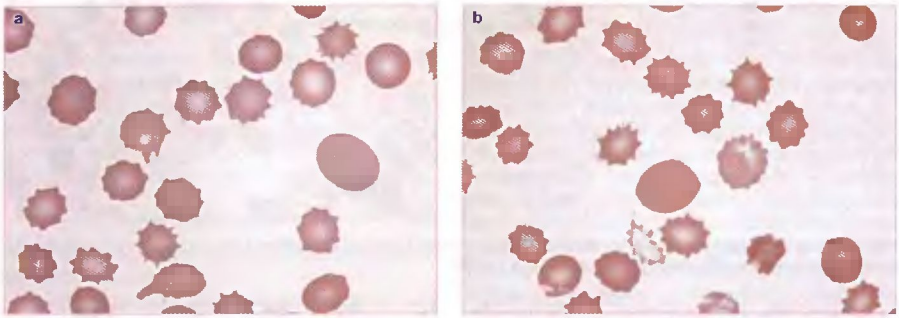

Рис. 390 (a, b). Периферическая кровь б-го К. ХПН. Среди эритроцитов преобладают эхиноциты. ×1000

Апластическая анемия

Апластическая анемия (АА) – заболевание, характеризующееся резким угнетением костномозгового кроветворения, торможением процессов пролиферации и дифференцировки клеточных элементов с развитием глубокой панцитопении в периферической крови.

Клиническая картина определяется анемическим и геморрагическим синдромами. Основные проявления АА обусловлены угнетением нормального кроветворения, гипоксией тканей и органов (одышка, тахикардия, слабость, головокружение) и резкой тромбоцитопенией (кровоподтеки, петехии, носовые кровотечения, меноррагии и другие кровотечения). В результате выраженной нейтропении развиваются воспалительные процессы.

Количество миелокариоцитов *в костном мозге* снижено (менее 40×10⁹/л). Наблюдается задержка созревания клеток трех ростков кроветворения. Обычно количество бластных клеток находится в пределах нормы. На фоне снижения общего числа гранулоцитов повышено относительное содержание лимфоцитов, плазматических клеток

(до 10–12%). Встречаются макрофаги, липофаги (рис. 391, 392). Эритропоэз характеризуется абсолютным уменьшением количества эритрокариоцитов и нарушением их дифференцировки. Количество сидеробластов и сидероцитов в костном мозге значительно возрастает. Резко снижено количество мегакариоцитов, а в тяжелых случаях они могут отсутствовать.

В периферической крови отмечается выраженная нормохромная анемия с резким снижением концентрации гемоглобина (25–80 г/л), количества эритроцитов ($0,7–2,5\times10^{12}$/л), умеренным анизоцитозом с тенденцией к макроцитозу, пойкилоцитозу. Содержание ретикулоцитов варьирует от 0,3 до 0,9%. Характерным для АА является выраженная лейкопения с абсолютной нейтропенией и относительным лимфоцитозом. В случае присоединения инфекции может наблюдаться сдвиг влево до миелоцитов. Резко выражена тромбоцитопения (до $2,0–25,0\times10^{9}$/л), иногда в мазках периферической крови тромбоциты могут отсутствовать (рис. 394). В большинстве случаев АА СОЭ ускорена.

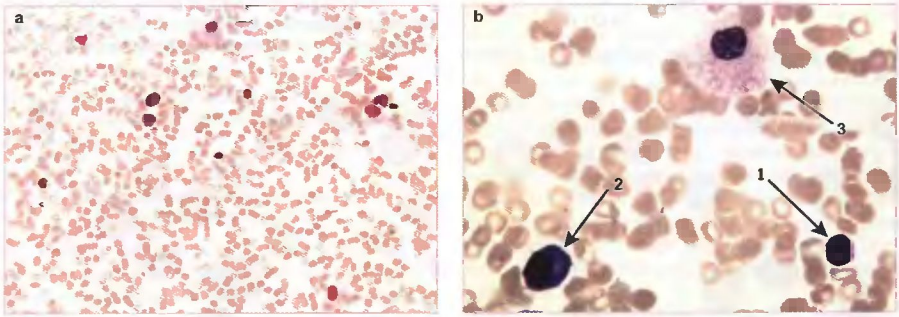

Рис. 391 (a, b). Костный мозг больного с апластической анемией. Снижено количество миелокариоцитов. Лимфоцит (1), плазматическая клетка (2), макрофаг (3). **а** – ×200, **в** – ×1000

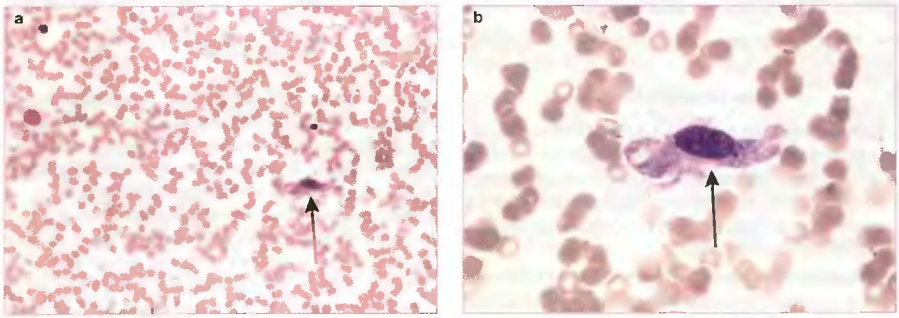

Рис. 392. Костный мозг больного с гипоплазией кроветворения. Фибробласт (указан стрелкой). **а** – ×200, **в** – ×1000

Клинический случай 44. Апластическая анемия

Больной А. 45 лет. Поступил в гематологическое отделение с панцитопенией неясного генеза.

Анализ периферической крови: WBC – $3{,}0\times10^9$/л, RBC – $1{,}15\times10^{12}$/л, Hb – 37 г/л, Ht – 11,5%, MCV – 95 фл, MCH – 32,2 пг, MCHC – 322 г/л, RDW – 25,9%, PLT – $36{,}0\times10^9$/л (рис. 393, 394).

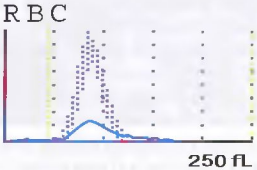

Рис. 393. Эритроцитарная гистограмма б-го А. при апластической анемии

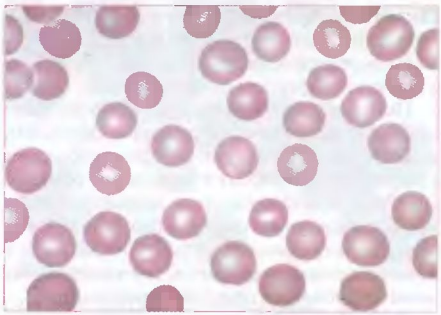

Рис. 394. Периферическая кровь б-го А. Апластическая анемия. В препарате отсутствуют тромбоциты. ×1000

Мегалобластные анемии

Анемии, связанные с нарушением синтеза ДНК, могут быть как наследственными, так и приобретенными. Общим признаком этих анемий является наличие в костном мозге мегалобластического кроветворения. Чаще наблюдается изолированный дефицит витамина B_{12}, реже – фолиевой кислоты.

B_{12}-дефицитная анемия

Витамин B_{12} участвует в двух основных биохимических реакциях:

- образовании из N_5-метилтетрагидрофолата тетрагидрофолата, в этом же процессе гомоцистеин превращается в метионин;
- производное витамина B_{12} (5'-дезоксиаденозилкобаламин) выполняет роль Ко-фактора при переходе метилмалонил-КоА в сукцинил-КоА.

Первая реакция – ключевая в развитии мегалобластной анемии при недостатке витамина B_{12} или фолата. Нарушение образования тимидина приводит к замедлению синтеза ДНК, деления клетки, появлению мегалобластного типа кроветворения. Дефицит витамина B_{12} в первую очередь сказывается на гемопоэзе, так как клетки этой системы обладают наиболее высокой пролиферативной активностью.

Вторая реакция, в которой участвует витамин B_{12}, необходима для нормального обмена жирных кислот. Отсутствие или недостаток этого витамина вызывают нарушение их синтеза, в результате развиваются неврологические расстройства.

Клиническая картина дефицита витамина B_{12} складывается из симптомов поражения системы кроветворения (утомляемость, слабость, сердцебиение, одышка), нервной системы (ватность ног, ощущение ползания мурашек, постоянного холода в ногах, онемение пальцев, нарушение чувствительности в конечностях, мышечная слабость, судорожные припадки, галлюцинации, ослабление памяти, ориентации в пространстве), расстройства желудочно-кишечного тракта (боли и жжение в языке, гепато- или спленомегалия, неустойчивый аппетит, отвращение к пище, диспепсия), психозы. Тяжелым осложнением является развитие пернициозной комы, возникающей вследствие быстрой анемизации и ишемии головного мозга.

Костный мозг гиперклеточный, соотношение лейко-/эритро – 1:2–1:3 (норма 2:1–4:1), характерно наличие мегалобластного типа кроветворения. Особенностью мегалобластов является асинхронное созревание ядра и цитоплазмы (ранняя гемоглобинизация цитоплазмы при сохранившейся нежной структуре ядра) (рис. 395). Ядра мегалобластов имеют нежносетчатое распределение ядерного хроматина. Преобладание промегалобластов и базофильных мегалобластов создает

картину «синего» костного мозга (рис. 396. 397). Из мегалобластов образуются мегалоциты и макроциты. Нарушение деления клеток при нормальном синтезе гемоглобина создает условие для усиления неэффективного эритропоэза.

Недостаток витамина B_{12} влечет за собой изменения со стороны лейкопоэза, поскольку синтез ДНК нарушается во всех клетках. Замедление процессов пролиферации приводит к увеличению размеров миелоцитов, метамиелоцитов, палочкоядерных и сегментоядерных нейтрофилов (рис. 398, 399). Количество мегакариоцитов обычно нормальное, в тяжелых случаях уменьшается. В мегакариоцитах может нарушаться отшнуровка тромбоцитов.

В периферической крови отмечается макроцитарная гиперхромная анемия (концентрация Hb может снижаться до 25–40 г/л). Количество эритроцитов резко снижено (до $1,0–1,5×10^{12}$/л). Отмечается увеличение среднего объема эритроцитов (MCV >100 фл) и среднего содержания гемоглобина в эритроците (MCH > 32 пг) при нормальных значениях средней концентрации гемоглобина в одном эритроците (MCHC). Эритроцитарная гистограмма значительно смещается вправо, уплощается, растягиваясь вдоль оси X (рис. 405).

В периферической крови эритроциты гиперхромные, диаметром более 10 мкм (макроциты и мегалоциты), наблюдается полихроматофилия (рис. 400). Встречаются эритроциты с остатками ядерной субстанции (кольца Кебота, тельца Жолли), базофильной пунктацией (рис. 400–403). Отмечается появление в крови гигантских гиперсегментированных нейтрофилов (количество сегментов более 5) (рис. 404).

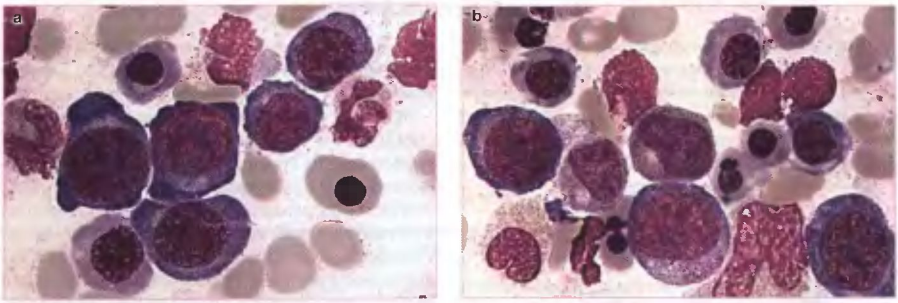

Рис. 395 (a, b). Костный мозг. Мегалобластная анемия. ×1000

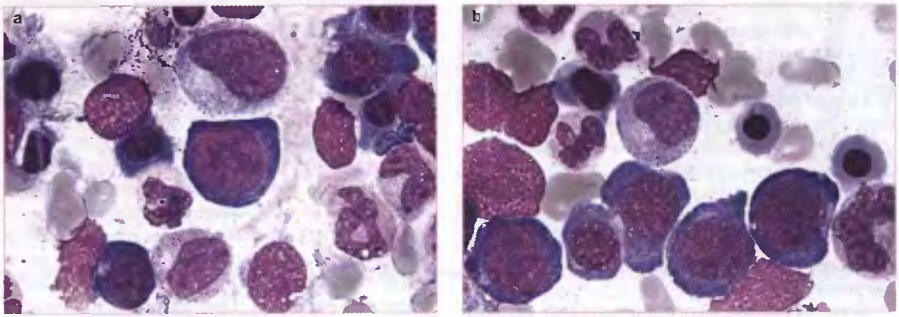

Рис. 396 (a, b). «Синий» костный мозг. Мегалобластная анемия. ×1000

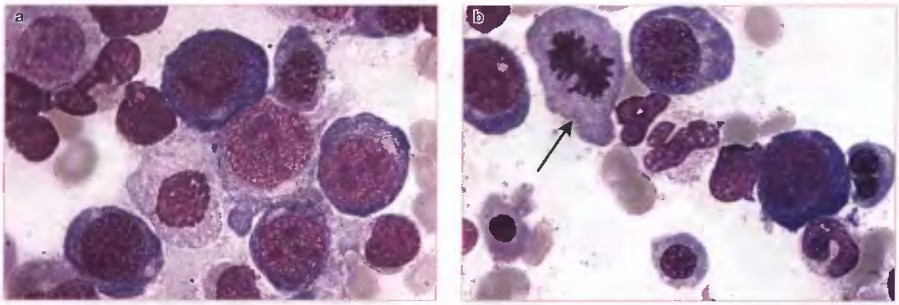

Рис. 397 (a, b). «Синий» костный мозг. Мегалобластная анемия. Фигура митоза (указана стрелкой). ×900

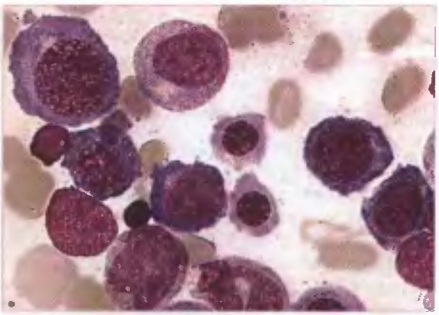

Рис. 398. Костный мозг. Мегалобластная анемия. ×1000

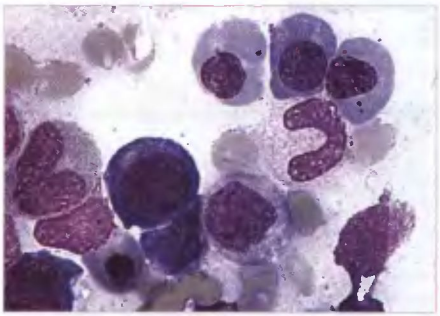

Рис. 399. Костный мозг. Мегалобластная анемия. Гигантские палочкоядерные нейтрофилы. ×1000

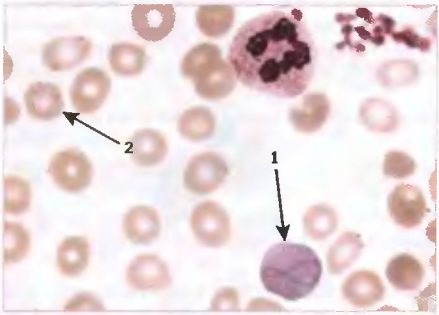

Рис. 400. Периферическая кровь. Полихроматофильный эритроцит с кольцом Кебота (1), базофильная пунктация в эритроците (2). ×1000

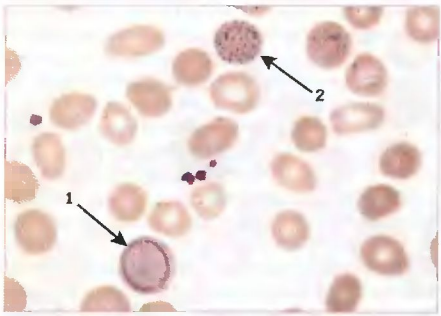

Рис. 401. Периферическая кровь. Макроцит с кольцом Кебота (1), базофильная пунктация в эритроците (2). ×1000

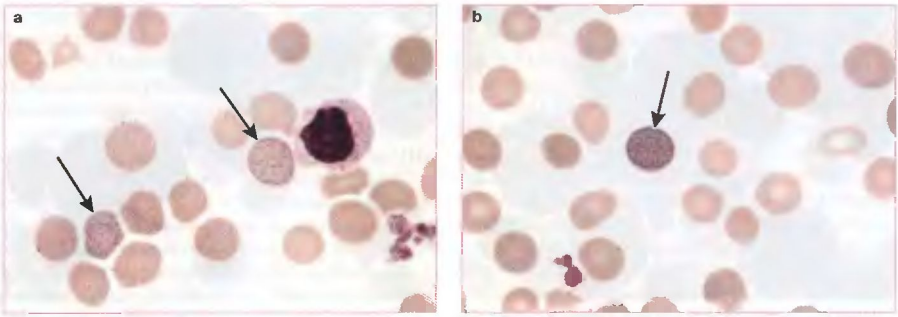

Рис. 402 (a, b). Периферическая кровь. Эритроциты с базофильной пунктацией и кольцами Кебота. ×1000

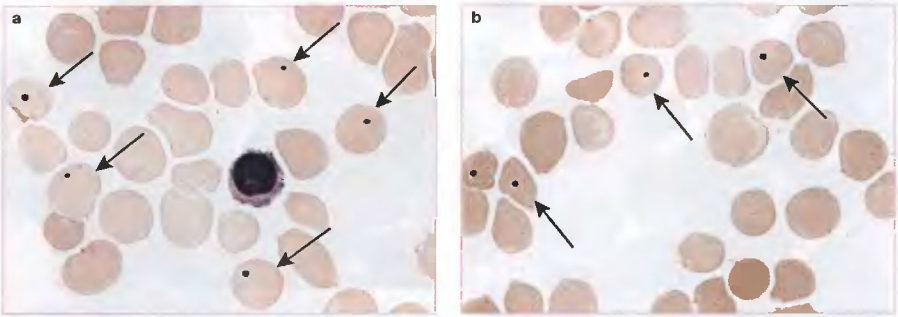

Рис. 403 (a, b). Периферическая кровь. Эритроциты с тельцами Жолли. ×1000

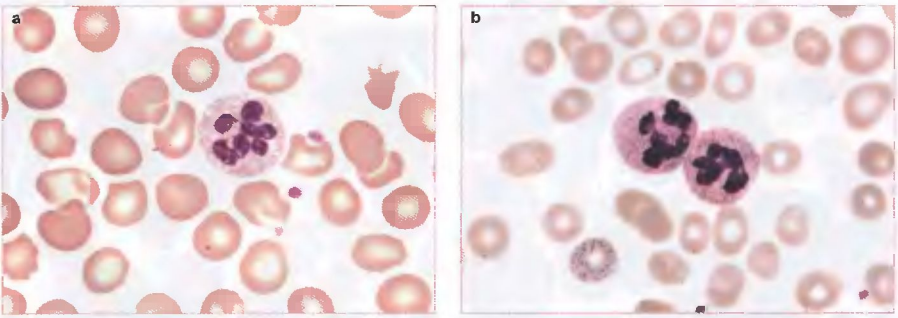

Рис. 404 (a, b). Периферическая кровь. Гиперсегментированные нейтрофилы, базофильная пунктация в эритроците при B_{12}-дефицитной анемии. ×1000

Клинический случай 45. Мегалобластная анемия

Больная С., 76 лет. Жалобы на боли и жжение в языке, отвращение к пище, неустойчивый стул.

Анализ периферической крови: WBC – $4{,}90\times10^9$/л, RBC – $2{,}45\times10^{12}$/л, Hb – 100 г/л, Ht – 30,3%, MCV – 123,7 фл, MCH – 40,8 пг, MCHC – 330 г/л, RDW – 20,1%, PLT –$287{,}0\times10^9$/л (рис. 405, 406).

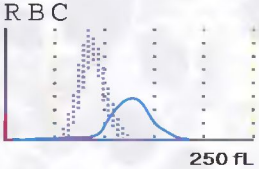

Рис. 405. Эритроцитарная гистограмма б-й С. Мегалобластная анемия. Отличается смещение кривой вправо и ее уплощение

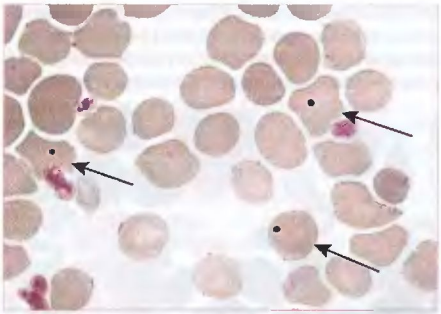

Рис. 406. Периферическая кровь б-й С. Мегалобластная анемия. Макроцитоз, тельца Жолли в эритроцитах. ×1000

Гемолитические анемии

Для гемолитических анемий характерно сокращение продолжительности жизни эритроцитов, их преждевременное разрушение вследствие имеющихся дефектов клеток или под действием определенных внешних факторов. Различают анемии с преимущественным развитием внутриклеточного и внутрисосудистого гемолиза. Каждому виду гемолиза соответствуют клиническая симптоматика, течение заболевания, определенные лабораторные показатели.

Лабораторными признаками повышенного внутриклеточного гемолиза являются: увеличение содержания в крови неконъюгированного билирубина, стеркобилина кала и уробилина мочи.

Патологический внутриклеточный гемолиз может возникнуть:

- при наследственной неполноценности мембраны эритроцита (эритроцитопатии);
- при нарушении синтеза гемоглобина и ферментов (гемоглобинопатии, энзимопатии);
- при избыточном количестве эритроцитов (физиологическая желтуха, эритробластоз новорожденного, эритремия – при количестве эритроцитов более $6–7\times10^{12}$/л).

Лабораторные признаки внутрисосудистого гемолиза:

- гемоглобинемия;
- гемоглобинурия;
- гемосидеринурия;
- снижение концентрации гаптоглобина в сыворотке крови.

Патологический внутрисосудистый гемолиз может возникнуть при токсических, механических, радиационных, инфекционных повреждениях мембраны эритроцитов, пароксизмальной ночной гемоглобинурии, эритроцитарных энзимопатиях, паразитозах, в частности малярии, приобретенных аутоиммунных гемолитических анемиях, посттрансфузионных осложнениях, несовместимости по групповому или резус-фактору, переливании донорской крови с высоким титром антиэритроцитарных антител и других заболеваниях.

Гемолитические анемии могут быть наследственными и приобретенными.

Показатели костномозгового кроветворения зависят от степени выраженности гемолиза и активности эритропоэза. *Костный мозг* при гемолитических анемиях обычно гиперклеточный с резко выраженной гиперплазией эритроидного ростка (до 60–70% от всех миелокариоцитов) (рис. 407–410). Созревание эритробластов не нарушено, выход эритроцитов в сосудистое русло идет

ускоренными темпами. При интенсивном кроветворении после тяжелого гемолитического криза в костном мозге могут наблюдаться мегалобласты, очевидно, как следствие недостаточности витамина B_{12} или усиленного расхода фолиевой кислоты. Наряду с исследованием костного мозга важную роль в диагностике ряда форм гемолитических анемий играет изучение периферической крови.

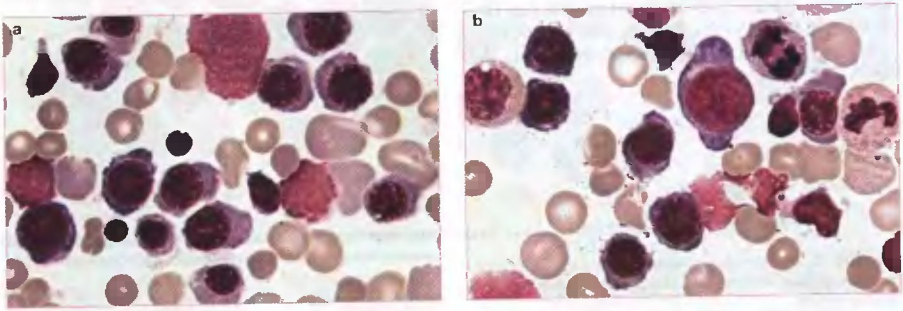

Рис. 407 (a, b). Костный мозг. Гемолитическая анемия. Резко увеличено количество эритрокариоцитов. ×1000

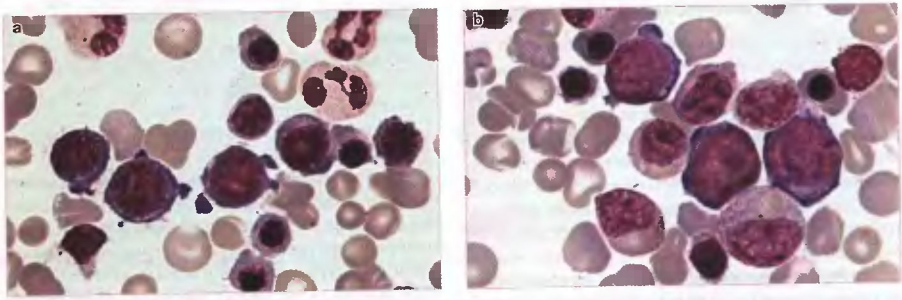

Рис. 408 (a, b). Костный мозг. Гемолитическая анемия. Количество эритрокариоцитов повышено. ×1000

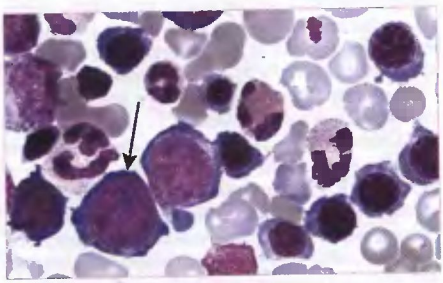

Рис. 409. Костный мозг. Гемолитическая анемия. Встречаются единичные мегалобласты. ×1000

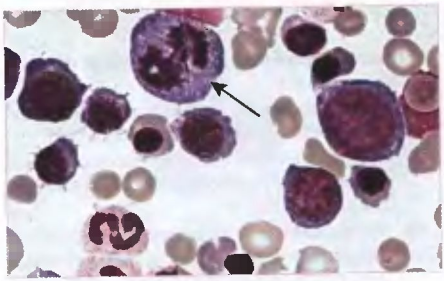

Рис. 410. Костный мозг. Гемолитическая анемия. Митоз. ×1000

Гемолитические анемии, обусловленные наследственным дефектом мембраны эритроцитов

Мембрана эритроцитов в качестве структурной основы имеет бислой фосфолипидов, в котором встроены белки. Внутренняя сторона мембраны связана с сетью миофиламентных белков, формирующих цитоскелет и придающих эритроциту характерную двояковогнутую форму (дискоцит), которая нарушается при патологии белков и связей между элементами цитоскелета. Дефекты цитоскелета сопровождаются развитием эллиптоцитоза (овалоцитоза), сфероцитоза, стоматоцитоза, акантоцитоза.

Микросфероцитарная гемолитическая анемия (микросфероцитоз, болезнь Минковского–Шоффара)

Заболевание наследуется по аутосомно-доминантному типу, чаще встречается гетерозиготная форма. Наиболее часто болезнь проявляется в возрасте 3–15 лет, однако нередко клинические признаки выявляются в неонатальном периоде.

При микросфероцитозе описаны разнообразные дефекты состава или функции белков мембраны эритроцитов. Наиболее распространена форма, связанная с нарушением взаимодействия спектрина с актином и белком 4.1, или дефицитом белка 4.2, или с комбинированным дефицитом анкирина и спектрина. Наследственный дефект мембраны эритроцита способствует повышению проницаемости ее для ионов натрия, воды, что в конечном итоге изменяет объем клетки. Формирующийся сфероцит длительно задерживается в красной пульпе селезенки, теряет способность деформироваться в узких участках кровотока ее синусов. Снижение эластичности мембраны приводит к ее фрагментации при прохождении эритроцита через капилляры, что сопровождается уменьшением размеров эритроцита. Спустя 2–3 пассажа через селезенку сфероцит подвергается лизису и фагоцитозу (*внутриклеточный гемолиз*). Патология эритроцитов проявляется морфологической аномалией – *микросфероцитозом*. Микросфероциты имеют укороченные сроки пребывания в крови (до 12–14 дней), пониженную осмотическую и механическую резистентность. Повышенное их разрушение происходит главным образом в селезенке, что приводит к спленомегалии.

Основное клиническое проявление заболевания – гемолитический синдром, который проявляется желтухой, спленомегалией и анемией. В детском возрасте имеется деформация скелета, особенно черепа, рано отмечается увеличение селезенки, общая отсталость развития. При гетерозиготной форме заболевания клинические признаки слабо выражены, но имеют место характерные морфологические изменения эритроцитов (микросфероцитоз). Гемолитический криз возникает под влиянием провоцирующих факторов (инфекция, переохлаждение, переутомление, беременность и др.). Микросфероцитарная гемолитическая анемия имеет хроническое течение, сопровождается периодическими кризами и ремиссиями.

В периферической крови при выраженном некомпенсированном гемолизе анемия нормохромная. В отсутствии анемии в периферической крови обнаруживаются полихроматофилия и ретикулоцитоз – признаки активного костномозгового эритропоэза. Эритроциты (микросфероциты) характеризуются небольшим диаметром (в среднем 5 мкм), повышенной толщиной и нормальным объемом (MCV). Средняя толщина увеличена до 2,5–3,0 мкм. Сферический индекс (СФ) – отношение диаметра (d) эритроцита к его толщине (T) – снижен в среднем до 2,7 (при норме 3,4–3,9). Содержание гемоглобина в эритроцитах в пределах нормы или несколько выше ее. Количество микросфероцитов в период ремиссии и при латентной форме болезни не бывает высоким, в то время как гемолитический криз может сопровождаться увеличением их до 30% и выше. Микросфероциты в мазках крови имеют небольшой размер, гиперхромные без центрального просветления (рис. 411). Одним из характерных признаков заболевания является снижение осмотической устойчивости эритроцитов.

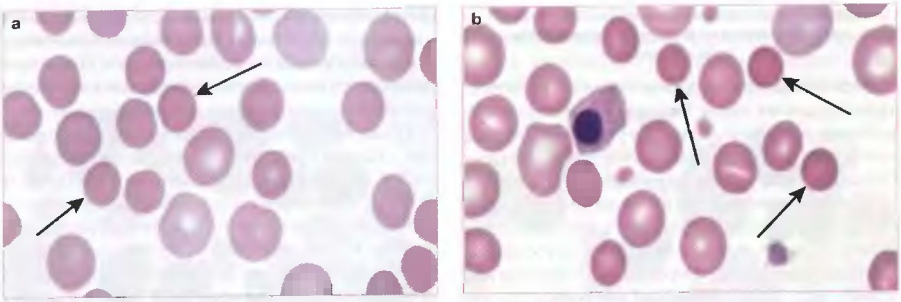

Рис. 411 (a, b). Периферическая кровь. Микросфероцитарная анемия. Микросфероциты указаны стрелками. ×1000

Клиническое наблюдение 46.
Микросфероцитарная анемия

Больная Б., 15 лет. Спленомегалия.

Анализ периферической крови: WBC – 5,9×10⁹/л, RBC – 3,14×10¹²/л, Hb – 101 г/л, Ht – 26,7%, MCV – 85,1 фл, MCH – 32,2 пг, MCHC – 370 г/л, RDW – 21,1%, PLT – 165,0×10⁹/л (рис. 412, 413).

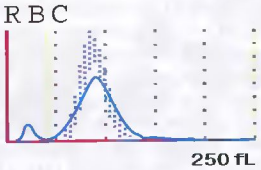

Рис. 412. Эритроцитарная гистограмма б-й Б. Болезнь Минковского–Шоффара

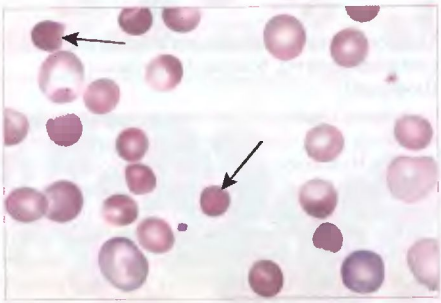

Рис. 413. Периферическая кровь б-й Б. Микросфероцитарная анемия (микросфероциты указаны стрелкой). ×1000

Овалоцитарная гемолитическая анемия (наследственный овалоцитоз, эллиптоцитоз)

Редкая форма болезни, наследуется по аутосомно-доминантному типу. Возникает, как правило, из-за молекулярного дефекта белков «скелета» мембраны, одним из которых является спектрин. Описано до 20 различных аномалий белков мембраны. В зависимости от гетеро- или гомозиготной передачи возможны различные клинические и гематологические проявления болезни. Патогенез заболевания аналогичен наследственному микросфероцитозу. Овалоцитоз в большинстве случаев представляет собой бессимптомное носительство без клинических проявлений. При гомозиготной форме клинические признаки овалоцитарной анемии практически не отличаются от микросфероцитарной гемолитической анемии.

Анемия носит нормохромный характер, сопровождается ретикулоцитозом. Овалоциты имеют нормальный средний объем (MCV) и среднее содержание гемоглобина (MCH). Наибольший диаметр эритроцитов достигает 12 мкм, наименьший – 2 мкм. Овалоцитоз эритроцитов может составлять от 10 до 40–50% клеток при гетерозиготном носительстве и до 96% эритроцитов при полном носительстве аномальных генов (рис. 414). Осмотическая резистентность овалоцитов понижена, повышен аутогемолиз, СОЭ ускорена.

Овалоцитоз как симптоматическая форма (с небольшим числом овалоцитов) может встречать-

ся при различных патологических состояниях, главным образом при гемолитических анемиях, миелодиспластическом синдроме. Известно сочетание овалоцитоза с серповидноклеточной анемией, талассемией, пернициозной анемией. В таких случаях овалоцитоз носит временный характер и исчезает при эффективной терапии основного заболевания. Поэтому к истинному овалоцитозу следует относить лишь те случаи, при которых более 10% эритроцитов имеют овальную форму.

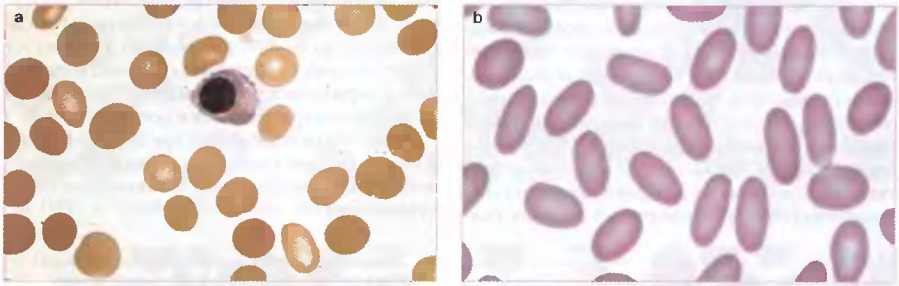

Рис. 414 (a, b). Периферическая кровь. Овалоциты, нормобласт. ×900

Стоматоцитарная гемолитическая анемия (стоматоцитоз)

Редкая форма заболевания, наследуется по аутосомно-доминантному типу. Патогенез аналогичен наследственной микросфероцитарной гемолитической анемии. Клиническая картина может быть с различными проявлениями от полной компенсации у носителей патологического гена до тяжелой гемолитической анемии, напоминающей микросфероцитоз. Внутриклеточный гемолиз эритроцитов сопровождается увеличением селезенки, желтухой, имеет место склонность к образованию камней и изменениям скелета.

Периферическая кровь. Морфологическая особенность заболевания – стоматоцитоз, который характеризуется наличием в центре клетки неокрашенного участка в виде вытянутой светлой полосы, напоминающей форму рта (*Stoma* – рот) или округлой формы (рис. 415). Объем эритроцитов и концентрация гемоглобина не отличаются от нормы, резистентность эритроцитов может быть понижена. В период тяжелых гемолитических кризов снижается концентрация гемоглобина и количество эритроцитов, повышается число ретикулоцитов и содержание неконъюгированного билирубина в сыворотке крови.

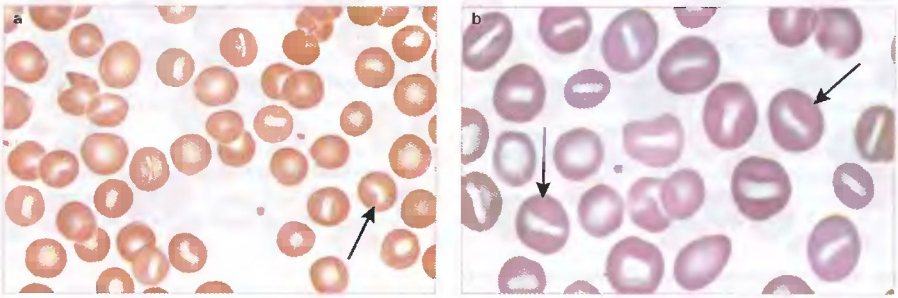

Рис. 415 (a, b). Периферическая кровь. Стоматоциты. ×1000

Гемолитические анемии, обусловленные нарушением структуры липидов мембраны эритроцитов (акантоцитоз)

Редкое заболевание, наследуется по аутосомно-рецессивному типу, связано с нарушением липидного обмена. Снижение содержания холестерина, триглицеридов, фосфолипидов в крови отражается на липидном составе мембраны эритроцитов, в которой снижена концентрация лецитина, фосфатидилхолина, повышено содержание сфингомиелина, что способствует снижению текучести мембраны и изменению их формы. Эритроциты приобретают зубчатый контур, похожий на листья аканта, поэтому их называют акантоцитами. В клинической картине имеют место: анемия, симптомы внутриклеточного гемолиза эритроцитов, нарушения обмена липидов (пигментный ретинит, нистагм глаз, тремор рук, атаксическая походка).

Анемия носит нормохромный нормоцитарный характер. Основным морфологическим признаком являются эритроциты с зубчатым контуром – акантоциты (рис. 416–418), которые могут составлять до 40–80% эритроцитов. Отмечается ретикулоцитоз. Осмотическая стойкость эритроцитов нормальная или сниженная. Количество лейкоцитов и тромбоцитов в пределах нормы.

Акантоциты встречаются при циррозе печени, у пациентов, находящихся на аппарате искусственного кровообращения, космонавтов после приземления.

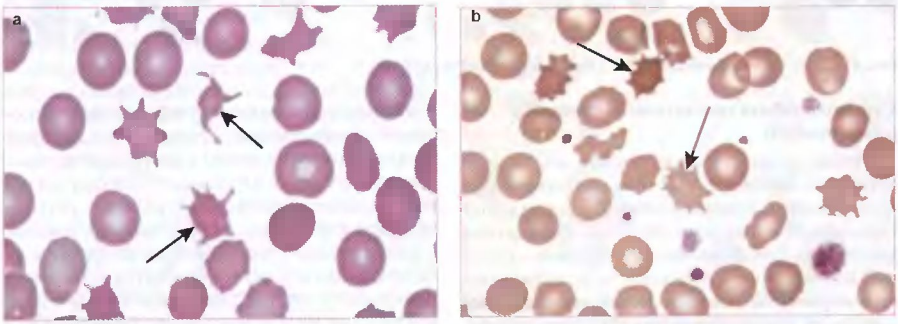

Рис. 416 (a, b). Периферическая кровь. Акантоциты (указаны стрелками). ×1000

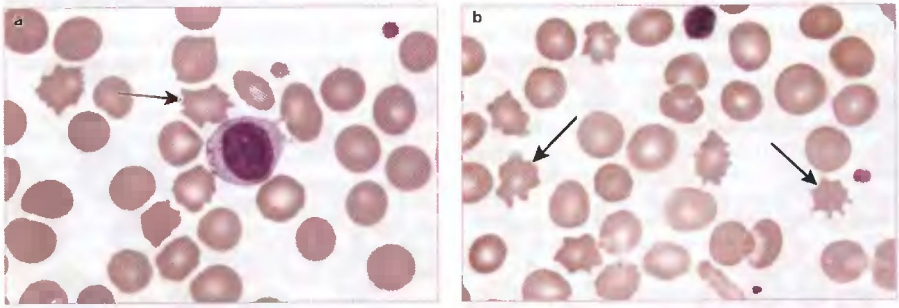

Рис. 417 (a, b). Периферическая кровь. Акантоциты. ×1000

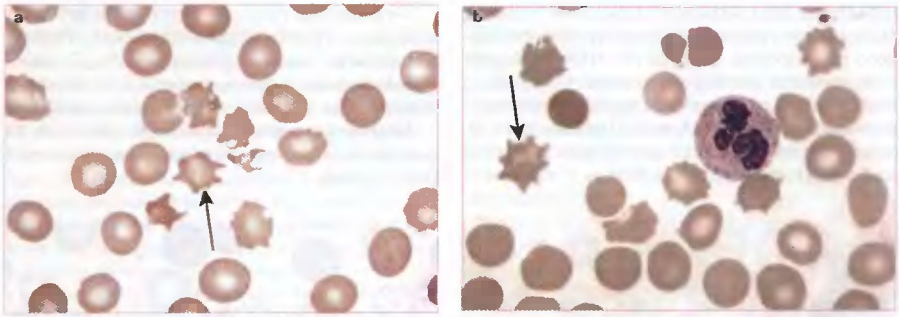

Рис. 418 (a, b). Периферическая кровь. Акантоциты. ×1000

Наследственные гемолитические анемии, обусловленные нарушением синтеза глобиновых цепей (гемоглобинопатии)

Талассемии

Талассемии – гетерогенная группа наследственно обусловленных заболеваний, в основе которых лежит нарушение синтеза одной из полипептидных цепей глобина, что приводит к увеличению продукции других цепей и развитию дисбаланса между ними. Цепи, синтезируемые в избыточном количестве, накапливаются и откладываются в эритрокариоцитах костного мозга и эритроцитах периферической крови, вызывая повреждение клеточной мембраны и ускоренную гибель клеток. Таким образом, дисбаланс синтеза глобиновых цепей вызывает развитие неэффективного эритропоэза, гемолиз эритроцитов и развитие гипохромной анемии различной степени тяжести.

Талассемии относят к количественным гемоглобинопатиям, так как структура цепей гемоглобина не изменена. Различают α-талассемию и β-талассемию:

- α-талассемия обусловлена дефектом синтеза α-цепи (отсутствует мРНК в гене α-цепи глобина). Выделяют 4 типа (от бессимптомного течения до внутриутробной гибели плода);
- β-талассемия – отсутствие или нарушение строения β-цепи (мРНК мало или дефектная). Выделяют 2 вида:
  - гомозиготная – большая талассемия, анемия Кули (тяжелое течение, больные трансфузионно-зависимые);
  - гетерозиготная – малая талассемия (легкая форма, с редкими кризами).

β-талассемия. *В костном мозге* наблюдается гиперплазия красного ростка, выявляется значительное количество сидеробластов. *В крови* – гипохромная микроцитарная анемия (снижены MCV, MCH, MCHC), резкий анизоцитоз, пойкилоцитоз, мишеневидные эритроциты, шизоциты, встречаются эритроциты с базофильной пунктацией, эритрокариоциты (рис. 419, 420). Даже при тяжелой анемии ретикулоцитоз не бывает высоким, так как в костном мозге выражен неэффективный эритропоэз. Отмечается повышение осмотической резистентности эритроцитов. Характерна лейкопения с относительным лимфоцитозом, в период гемолитического криза – нейтрофильный лейкоцитоз со сдвигом влево. В сыворотке крови имеет место гипербилирубинемия за счет неконъюгированного билирубина, повышено содержание сывороточного железа. Избыточное отложение железа приводит к сидерозу органов. Характер-

ным признаком большой талассемии является выраженное увеличение концентрации фетального гемоглобина. Количество HbA варьирует в зависимости от типа талассемии. Содержание HbA_2 может быть различным, чаще повышенным, но отношение HbA_2/HbA всегда меньше, чем 1:40. Диагноз подтверждается электрофорезом гемоглобина (уровень HbF – до 70%).

α-талассемия. Различают 4 основные формы α-талассемии: гомозиготная α-талассемия, H-гемоглобинопатия, малая α-талассемия (α-th_1), бессимптомная форма α-талассемии (α-th_2). Картина крови и костного мозга аналогичны β-талассемии.

Диагностика талассемий осуществляется на основании электрофоретического исследования гемоглобина.

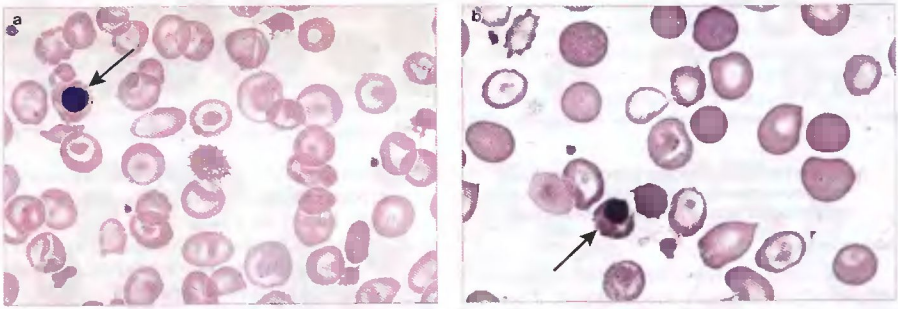

Рис. 419 (a, b). Периферическая кровь. Мишеневидные эритроциты, гипохромия эритроцитов, пойкилоцитоз, анизоцитоз, нормобласты. ×1000

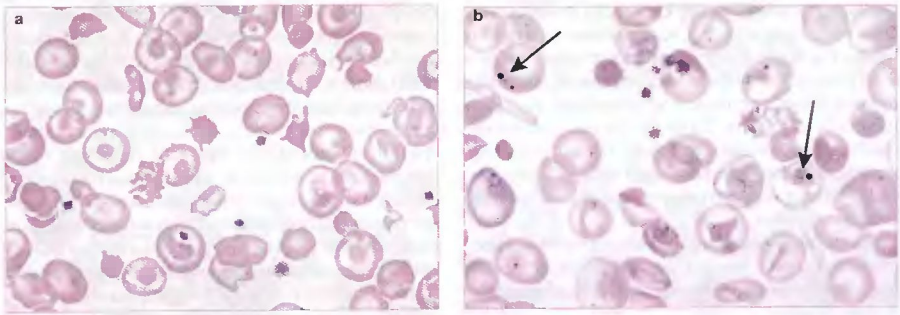

Рис. 420 (a, b). Периферическая кровь. Мишеневидные эритроциты, гипохромия эритроцитов, резковыраженный пойкилоцитоз, шизоциты, тельца Жолли в эритроцитах (указаны стрелками). ×1000

Клинический случай 47.
β-талассемия (гетерозиготная форма)

Больная Б., 45 лет. Обратилась с жалобами на слабость, головокружение, сердцебиение, одышку при физической нагрузке. Считает себя больной 17 лет, когда впервые появились эти симптомы. Периодически принимала без особого эффекта препараты железа. Последние 3 года лечение не проводилось. Отмечается бледность кожных покровов, при УЗИ органов брюшной полости выявлены диффузные изменения печени, фиброз, признаки хронического холецистита.

Анализ периферической крови: WBC – $6{,}4\times10^9$/л, RBC – $4{,}93\times10^{12}$/л, Hb – 99 г/л, Ht – 31,3%, MCV – 63,5 фл, MCH – 20,3 пг, MCHC – 316 г/л, RDW – 18,1%, PLT – $289{,}0\times10^9$/л, ретикулоциты – 38% (рис. 421, 422).

Биохимические исследования крови: общий билирубин – 25 мкмоль/л, сывороточное железо – 14,0 мкмоль/л, осмотическая резистентность эритроцитов с 0,35% NaCl (++); электрофорез гемоглобина – увеличение уровня HbA_2 – 5.07 (норма до 3,5).

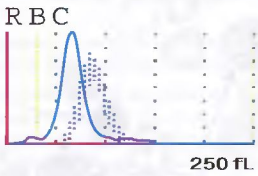

Рис. 421. Эритроцитарная гистограмма б-й Б. Гетерозиготная β-талассемия. Смещение кривой влево

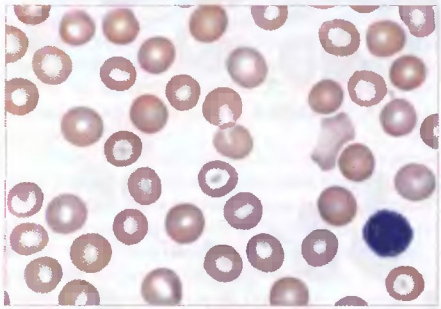

Рис. 422. Периферическая кровь б-й Б. Микроцитоз, гипохромия, мишеневидные эритроциты. ×1000

Клинический случай 48. Талассемия

Анализ периферической крови б-й О.: WBC – $65{,}5\times10^9$/л (истинный лейкоцитоз – $19{,}6\times10^9$/л), RBC – $2{,}33\times10^{12}$/л, Hb – 65 г/л, Ht – 21,9%, MCV – 94 фл, MCH – 27,9 пг, MCHC – 297 г/л, RDW – 38,1%, PLT – 576×10^9/л, нормобласты – 234 на 100 лейкоцитов (рис. 423–425).

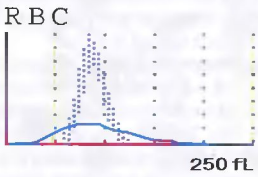

Рис. 423. Эритроцитарная гистограмма б-й О. с талассемией (гистограмма уплощена и вытянута за счет выраженного анизоцитоза)

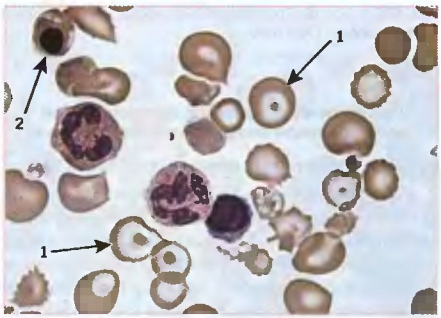

Рис. 424. Периферическая кровь б-й О. Выраженный анизоцитоз эритроцитов, мишеневидные эритроциты (1), нормобласт (2). ×1000

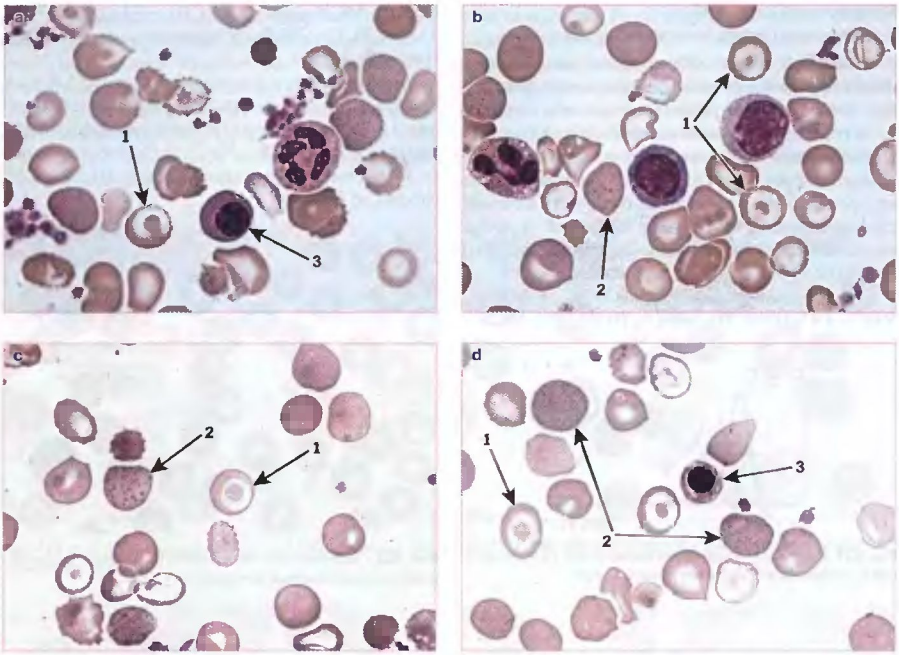

Рис. 425 (a, b, c, d). Периферическая кровь б-й О. Мишеневидные эритроциты (1), базофильная пунктация эритроцитов (2), нормобласт (3). ×1000

Гемолитические анемии, обусловленные носительством аномального гемоглобина

Серповидноклеточная анемия (гемоглобин S)

Серповидноклеточная анемия (гемоглобинопатия S) является наиболее распространенной гемоглобинопатией. Аномалия структуры гемоглобина при серповидноклеточной анемии заключается в замене в положении 6 β-цепи глютаминовой кислоты на валин, что приводит к образованию качественно нового гемоглобина — HbS. Замена одной аминокислоты на другую сопровождается тяжелыми физико-химическими изменениями и ведет к деполимеризации HbS.

Гемоглобин S, к молекуле которого не присоединяется кислород, малорастворим, откладывается в виде мононитей, которые агрегируют, превращаясь в кристаллы продолговатой формы, изменяя тем самым мембрану и форму эритроцитов в виде серпов (рис. 426).

Гемоглобинопатия S чаще развивается у лиц, проживающих в странах, где распространена малярия (Средиземноморье, Африка, Индия, Средняя Азия). В то же время такая аномалия делает эритроциты неприемлемыми для жизнедеятельности плазмодий, носители гемоглобина S не болеют малярией, что путем естественного

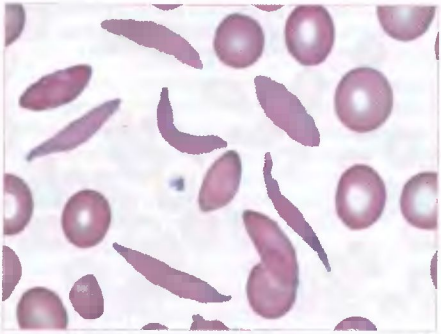

Рис. 426. Периферическая кровь. Серповидноклеточная анемия. ×1000

отбора привело к распространению этой гемоглобинопатии в странах «малярийного пояса».

Гомозиготная форма клинически проявляется через несколько месяцев после рождения в виде болезненности суставов, припухлости кистей рук, стоп, голеней, связанной с тромбозом сосудов, костных изменений (высокий рост, искривленный позвоночник, башенный череп, измененные зубы). Часты асептические некрозы головок бедренной и плечевой костей, инфаркт легких, окклюзии церебральных сосудов. У детей развивается гепатомегалия, спленомегалия.

В крови отмечается невыраженная нормохромная анемия. При гемолитическом кризе имеет место резкое падение гемоглобина и гематокрита, ретикулоцитоз, нормобластоз, тельца Жолли, серповидные эритроциты (рис. 427, 428), базофильная пунктация, мишеневидные эритроциты, пойкилоцитоз, лейкоцитоз, тромбоцитоз, ускорение СОЭ, высокий неконъюгированный билирубин.

Серповидность может быть выявлена в пробе с метабисульфитом натрия или при наложении жгута на основание пальца (снижение доступа кислорода). Окончательный диагноз устанавливается после электрофореза исследуемой крови, где наблюдается 90% HbS, 2–10% HbF, HbA отсутствует.

Гетерозиготная форма (носительство признака серповидноклеточной анемии) характеризуется доброкачественным течением заболевания. У некоторых больных единственным симптомом может быть спонтанная гематурия, связанная с мелкими инфарктами сосудов почек. Тяжелая гипоксия развивается на больших высотах. В этих случаях могут быть тромботические осложнения. Во время криза в крови отмечается низкий гемоглобин, серповидные эритроциты, эритрокариоциты. У гетерозигот HbS составляет 20–25%, при электрофорезе он имеет меньшую подвижность, чем HbA.

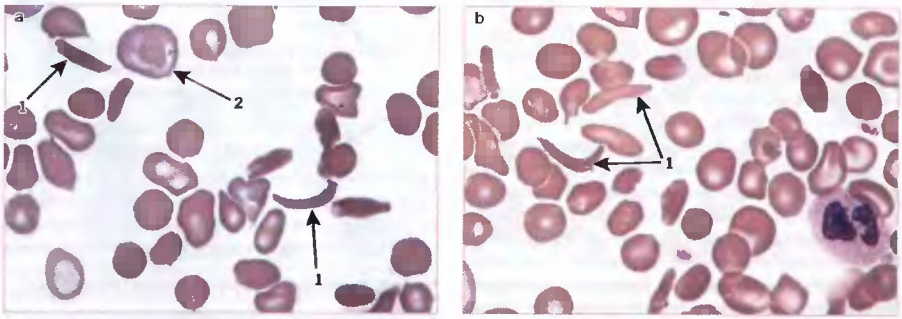

Рис. 427 (a, b). Периферическая кровь. Гемолитическая анемия смешанного генеза. Серповидные эритроциты (1), мишеневидные эритроциты (2). ×1000

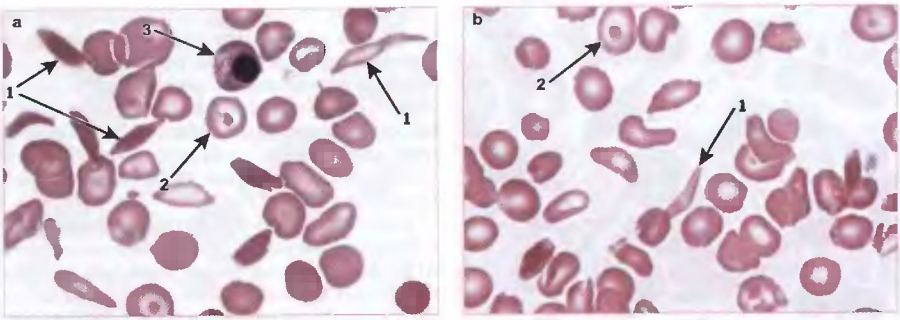

Рис. 428 (a, b). Периферическая кровь. Гемолитическая анемия смешанного генеза. Серповидные эритроциты (1), мишеневидные эритроциты (2), нормобласт (3). ×1000

Гемолитические анемии, обусловленные носительством аномальных гемоглобинов C, D, E

Распространенными формами нестабильных гемоглобинов являются C, D, E. В HbC глютаминовая кислота в положении 6 заменена лизином, что ведет к его кристаллизации. В HbE глютаминовая кислота в положении 26 заменена лизином, в HbD глютаминовая кислота в положении 121 заменена на глутамин. Гетерозиготные формы протекают бессимптомно. У гомозигот характерна легкая гемолитическая анемия, желтуха, спленомегалия. Анемия носит нормоцитарный характер, в крови наблюдается от 30 до 100% мишеневидных клеток (рис. 429). Характерна склонность к кристаллизации молекул гемоглобина. *В периферической крови* при окраске на ретикулоциты обнаруживают тельца Гейнца (рис. 430). Сочетание всех 3 видов гемоглобинопатий с талассемией дает тяжелую клиническую картину.

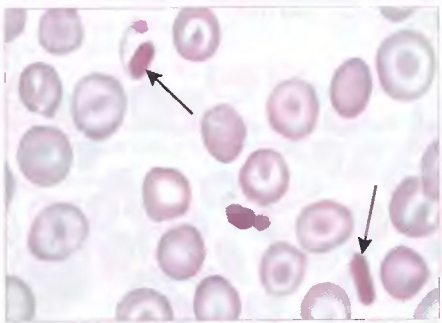

Рис. 429. Гемоглобинопатия C. Периферическая кровь. Мишеневидные эритроциты, кристаллизация HbC (указаны стрелкой). ×1000

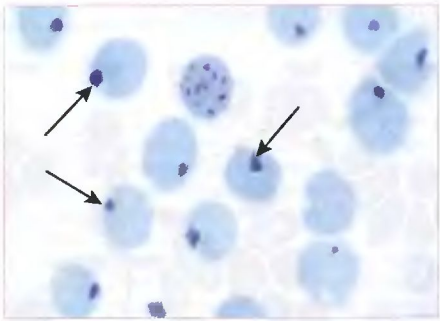

Рис. 430. Периферическая кровь. Тельца Гейнца. ×1000

Гемолитические анемии, обусловленные дефицитом ферментов эритроцитов (эритроцитарные энзимопатии)

Гемолитические анемии, обусловленные дефицитом ферментов эритроцитов (несфероцитарные гемолитические анемии), имеют рецессивный тип наследования. Наиболее часто эритроцитарные энзимопатии связаны с недостаточностью таких ферментов, как глюкозо-6-фосфатдегидрогеназа, пируваткиназа и глютатион-редуктаза.

Клинические симптомы наблюдаются у гомозиготных носителей. Заболевания характеризуются умеренной или тяжелой гемолитической анемией с внутриклеточным гемолизом. Появление признаков болезни в 17–30 лет отличается скудной клинической симптоматикой в виде иктеричности склер и кожных покровов. Спленомегалия наблюдается почти постоянно, иногда и у гетерозиготных носителей, хотя анемия у них, как правило, отсутствует. Гемолитический криз провоцируется инфекцией, тяжелой физической нагрузкой, беременностью, усиливается гемолиз во время менструаций. В пунктате *костного мозга* отмечается выраженный эритрокариоцитоз.

В крови в большинстве случаев имеет место нормохромная несфероцитарная анемия с незначительным анизоцитозом и пойкилоцитозом (рис. 431). Нередко в мазках выявляются полихроматофилия и эритроциты с базофильной пунктацией, иногда мишеневидные эритроциты, эритрокариоциты. Ретикулоцитоз в период криза может достигать 70%. Количество лейкоцитов и тромбоцитов обычно нормальное. СОЭ в отсутствии резкой анемии – в пределах нормы. Осмотическая резистентность эритроцитов не коррелирует с формой дефицита фермента и даже при одном и том же дефекте эритроцитов может быть разной. В сыворотке крови при гемолитическом кризе повышен неконъюгированный (непрямой) билирубин. Самым главным критерием диагностики является выявление дефицита ферментов эритроцитов с помощью биохимических исследований.

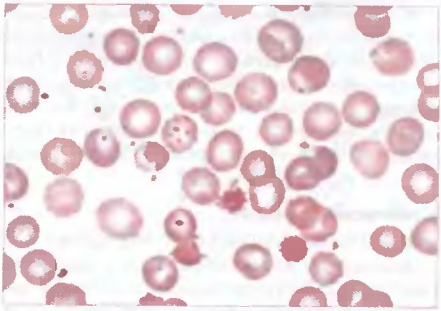

Рис. 431. Периферическая кровь. Дефицит пируваткиназы. Анизоцитоз, пойкилоцитоз, базофильная пунктация эритроцитов. ×1000

Гемолитическая анемия, обусловленная соматической мутацией клеток-предшественников миелопоэза

Пароксизмальная ночная гемоглобинурия (болезнь Маркиафавы–Микели)

В основе патогенеза данного заболевания лежит соматическая мутация в стволовых кроветворных клетках pig-A-гена, ответственного за синтез гликозилфосфатидилинозитолового (GPI) якоря, который фиксирует молекулы клеточных мембран – CD55, CD59, CD14, CD16, CD58 и др. В результате этого на клетках отмечается низкая экспрессия или отсутствие GPI-связанных белков, часть которых инактивирует комплемент, адсорбированный клетками. Развивается дефект мембраны эритроцитов, лейкоцитов и тромбоцитов. Клетки крови и костного мозга становятся гиперчувствительными к воздействию нормальных компонентов плазмы, в первую очередь к С3-компоненту комплемента. Эритроциты подвергаются внутрисосудистому гемолизу, носящему кризовый, периодический характер. Признаки аномалии свойственны не только эритроцитам, но и клеткам лейкопоэза и тромбоцитопоэза, что приводит к редукции гемопоэза и цитопении. В лимфатических узлах, селезенке может обнаруживаться экстрамедуллярное кроветворение в виде очагов эритробластной гиперплазии.

Отличительные признаки заболевания – ночные гемолитические кризы, сопровождающиеся

выделением мочи бурого цвета (гемоглобинурия, гемосидеринурия). Интервалы между кризами бывают различные: могут повторяться ежедневно, еженедельно, раз в год в течение нескольких лет или быстро приводят больного к гибели. Гепатомегалия и спленомегалия не характерны для болезни Маркиафава–Микели, однако они могут наблюдаться в связи с развитием посттрансфузионного гемосидероза органов, при тромбозах системы селезеночных вен, застойном полнокровии, инфаркте селезенки. Наклонность к тромбозам сосудов, наряду с тромбоцитопенией, является частым осложнением болезни.

Костный мозг. В начале заболевания отмечается гиперплазия кроветворения с преобладанием эритробластов и нередко мегакариоцитов. При прогрессировании заболевания кроветворная активность костного мозга снижается, и в этих случаях имеет место либо изолированная (парциальная) эритробластопения, либо тотальный миелопарез. Арегенераторный криз затем может сменяться ремиссией. В конечной стадии заболевания развивается выраженная диффузная гипоплазия костного мозга. Истощение костномозгового кроветворения проявляется панцитопенией.

Периферическая кровь. Развивается нормохромная, нормоцитарная анемия без каких-либо морфологических особенностей (рис. 433). По мере развития болезни железо постепенно выводится из организма с мочей, и анемия приобретает гипохромный характер. Анемия сопровождается небольшим ретикулоцитозом (2–4%), не соответствующим степени малокровия.

В сыворотке крови в период криза – повышение концентрации неконъюгированного билирубина, свободного гемоглобина, снижение гаптоглобина, в моче – гемоглобинурия, гемосидеринурия.

Диагноз подтверждается выявлением мутации pig-A-гена и изучением экспрессии GPI-связанных протеинов на клетках крови.

Клинический случай 49.
Пароксизмальная ночная гемоглобинурия

Больная Р., 60 лет. Обратилась с жалобами на общую слабость, потливость, головные боли, бессонницу, одышку, боли в области сердца, боли в правом подреберье, выделение темной мочи. Впервые диагноз болезнь Маркиафавы–Микели поставлен в 25 лет.

Объективно: кожные покровы бледные, сухие, печень +3 см, селезенка +2 см (болезненная).

Биохимические исследования: ЛДГ – 1248 Ед/л (норма – до 450 Ед/л), билирубин – 18 мкмоль/л (норма 8,5–20,5 мкмоль/л), свободный гемоглобин плазмы – 5,8 мг / 100 мл.

Исследование эритроцитов: тест Хема – 5,85% (норма до 5%), сахарозный тест – 5,15% (норма до 4%). При исследовании ферментов эритроцитов выявлено незначительное повышение активности гликолитических ферментов.

Анализ периферической крови: WBC – $4{,}22\times10^9$/л, RBC – $3{,}58\times10^{12}$/л, Hb – 107 г/л, Ht – 32,7%, MCV – 91,3 фл, MCH – 29,9 пг, MCHC – 327 г/л, RDW – 14,3%, PLT – $144{,}0\times10^9$/л (рис. 432, 433).

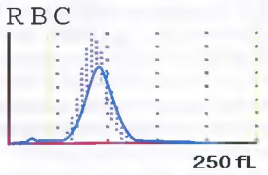

Рис. 432. Эритроцитарная гистограмма б-й Р. Болезнь Маркиафавы–Микели

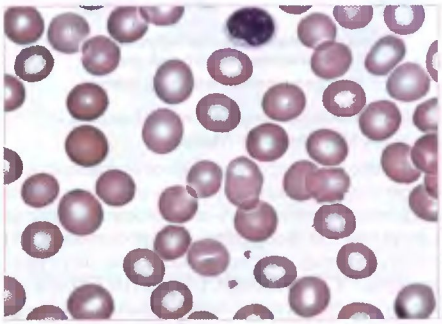

Рис. 433. Периферическая кровь б-й Р. Болезнь Маркиафава–Микели. Нормоцитарная, нормохромная анемия. ×1000

Анемии, обусловленные внеэритроцитарными факторами

Иммунные гемолитические анемии

Иммунная гемолитическая анемия (ИГА) изоиммунного или аутоиммунного (АИГА) генеза – клинический синдром, проявляющийся некомпенсированным гемолизом, который развивается вследствие иммунных реакций, направленных против измененных и неизмененных антигенов эритроцитов.

При АИГА клетки иммунологической системы синтезируют антитела к собственным неизмененным антигенам эритроцитов. Причиной иммунизации могут быть перенесенные инфекции (вирусные, бактериальные), лекарственные препараты, переохлаждение, вакцинация и другие факторы. Течение болезни, клиническую картину, гематологические и лабораторные показатели определяют вид антител и их функциональные характеристики.

Приобретенные гемолитические анемии возникают при появлении в сыворотке крови агглютининов, представляющих по серологическим свойствам неполные и полные холодовые и тепловые антитела. Их отличительной особенностью является внутриклеточный гемолиз и изменение показателей пигментного обмена.

Присутствующие в крови гемолизины вызывают разрушение эритроцитов в кровяном русле при обязательном взаимодействии с комплементом. Для этого типа анемий характерно наличие внутрисосудистого гемолиза, показатели которого – гемоглобинемия, гемоглобинурия и гемосидеринурия (рис. 434).

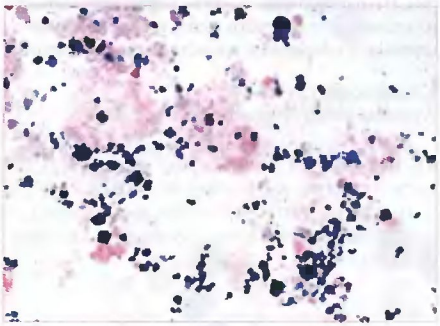

Рис. 434. Кристаллы гемосидерина в моче больного ИГА. ×1000

Аутоиммунные гемолитические анемии

Аутоиммунные гемолитические анемии встречаются преимущественно после 40 лет и у детей до 10 лет. В патогенезе гемолиза играют роль: класс, подкласс и титр антиэритроцитарных антител, температурный оптимум их действия, антигенные особенности эритроцитарной мембраны и направленность иммуноглобулинов к тем или иным антигенам, система комплемента и активность клеток системы мононуклеарных фагоцитов. Наиболее распространенной формой аутоиммунных анемий является АИГА, обусловленная неполными тепловыми агглютининами. Заболевание может быть как идиопатическим, так и симптоматическим. Симптоматические, или вторичные, АИГА развиваются на фоне лимфопролиферативных заболеваний и других злокачественных опухолей, болезней соединительной ткани, инфекций, аутоиммунных заболеваний (тиреоидит Хашимото, неспецифический язвенный колит, сахарный диабет I типа, саркоидоз и др.). Тепловые агглютинины могут появляться при лечении большими дозами пенициллина или цефалоспоринов, при этом они направлены против комплекса антибиотика с антигенами мембраны эритроцита.

Неполные тепловые агглютинины относятся к классам IgG, IgA. В большинстве случаев антитела направлены к системе антигенов резус. Течение болезни может быть острое, хроническое и подострое. Обычно гемолиз развивается постепенно. Острое начало более характерно для детского возраста и всегда возникает в ассоциации с инфекционным процессом. Разрушение эритроцитов происходит в селезенке (внутриклеточный гемолиз). В клинике наблюдаются признаки, характерные для анемии (бледность, сердцебиение, головокружение) и внутриклеточного гемолиза (желтуха различной интенсивности, спленомегалия).

В костном мозге отмечается гиперплазия эритроидного ростка, встречаются клетки с мегалобластоидной структурой ядерного хроматина.

Анемия имеет нормо- или гиперхромный характер и сопровождается, как правило, умеренным, реже высоким ретикулоцитозом. В мазках крови отмечается анизоцитоз, полихроматофилия, могут присутствовать микроциты, микросфероциты, макроциты, эритрокариоциты (рис. 436, 437). При автоматическом подсчете клеток отмечается высокий показатель анизоцитоза (RDW) и повышение среднего содержания гемоглобина в эритроците (MCH) (рис. 435). Количество лейкоцитов зависит от активности костного мозга и основного заболевания. Содержание тромбоцитов в большинстве случаев нормальное, реже сниженное. Однако возможно одновременное вовлечение в процесс двух или трех ростков.

Решающим диагностическим признаком этого вида АИГА является положительная прямая проба Кумбса. По мнению ряда исследователей, параллелизма между выраженностью прямой пробы Кумбса и интенсивностью гемолиза нет. Отрицательная реакция Кумбса не исключает диагноз АИГА. В настоящее время применяется гелевый тест (фирма «Диамед», Швейцария), аналогичный пробе Кумбса, но более чувствительный.

Клинический случай 50.
Аутоиммунная гемолитическая анемия

Анализ периферической крови б-й К.: WBC – 6,8×10⁹/л, RBC – 1,97×10¹²/л, Hb – 79 г/л, Ht – 24,3%, MCV – 123,4 фл, MCH – 40,1 пг, MCHC – 325 г/л, RDW – 21,2%, PLT – 303,0×10⁹/л, нормобласты – 8 на 100 лейкоцитов, ретикулоциты – 530‰ (рис. 435–438).

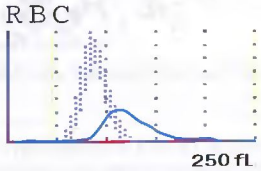

Рис. 435. Эритроцитарная гистограмма б-й К. АИГА. Наблюдается сдвиг кривой вправо за счет макроцитоза (сфероцитоза)

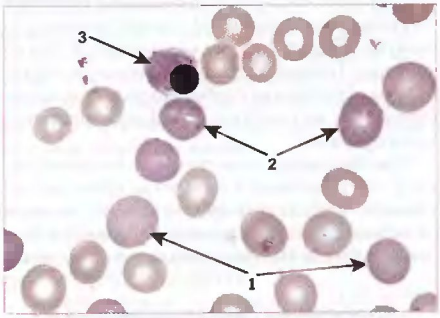

Рис. 436. Периферическая кровь б-й К. АИГА. Сфероцитоз (1) и полихроматофилия (2) эритроцитов, нормобластоз (3) периферической крови. ×1000

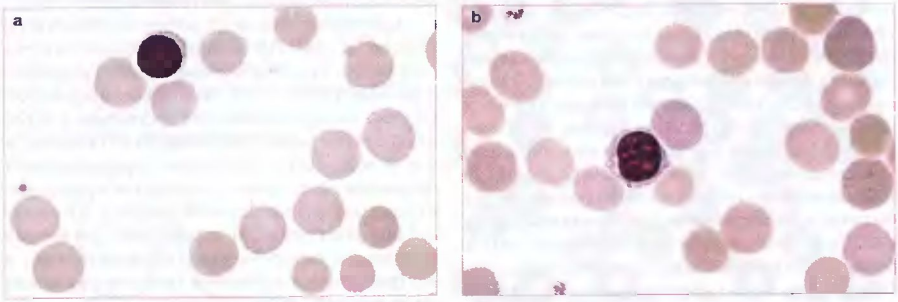

Рис. 437 (a, b). Периферическая кровь б-й К. АИГА. Сфероцитоз и полихроматофилия эритроцитов. ×1000

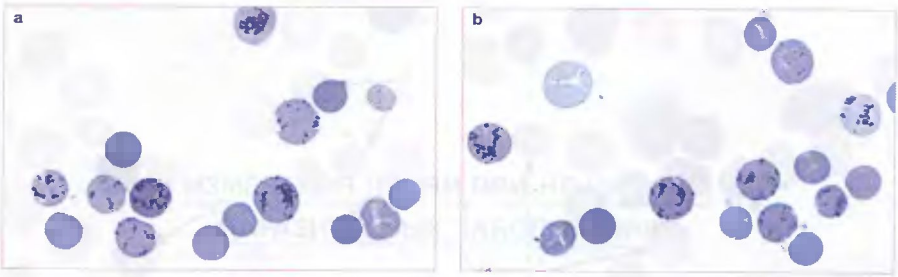

Рис. 438 (a, b). Периферическая кровь б-й К. АИГА. Ретикулоцитоз. ×1000

Клинический случай 51.
Аутоиммунная гемолитическая анемия

Больной Б., 70 лет. Поступил в гематологическое отделение в связи с ухудшением самочувствия, прогрессирующей слабостью, потливостью, болями в правом подреберье. В течение 7 лет страдает ХЛЛ.

Объективно: кожные покровы бледные, сухие, печень +2 см, селезенка +3 см, генерализованная лимфаденопатия.

Анализ периферической крови: WBC – 160,5×10⁹/л, RBC – 1,54×10¹²/л, Hb – 62 г/л, Ht – 22,3%, MCV – 140,4 фл, MCH – 40,1 пг, MCHC – 315 г/л, RDW – 23,2%, PLT – 170,0×10⁹/л, нормобласты – 1 на 100 лейкоцитов, ретикулоциты – 280‰ (рис. 439–442).

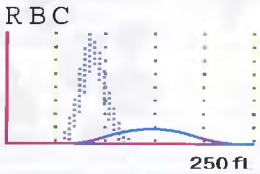

Рис. 439. Эритроцитарная гистограмма б-го Б. Аутоиммунная гемолитическая анемия при ХЛЛ

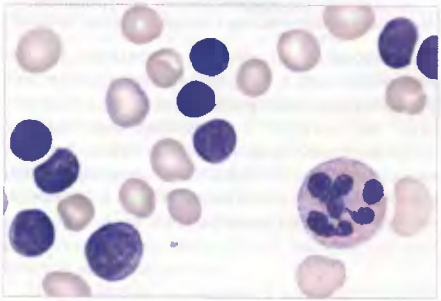

Рис. 440. Периферическая кровь б-го Б. АИГА. Выраженный анизоцитоз эритроцитов, сфероцитоз, гиперсегментированный нейтрофил. ×1000

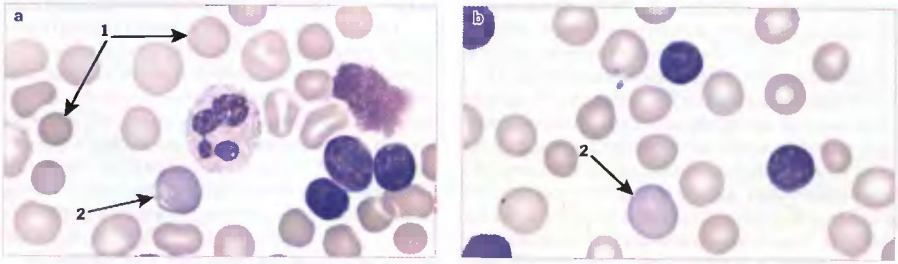

Рис. 441 (a, b). Периферическая кровь б-го Б. АИГА. Выраженный анизоцитоз эритроцитов, сфероцитоз (1), полихроматофилия (2). ×1000

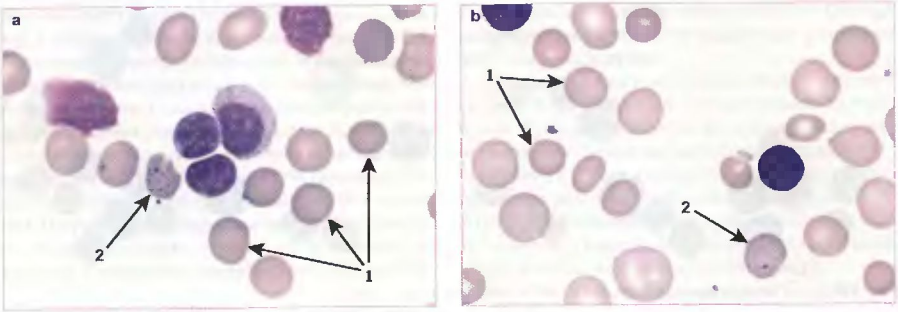

Рис. 442 (a, b). Периферическая кровь б-го Б. АИГА. Выраженный анизоцитоз эритроцитов, сфероцитоз (1), базофильная пунктация в эритроцитах (2). ×1000

Гемолитические анемии, обусловленные механическим повреждением эритроцитов. Микроангиопатическая гемолитическая анемия

Микроангиопатическая гемолитическая анемия возникает в результате травматической фрагментации эритроцитов при прохождении через искусственные сердечные клапаны или поврежденные кровеносные сосуды. Анемия может быть различной степени выраженности, с анизоцитозом и пойкилоцитозом (шизоциты, шлемовидные эритроциты) (рис. 443).

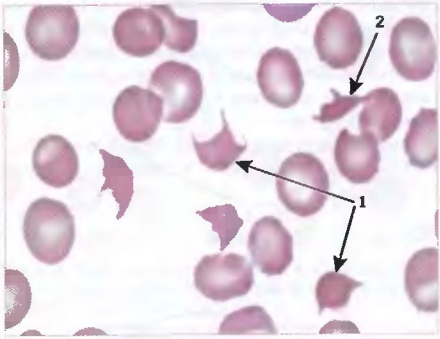

Рис. 443. Периферическая кровь. Микроангиопатическая гемолитическая анемия. Пойкилоцитоз, шлемовидные эритроциты (1), шизоциты (2). ×1000

ИЗМЕНЕНИЯ КРОВИ ПРИ НЕКОТОРЫХ ПАРАЗИТАРНЫХ ЗАБОЛЕВАНИЯХ

Малярия

Малярия – собирательное название для группы протозойных инфекций (вызываемых простейшими рода *Plasmodium*), характеризующихся лихорадочными пароксизмами, анемией и спленомегалией. Для человека патогенными являются 4 вида малярийных плазмодиев:

- ***Plasmodium vivax*** – возбудитель 3-дневной малярии;
- ***Plasmodium malariae*** – возбудитель 4-дневной малярии;
- ***Plasmodium falciparum*** – возбудитель тропической малярии;
- ***Plasmodium ovale*** – возбудитель овале-малярии.

Возбудители малярии характеризуются сложным жизненным циклом со сменой хозяев. Половое развитие паразитов (спорогония) происходит в организме самок комаров рода *Anopheles*. В организме человека плазмодии осуществляют бесполое развитие вначале в гепатоцитах (экзоэритроцитарная или тканевая шизогония), а затем в эритроцитах (эритроцитарная шизогония).

Длительность экзоэритроцитарной шизогонии зависит от вида малярийного плазмодия и соответствует минимальному инкубационному периоду. Так, продолжительность тканевой шизогонии у *P. falciparum* составляет 5–7 суток, *P. vivax* и *P. ovale* – 8–10 суток, *P. malariae* – 15 суток. При этом в 1 гепатоците образуются у *P. vivax* до 10 тысяч мерозоитов, *P. malariae* и *P. ovale* – до 15 тысяч, *P. falciparum* – до 40 тысяч.

Клинические проявления малярии обусловлены развитием паразита в эритроците. В процессе эритроцитарной шизогонии образуются бесполые и половые формы паразита. Эритроцитарная шизогония завершается лизисом эритроцитов, что и обусловливает развитие малярийного приступа. Длительность эритроцитарной шизогонии у *P. falciparum*, *P. vivax* и *P. ovale* составляет 2 суток, у *P. malariae* – 3 суток. Развиваясь в эритроците, паразит проходит ряд возрастных стадий, хорошо различимых в тонком мазке крови.

Наибольшее значение для определения видовой принадлежности паразита и дифференциальной диагностики малярии имеют две стадии: стадия полувзрослого трофозоита и стадия зрелого шизонта, которые имеют свои особенности при каждом виде плазмодия.

В процессе роста паразита в его цитоплазме появляется пигмент – продукт метаболизма гемоглобина, выявляющийся в виде зерен различного размера, от золотисто-коричневого до черного цвета. Количество пигмента, размер его частиц и распределение в цитоплазме паразита меняются по мере развития последнего.

Паразитологическая диагностика малярии основана на обнаружении бесполых и половых форм возбудителя при микроскопическом исследовании крови в период эритроцитарной шизогонии. Для обнаружения плазмодиев и определения их вида используют препараты крови, приготовленные методом «тонкого мазка» и «толстой капли» и окрашенные по Романовскому–Гимзе. Оба метода имеют свои преимущества и недостатки и являются взаимодополняющими.

Стадии эритроцитарной шизогонии



Кольцевидный трофозоит: имеет 1 ядро, цитоплазма компактная, кольцевидной формы, вакуоль крупная (1/3 размера паразита), пигмент невидим.




Юный трофозоит: имеет 1 ядро, цитоплазма утолщается (может быть компактная или с небольшими псевдоподиями – некомпактная), вакуоль уменьшается, пигмент определяется визуально.




Полувзрослый трофозоит: ядро 1, цитоплазма (компактная или некомпактная) занимает более 1/2 эритроцита, вакуоль уменьшается, пигмента много, рассеян по всей цитоплазме.



Взрослый трофозоит: ядро 1, компактное, цитоплазма компактная у всех видов трофозоита, занимает почти весь эритроцит, вакуоль отсутствует, пигмента много, скученный.



Незрелый (ранний) шизонт: ядер более 1, форма ядер угловатая, вакуоль отсутствует, цитоплазма неразделившаяся, пигмента много, скученный.




Зрелый шизонт: ядер более 1, компактные, цитоплазма разделившаяся, пигмент скучен, вакуолей нет. Дочерние клетки в зрелом шизонте – мерозоиты.

Гаметоциты



Женский: у всех форм, кроме *falciparum*, округлый или овальный, занимает весь пораженный эритроцит. Ядро плотное, округлое или вытянутое, расположено асимметрично, реже в центре клетки. Цитоплазма сине-голубого цвета, окрашивается интенсивнее, чем у бесполых форм. Пигмент обильный, рассеян по всей цитоплазме.



Женский: у *falciparum* имеет вид полулуния, ядро рубиново-красное, лежит в середине гаметоцита, цитоплазма интенсивного синего цвета, пигмент золотисто-коричневый, расположен на ядре.



Мужской: у всех форм, кроме *falciparum*, несколько уступает в размере женскому. Ядро округлое, рыхлое, без четких границ. Имеет более светлую и яркую окраску по сравнению с женским гаметоцитом. Пигмент обильный, рассеян по всей цитоплазме.



Мужской: у *falciparum* толще женского, с тупыми концами, имеет более бледную цитоплазму нежно-голубого или сиреневого цвета. Ядро округлое, расположенное в центре, иногда плохо видно из-за находящегося над ним пигмента.

Краткая характеристика различных видов малярии и их лабораторная диагностика

Трехдневная малярия

Возбудитель – *Plasmodium vivax*. Заболевание имеет широкую зону распространения так называемого «малярийного пояса», включающего экваториальные области, зону Средиземноморья. Возбудитель может развиваться в переносчике при довольно низкой температуре, поэтому этот вид малярии встречается преимущественно в странах с умеренным климатом. При трехдневной малярии возможно длительное (до нескольких месяцев или лет) пребывание паразитов в гепатоцитах в состоянии спячки (так называемые брадиспорозоиты или гипнозоиты) с последующим выходом их в кровь, чем обусловливается возможность длительного периода инкубации и появление отдаленных рецидивов.

Диагностика

Толстая капля:

- обычно представлены все переходные стадии паразита;
- пораженные эритроциты лизируются неполностью, поэтому в препаратах видны тени эритроцитов (рис. 444).

Тонкий мазок:

- пораженные эритроциты увеличиваются в размере (в 1,5–3 раза) и приобретают азурофильную зернистость Шюффнера;
- полувзрослый трофозоит имеет причудливую форму («амебовидную»);
- зрелый шизонт имеет 12 и более ядер (рис. 445–448).

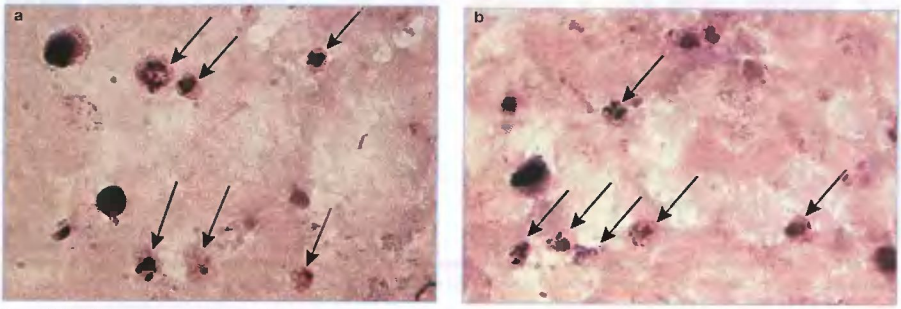

Рис. 444 (a, b). Толстая капля. *P. vivax*. Тени эритроцитов с паразитами на различных стадиях развития (указаны стрелками). ×1000

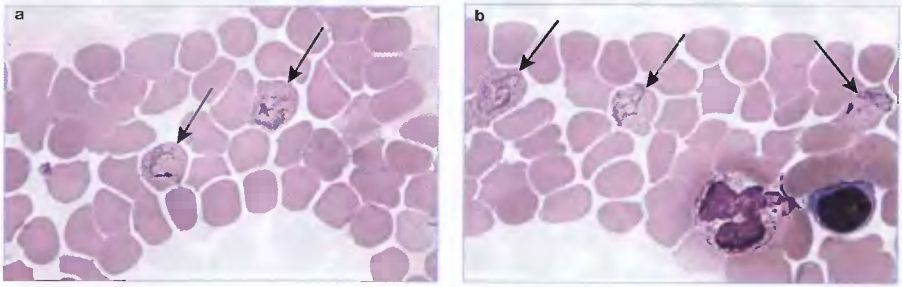

Рис. 445 (a, b). Мазок периферической крови. *P. vivax*. Пораженные эритроциты увеличены в размере, имеют зернистость Шюффнера. Внутри эритроцитов видны паразиты на стадии полувзрослых трофозоитов причудливой амебовидной формы (указаны стрелками). ×1000

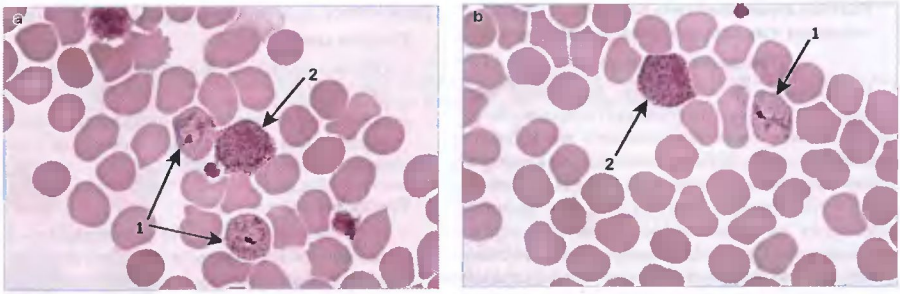

Рис. 446 (a, b). Мазок периферической крови. *P. vivax*. Пораженные эритроциты увеличены в размере, имеют зернистость Шюффнера. Внутри эритроцитов видны паразиты на стадии полувзрослых трофозоитов (1) и гаметоциты (2). ×1000

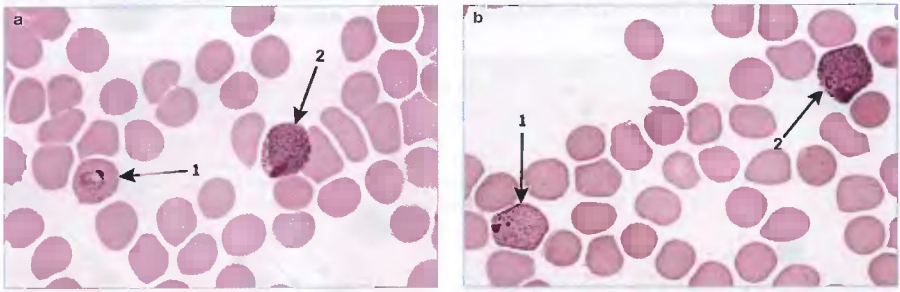

Рис. 447 (a, b). Мазок периферической крови. *P. vivax*. Пораженные эритроциты увеличены в размере, имеют зернистость Шюффнера. Внутри эритроцитов видны паразиты на стадии юного трофозоита (1) гаметоцита (2). ×1000

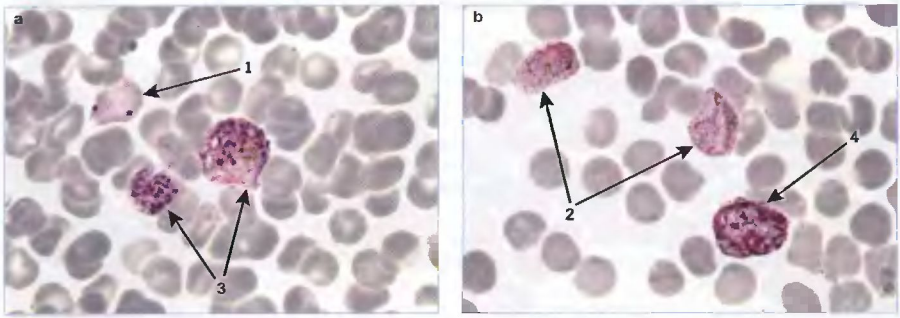

Рис. 448 (a, b). Мазок периферической крови. *P. vivax*. Пораженные эритроциты увеличены в размере. Внутри эритроцитов видны паразиты на стадии кольцевидного (1) и полувзрослого (2) трофозоитов, зрелого (3) и незрелого (4) шизонтов. ×1000

Клинический случай 52. Трехдневная малярия

Больной А., 22 года. Обратился с жалобами на повышение температуры до 39 °С с периодичностью 1 раз в 3 дня (отмечалось уже 2 таких приступа), сильные головные боли, головокружение, слабость, тошноту. Месяц назад приехал из Азербайджана.

Объективно: кожные покровы сухие, с желтушным оттенком, горячие, склеры иктеричные. Температура – 37,6 °С, печень – +2 см.

Анализ периферической крови: WBC – $8{,}2\times10^9$/л, RBC – $4{,}53\times10^{12}$/л, Hb – 122 г/л, Ht – 41,7%, MCV – 85,8 фл, MCH – 26,9 пг, MCHC – 340 г/л, PLT – $72{,}0\times10^9$/л.

Лейкоцитарная формула: палочкоядерные нейтрофилы – 3%, сегментоядерные нейтрофилы – 57%, моноциты – 9%, лимфоциты – 31%, СОЭ – 15 мм/ч.

В толстой капле и мазках периферической крови обнаружен *P. vivax*. Паразитемия – 10 800/мкл (рис. 449–451).

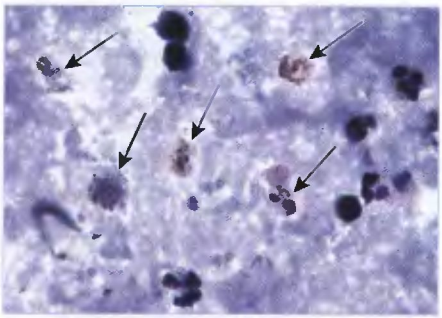

Рис. 449. Толстая капля б-го А. *P. vivax*. На фоне лизированных эритроцитов, ядер лейкоцитов видны тени эритроцитов с находящимися в них паразитами на различных стадиях развития (указаны стрелками). ×1000

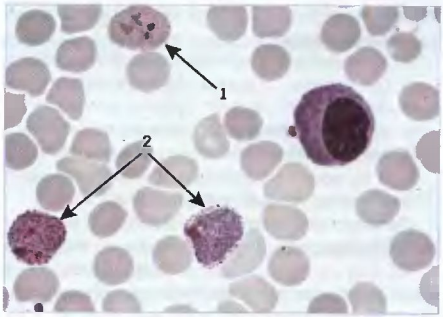

Рис. 450. Мазок периферической крови б-го А. *P. vivax*. Пораженные эритроциты увеличены в размере, имеют зернистость Шюффнера. Стадия полувзрослого трофозоита (1) и гаметоциты (2). ×1000

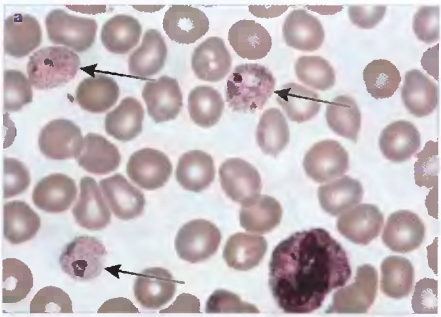

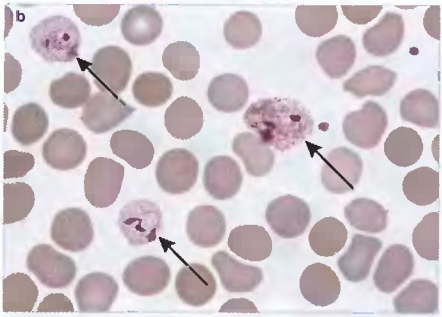

Рис. 451 (a, b). Мазок периферической крови б-го А. *P. vivax*. Пораженные эритроциты увеличены в размере, имеют зернистость Шюффнера. Внутри эритроцитов паразиты на стадии полувзрослых трофозоитов с причудливой формой цитоплазмы (указаны стрелками). ×1000

Тропическая малярия

Возбудитель – *Plasmodium falciparum*.

Зона распространения – страны тропической Африки, минимальная температура развития паразита в теле комара составляет +18 °С. Тропическая малярия является самой тяжелой формой заболевания, поскольку данный вид простейших обладает очень высокими темпами воспроизводства. У неиммунного человека тропическая малярия без лечения вызывает 100% летальный исход. Коренное население стран тропической Африки в ходе эволюции выработало ряд защитных механизмов, к которым относятся:

- врожденный и приобретенный иммунитет (от матери – плоду и новорожденному ребенку);
- наличие HbS или других аномальных гемоглобинов. Паразит питается глобином HbA и не может размножаться в эритроцитах с другими типами гемоглобинов.

По мере роста паразита мембрана эритроцита приобретает шероховатый вид. Развитие *P. falciparum* происходит в синусах селезенки и мелких капиллярах внутренних органов, так как пораженные эритроциты адгезируют к их стенкам. В периферической крови в начале заболевания при неосложненном течении тропической малярии обнаруживаются только самые молодые стадии – кольцевидные трофозоиты. В разгаре инфекции в крови, наряду с кольцевидными трофозоитами, появляются и гаметоциты, которые образуются на 10–12-е сутки. При осложненном течении в периферической крови могут обнаруживаться все переходные стадии паразита (критическое состояние). В период реконвалесценции в крови выявляются только гаметоциты. В этот период больной представляет опасность в связи с возможной передачей возбудителя комару. Отдельные гаметоциты остаются жизнеспособными и заразными для комаров в течение нескольких недель.

Диагностика. Возможно ***несколько вариантов картины крови*** при тропической малярии:

1. Обнаруживают только кольцевидные трофозоиты, что свидетельствует о начале заболевания, неосложненной форме (рис. 452).
2. Кольцевидные трофозоиты и гаметоциты – длительность заболевания минимум 2 недели (рис. 453).
3. Только гаметоциты – выявляются в период реконвалесценции (рис. 454).
4. Присутствие всех переходных стадий паразита указывает на развитие комы.

В толстой капле для тропической малярии характерным является:

- отсутствие теней эритроцитов;
- кольцевидные трофозоиты имеют разорванную цитоплазму или сохраняют свою форму;

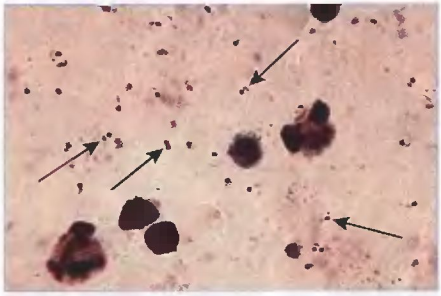

Рис. 452. Толстая капля. *P. falciparum*. Начало заболевания. В препарате видны многочисленные мелкие паразиты в виде разорванных колец (картина «звездного неба») (указаны стрелками). ×1000



Рис. 453. Толстая капля. *P. falciparum*. В препарате отмечаются только гаметоциты (указаны стрелками). ×1000

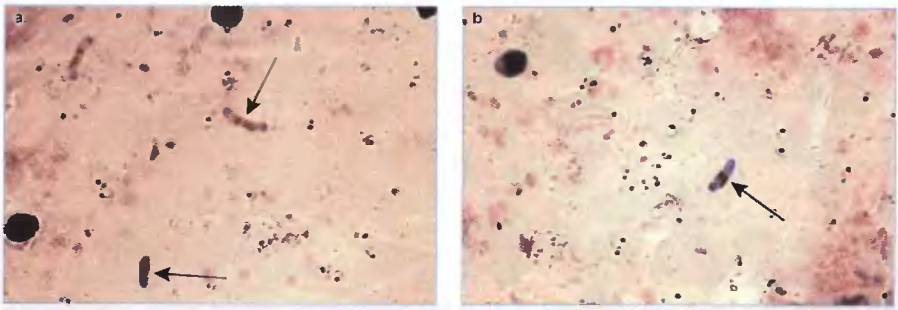

Рис. 454 (a, b). Толстая капля. *P. falciparum*. Длительность заболевания – 2 недели. В препарате на фоне мелких колец видны гаметоциты (указаны стрелками). ×1000

- гаметоциты – в виде полулуния или сигары;
- при коматозном состоянии возможны все переходные стадии: полувзрослый трофозоит компактной формы, зрелый шизонт имеет больше 12 ядер.

В тонком мазке для тропической малярии характерно:

- пораженные эритроциты не увеличиваются в размере, иногда можно увидеть несколько пятен фиолетового цвета – пятнистость Маурера;
- в периферической крови обнаруживаются обычно только кольцевидные трофозоиты (первые дни болезни) либо кольцевидные трофозоиты и гаметоциты;
- кольца мелкие, тонкие, могут иметь раздвоенное ядро, встречается краевое расположение, часто множественная инвазия (рис. 455);
- гаметоциты имеют вид полулуний (сигары) с рубиново-красным ядром, голубой или синей цитоплазмой, содержат пигмент (рис. 456);
- при критических состояниях (церебральная кома) в крови появляются все стадии развития плазмодия:
- полувзрослый трофозоит – компактная форма, пигмент скучен уже на ранних стадиях (рис. 456);
- зрелый шизонт имеет более 12 ядер.

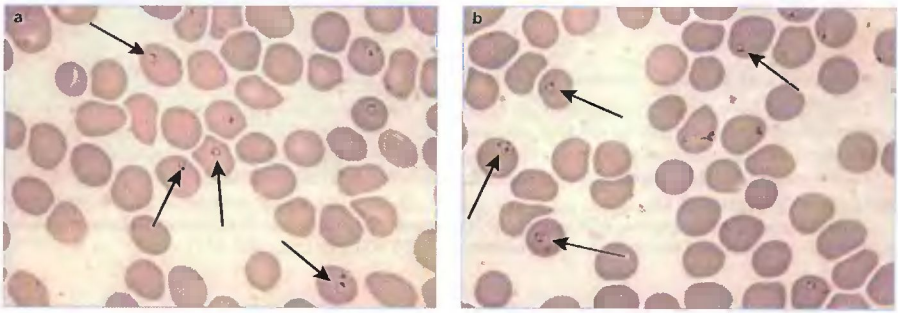

Рис. 455 (a, b). Мазок периферической крови. *P. falciparum*. Мелкие кольцевидные трофозоиты внутри пораженных эритроцитов (указаны стрелками). ×1000

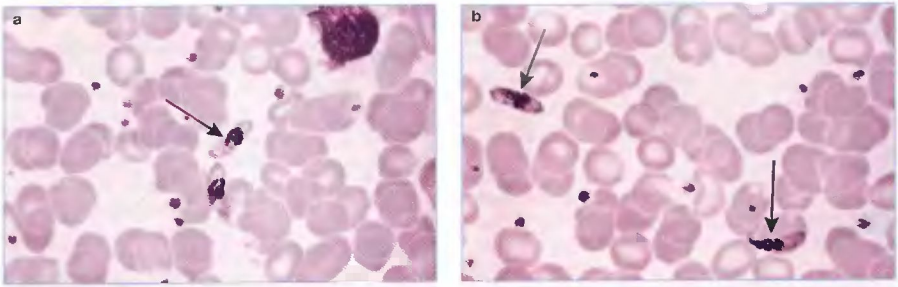

Рис. 456 (a, b). Мазок периферической крови. *P. falciparum*. Гаметоциты (указаны стрелками). ×1000

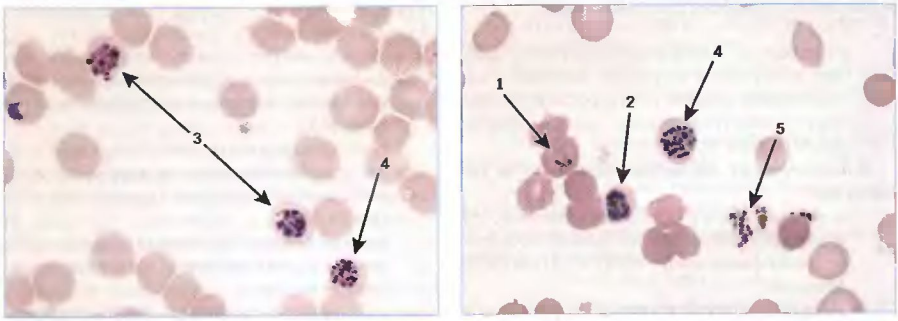

Рис. 457 (a, b). Мазок периферической крови. *P. falciparum*. Внутри пораженных эритроцитов видны мелкие кольцевидные трофозоиты (1), взрослый трофозоит (2), незрелые (3) и зрелые (4) шизонты. Внеэритроцитарно лежат мерозоиты (5). ×1000

Клинический случай 53. Тропическая малярия

Больной Б., 34 года. Поступил в клинику с лихорадкой неясного генеза. По профессии – летчик, часто летал в страны Африканского континента.

Объективно: кожные покровы сухие, горячие, желтушные. Печень +1,5 см.

Анализ периферической крови: WBC – $1{,}93\times10^9$/л, RBC – $4{,}2\times10^{12}$/л, Hb – 139 г/л, PLT – $308{,}0\times10^9$/л.

Лейкоцитарная формула: палочкоядерные нейтрофилы – 16%, сегментоядерные нейтрофилы – 45%, базофилы – 2%, моноциты – 29%, лимфоциты – 8%, СОЭ – 12 мм/ч.

В толстой капле и мазках периферической крови обнаружены *P. falciparum*. Паразитемия – 1 250 000/мкл (рис. 458, 459).

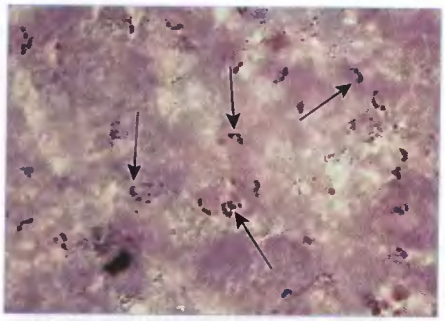

Рис. 458. Толстая капля б-го Б. *P. falciparum*. Множество мелких, разорванных колец (указаны стрелками). ×1000

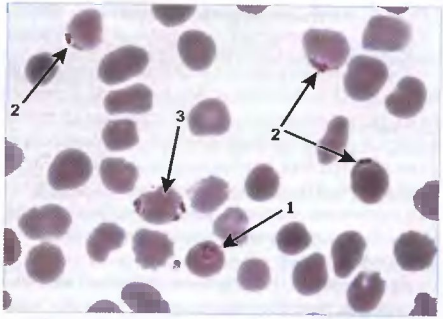

Рис. 459. Мазок периферической крови б–гоБ. *P. falciparum*. Кольцевидный трофозоит внутри эритроцита (1), «наездники» (2), множественная инвазия эритроцита (3). ×1000

Клинический случай 54

Больной Г., 45 лет. Поступил в клинику с лихорадкой неясного генеза. В анамнезе – поездка в Новую Гвинею.

Объективно: кожные покровы сухие, горячие, желтушные. Печень +1,5 см.

Анализ периферической крови: WBC – 17,1×10⁹/л, RBC – 3,8×10¹²/л, Hb – 128 г/л, PLT – 123,0×10⁹/л.

Лейкоцитарная формула: палочкоядерные нейтрофилы – 13%, сегментоядерные нейтрофилы – 50%, эозинофилы – 7%, моноциты – 6%, лимфоциты – 24%, СОЭ – 10 мм/ч. В толстой капле и мазках периферической крови обнаружены *P. falciparum*. Паразитемия – 49 455/мкл (рис. 460, 461).

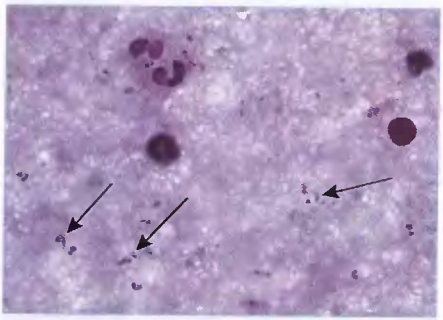

Рис. 460. Толстая капля б-го Г. В препарате видны мелкие, разорванные кольца *P. falciparum* (указаны стрелками). ×1000

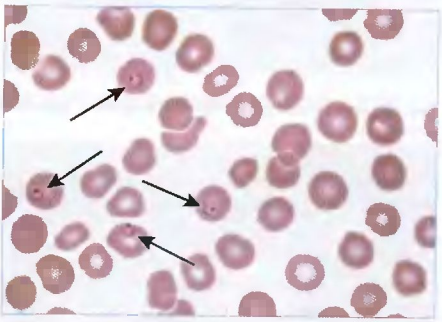

Рис. 461. Мазок периферической крови б-го Г. *P. falciparum*. Мелкие кольцевидные трофозоиты внутри пораженных эритроцитов (указаны стрелками). ×1000

Четырехдневная малярия

Возбудитель – *Plasmodium malariae*.

Зона распространения – страны тропической Африки, Юго-Восточная Азия, страны Ближнего и Среднего Востока. Четырехдневная малярия является самой древней формой. Особенностью данного паразита является его способность длительное время (несколько десятков лет) находиться в организме человека, не вызывая каких-либо клинических проявлений (пожизненное бессимптомное носительство).

Диагностика. Паразитемия нарастает медленно, так как рост *P. malariae* осуществляется медленными темпами. В связи с этим в препаратах преобладает преимущественно одна возрастная стадия развития возбудителя.

Для четырехдневной малярии в толстой капле характерно:

- отсутствие теней эритроцитов;
- преобладание одной возрастной стадии паразита;
- компактная форма полувзрослого трофозоита;
- зрелый шизонт – ядер меньше 12.

Для четырехдневной малярии в тонком мазке характерным является:

- эритроциты не увеличены в размере, при длительной окраске и большом количестве азура может выявляться зернистость Цимана;
- полувзрослый трофозоит имеет компактную форму, часто лентовидную (рис. 462–464);
- стадия зрелого шизонта – количество ядер менее 12, располагаются в виде розетки или асимметрично.

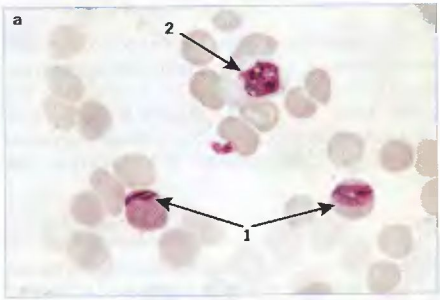

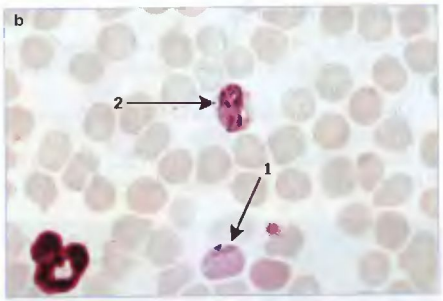

Рис. 462 (a, b). Мазок периферической крови. *P. malariae*. Полувзрослый трофозоит лентовидной формы (1), незрелый шизонт (2). ×1000

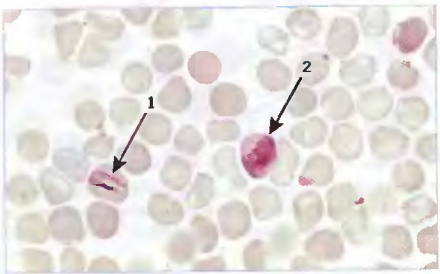

Рис. 463. Мазок периферической крови. *P. malariae*. Полувзрослый трофозоит лентовидной формы (1), взрослый трофозоит (2). ×1000

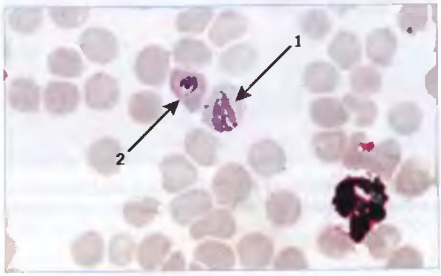

Рис. 464. Мазок периферической крови. *P. malariae*. Полувзрослый трофозоит лентовидной формы (1), юный трофозоит (2). ×1000

Овале-малярия

Возбудитель – *Plasmodium ovale*.

Зона распространения – страны тропической Африки, спорадические случаи возникают на островах Новой Гвинеи, Филлипинах, в Индокитае, Афганистане. К данному виду простейшего в организме человека быстро вырабатывается иммунитет, поэтому в эпидемических очагах болеют в основном дети. Заболевание отличается относительно мягким течением. При овале-малярии, так же как и при трехдневной, может наблюдаться длительный инкубационный период (несколько месяцев) и отдаленные рецидивы, обусловленные наличием состояния спячки спорозоитов в гепатоцитах печени.

Диагностика. Пораженные эритроциты увеличиваются в размере, приобретают вытянутую форму с одним неровным краем. В эритроцитах выявляется зернистость Джеймса.

Для овале-малярии в толстой капле характерно (рис. 465):

- тени эритроцитов;
- присутствие всех переходных стадий паразита;
- стадия полувзрослого трофозоита имеет компактную форму.

В тонком мазке для овале-малярии характерным является (рис. 466):

- пораженный эритроцит увеличен в размере, имеет овальную форму с фестончатым краем, содержит зернистость Джеймса;
- стадия полувзрослого трофозоита – паразит имеет компактную форму;
- стадия зрелого шизонта – количество ядер менее 12.

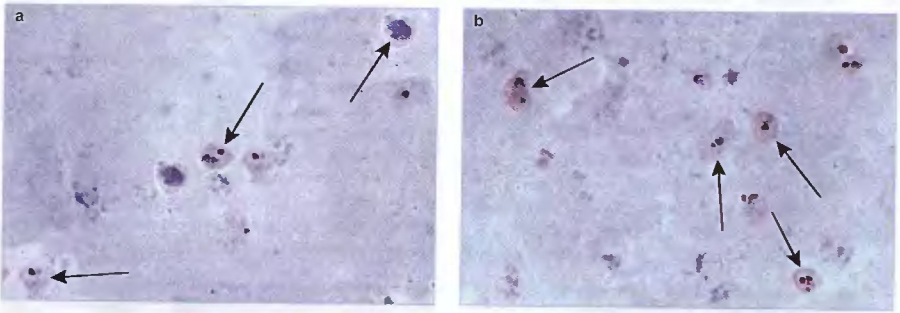

Рис. 465 (a, b). Толстая капля. *P. ovale*. Тени эритроцитов с находящимися в них паразитами на различных стадиях развития (указаны стрелками). ×1000

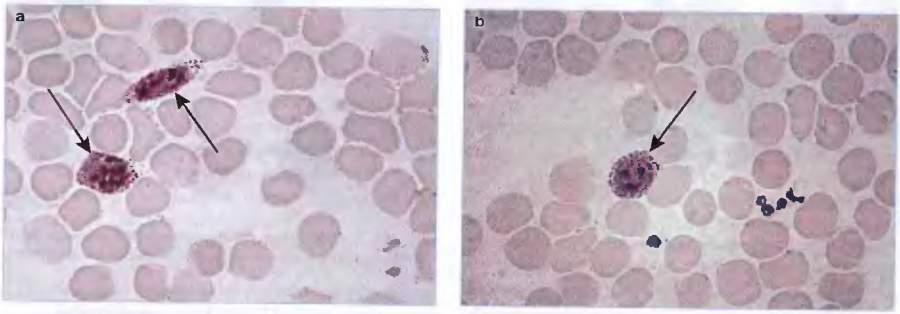

Рис. 466 (a, b). Мазок периферической крови. *P. ovale*. Пораженные эритроциты увеличены в размере, имеют зернистость Джеймса. Внутри эритроцитов четко видны паразиты на стадии незрелого шизонта (указаны стрелками). ×1000

Лейшманиоз

Лейшманиозы – группа протозойных инфекций, характеризующаяся поражением кожи (кожный лейшманиоз) или преимущественно внутренних органов с лихорадкой, спленомегалией и анемией (*висцеральный лейшманиоз*). Это природно-очаговые, трансмиссивные болезни. Возбудителями являются простейшие рода *Leishmaniae*, переносчики – москиты рода *Phlebotomus*. Лейшмании – внутриклеточные паразиты, развиваются в макрофагах. Число паразитов в клетке может достигать 20 и более. При разрушении клетки лейшмании обнаруживают внеклеточно. В жизненном цикле паразиты проходят две стадии, изменяя при этом свою форму:

- 1-я стадия – безжгутиковая лейшманиальная – протекает в тканях органов человека;
- 2-я стадия – жгутиковая лептомонадная – в организме переносчика.

Висцеральный лейшманиоз

Возбудитель – *Leishmaniae donovani*. Заболевание имеет природную очаговость, распространено в Средней Азии, Закавказье. В эндемических очагах носит сезонный характер (весна, поздняя осень). Резервуаром возбудителя являются шакалы, лисицы, собаки. В эндемических очагах болеют преимущественно дети в возрасте до 12 лет. Инкубационный период – от 20 дней до 10 месяцев (описаны случаи инкубации до 9 лет). Клиническая картина заболевания характеризуется неправильной длительной лихорадкой, спленo- и/или гепатомегалией, анемией, тромбоцитопенией, лейкопенией, нейтропенией, возможна анэозинофилия и отсутствие базофилов, относительный лимфоцитоз и моноцитоз. Диагностика висцерального лейшманиоза основывается:

- на обнаружении лейшманий в пунктатах костного мозга, печени, селезенки, лимфатических узлов;
- на серологических методах (РСК, РИФ, ИФА), позволяющих выявить антитела на ранней стадии и носящих вспомогательный характер.

Лейшмании имеют шарообразную или овальную форму, ядро темно-фиолетового цвета и добавочное, меньших размеров ядро (кинетопласт) в виде темно-фиолетовой точки или палочки, расположенной сбоку или у одного из полюсов лейшмании. Базофильная цитоплазма имеет очерченные контуры (рис. 467-471).

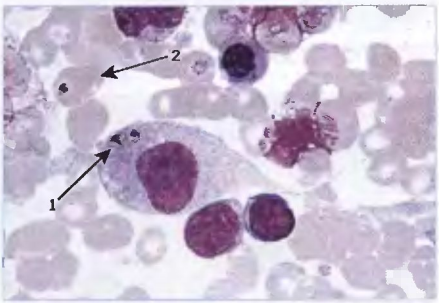

Рис. 467. Костный мозг. Висцеральный лейшманиоз. Внутриклеточное расположение лейшманий в макрофаге (1), внеклеточное – на эритроците (2). ×1000

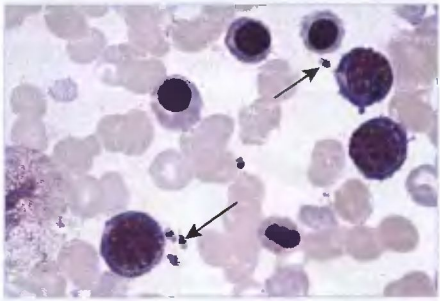

Рис. 468. Костный мозг. Висцеральный лейшманиоз. Внеклеточное расположение лейшманий (указаны стрелками). ×1000

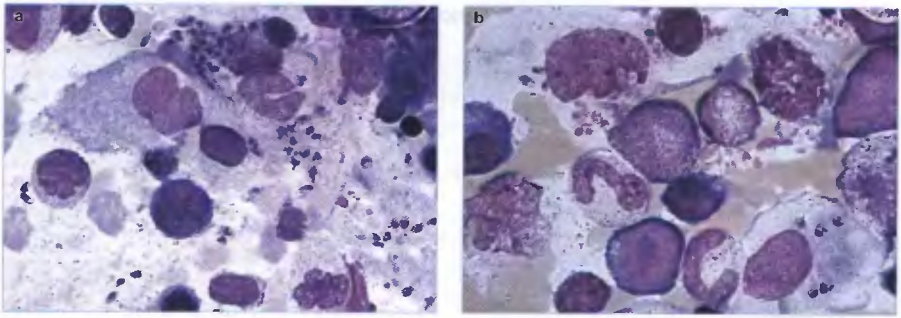

Рис. 469 (a, b). Костный мозг. Висцеральный лейшманиоз. Лейшмании внутри- и внеклеточно. ×1000

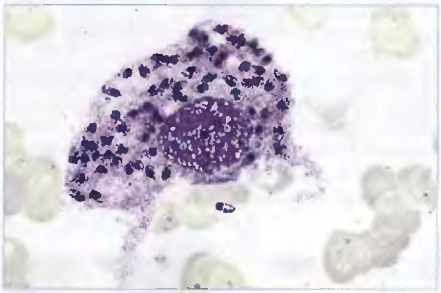

Рис. 470. Костный мозг. Висцеральный лейшманиоз. Внутриклеточное расположение лейшманий в макрофаге. ×1000

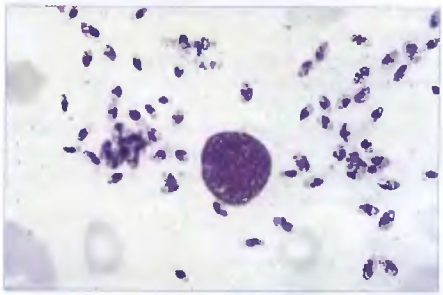

Рис. 471. Костный мозг. Висцеральный лейшманиоз. Внеклеточное расположение лейшманий. ×1000

Кожный лейшманиоз

Возбудитель – *Leishmaniae tropica*. Выделяют 2 формы:

- *городская* (антропонозная). Основной резервуар болезни – больные люди. Заболевание передается от больного человека через переносчика другому человеку. Инкубационный период составляет обычно 1 год (реже 3–5 лет). Заболевание носит сезонный характер, наиболее опасное время заражения – июнь–август (период лета москитов);
- *сельская* (зоонозная). Основной резервуар заболевания – грызуны. Человек заражается после укуса москита, который до этого напился крови больного животного. Инкубационный период составляет от нескольких дней до 3–4 недель.

Клиническая картина. Патологический процесс развивается в коже, в месте внедрения паразита развивается лейшманиома (папула красного цвета). Через 3–6 месяцев поверхность ее покрывается коркой, под которой обнаруживается кратерообразная ямка с гнойным налетом на дне. Края язвы неровные, отделяемое серозно-гнойное. Рубцевание язвы происходит в течение года. Иммунитет пожизненный. ***Диагностика*** осуществляется по обнаружению возбудителя в материале, полученного из бугорка или в соскобе с краев язвы.

Трипаносомоз

Трипаносомозы – группа трансмиссивных протозойных болезней, вызываемых гемофлагеллятами рода *Trypanosoma*.

Трипаносомоз африканский (синоним – сонная болезнь) – заболевание, характеризующееся неправильной лихорадкой, высыпаниями на коже, увеличением лимфатических узлов, локальными отеками, сонливостью. Заболевание встречается исключительно в тропической Африке. Переносчиками являются мухи цеце.

Различают остротекущий родезийский тип и имеющий тенденцию к хроническому течению – гамбийский тип болезни.

Патогенными для человека являются *Trypanosoma brucei gambiense* и *Trypanosoma brucei rhodesiense*, морфологически практически неразличимые. Кровяные формы трипаносом – трипомастиготы – крайне полиморфны. Они могут быть представлены:

- длинными, узкими формами со жгутиком, далеко выходящим за пределы переднего конца клетки, и хорошо развитой ундулирующей мембраной;
- короткими широкими формами без свободного жгутика;
- промежуточными формами с коротким жгутиком.

На пике паразитемии в организме человека преобладают узкие, длинные, интенсивно делящиеся формы, на спаде паразитемии – короткие, широкие формы трипомастигот, способные развиваться только в переносчике.

Диагностика осуществляется:

- по обнаружению возбудителя в материале, полученном из трипаносомного шанкра, лимфатического узла, при исследовании крови, спинно-мозговой жидкости, пунктата костного мозга;
- иммунологическими методами (РИФ, РСК, ИФА).

Трипаносомы имеют цитоплазму голубоватого цвета, хорошо различимое центрально расположенное красное ядро, на заднем конце – кинетопласт. Отчетливо виден жгутик, проходящий параллельно телу паразита, между жгутиком и телом – ундулирующая мембрана (рис. 472–474).

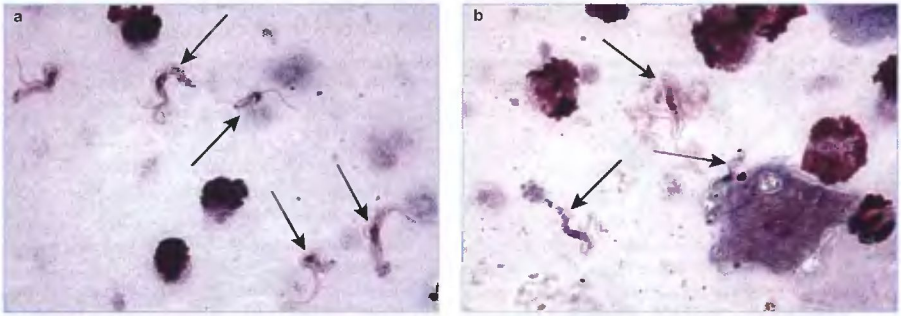

Рис. 472 (a, b). Толстая капля. Трипаносомы. Длинные, узкие формы со жгутиком, далеко выходящим за пределы переднего конца клетки, и хорошо развитой ундулирующей мембраной. ×1000

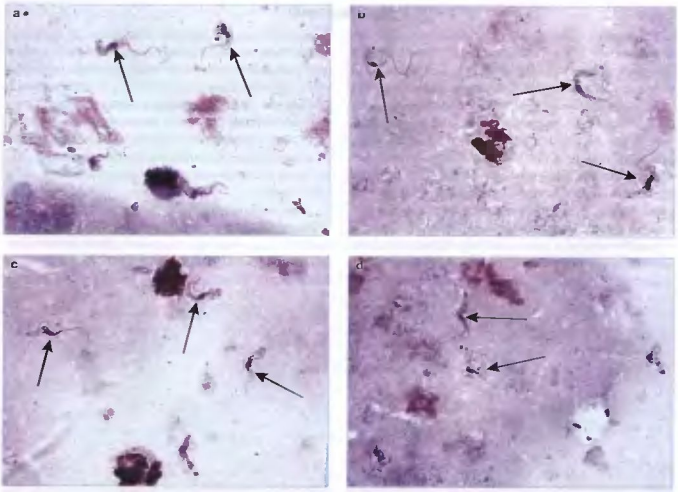

Рис. 473 (a, b, c, d). Толстая капля. Трипаносомы. ×1000

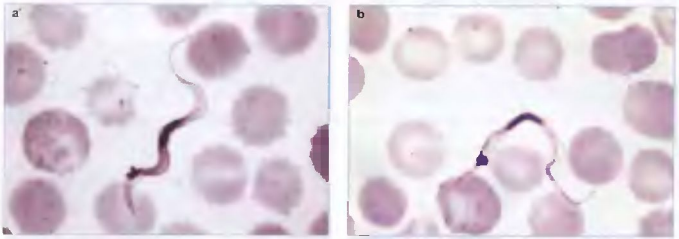

Рис. 474 (a, b). Мазок крови. Трипаносома. В центре ядро, на заднем конце – кинетопласт, жгутик. ×1000

Спирохетозы

Клещевые боррелиозы (синоним – клещевой возвратный тиф). Группа острых инфекционных болезней, характеризующихся повторными пароксизмами лихорадки, возникающими без определенной последовательности. Заболевание регистрируется на всех материках, кроме Австралии. Возбудителями клещевых боррелиозов являются спирохеты рода *Borrelia*. Специфическими переносчиками и резервуаром боррелий являются клещи семейства *Argasidae*. Заболевание носит природно-очаговый характер. Человек заболевает, соприкасаясь с естественными убежищами клещей в природе во время работы или отдыха. Боррелии, проникнув в организм человека при укусе клеща, попадают в кровь и, размножаясь, вызывают лихорадочные приступы. В безлихорадочный период боррелии обнаруживаются в центральной нервной системе, селезенке, костном мозге, в небольшом количестве – в периферической крови. Инкубационный период заболевания от 4 до 15 дней. Характерно разнообразное клиническое течение, беспорядочное чередование лихорадочных приступов и периодов апирексии, незначительное увеличение размеров печени и селезенки.

Диагностика осуществляется путем выявления спирохет в крови методом толстой капли, где они имеют вид штопорообразно извитой ниточки. Молодые особи меньших размеров и тоньше. Количество витков от 3 до 6 (рис. 475, 476).

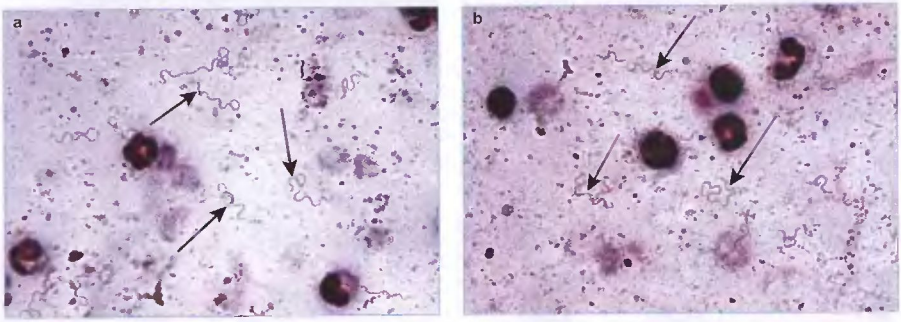

Рис. 475 (a, b). Толстая капля. Спирохеты. ×1000

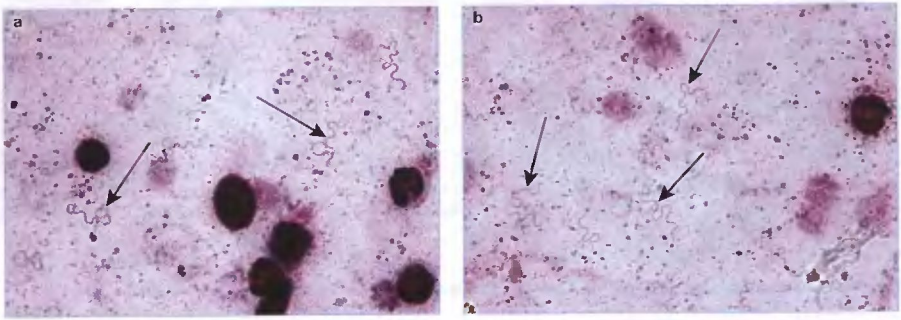

Рис. 476 (a, b). Толстая капля. Спирохеты. ×1000

Филяриатозы

Группа гельминтозов, распространенных в странах с тропическим и субтропическим климатом (Африка, Азия, Южная Америка). Общими признаками являются: трансмиссивный путь передачи, длительный инкубационный период, медленное развитие и длительное течение заболевания. Известны следующие разновидности филяриатозов:

1. ***Вухереріоз*** – возбудитель *W. bancrofti*.
2. ***Бругиоз*** – возбудитель *B. malayi*.
3. ***Онхоцеркоз*** – возбудитель *O. volvulus*.
4. ***Лоаоз*** – возбудитель *Loa-Loa*.
5. ***Дипеталонематоз*** – возбудитель *D. perstans* и *D. streptocerca*.

Для всех филяриатозов характерны разные переносчики (комары, слепни, мошки, мокрицы). Взрослые паразиты (макрофилярии) обитают у человека в различных тканях (лимфатический аппарат, подкожная клетчатка, соединительные ткани стенок полостей тела и др.). Личиночная стадия (микрофилярии) развивается в кровососущих насекомых, при их укусе личинки попадают в кровеносную систему человека, мигрируют 1–18 месяцев. За этот срок личинка достигает тканей, где созревает до раздельнополых особей, самки рождают личинки, и цикл повторяется. Клиническая симптоматика зависит от вида филяриатоза. Для вухереріоза и бругиоза характерны: аллергические симптомы, отеки, увеличение лимфатических узлов, лимфостаз с развитием слоновости нижних конечностей, мошонки, грудных желез, хилурия, хилезный плеврит, асцит, язвенные поражения кожи. Онхоцеркоз, лоаоз и дипеталонематоз сопровождаются интенсивным зудом, депигментацией кожи, папулезными высыпаниями, атрофией кожи, летучими отеками. Личинки могут попадать в глаз, вызывая конъюнктивит и атрофию зрительного нерва. Все филярии имеют определенную длину, форму хвостового отдела, чехлики полный или неполный.

Диагноз устанавливается по толстой капле крови (вухереріоз, лоаоз, бругиоз, дипеталонематоз) или соскобу поверхностных слоев кожи (онхоцеркоз) (рис. 477).

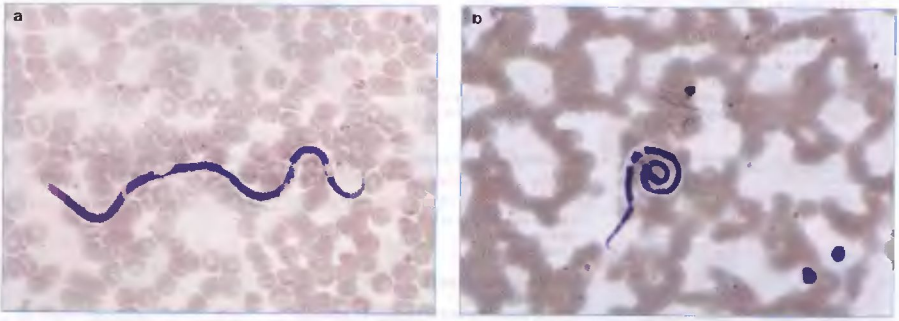

Рис. 477 (a, b). Периферическая кровь. *Wuchereria bancrofti* – возбудитель вухереріоза. ×1000

КАРТИНА КРОВИ И КОСТНОГО МОЗГА ПРИ НЕКОТОРЫХ ЗАБОЛЕВАНИЯХ

Тромбоцитопеническая пурпура (болезнь Верльгофа)

Идиопатическая тромбоцитопеническая пурпура – аутоиммунное заболевание, при котором антитела вырабатываются против неизмененных тромбоцитарных антигенов. Острой аутоиммунной тромбоцитопенической пурпуре предшествуют вирусные, бактериальные инфекции, вакцинация, прием лекарственных препаратов, системные заболевания и другие факторы. В ряде случаев причину установить не удается. В клинической картине преобладает геморрагический синдром (кожные геморрагии, меноррагии, кровоизлияния в слизистые оболочки).

В периферической крови имеет место изолированная тромбоцитопения. Степень выраженности ретикулоцитоза зависит от интенсивности кровопотери. Остальные показатели гемограммы чаще всего не изменены. Железодефицитная анемия может наблюдаться при мено- и метроррагиях. В мазках периферической крови отмечается выраженный анизоцитоз тромбоцитов, атипичные и гигантские формы (рис. 478), скудная азурофильная зернистость или полное отсутствие гранул, базофилия цитоплазмы, так называемые «голубые пластинки» (рис. 479). *В костном мозге* наблюдается нормальное или повышенное содержание мегакариоцитов, функциональное состояние которых значительно варьирует. В связи с быстрой отшнуровкой тромбоцитов от мегакариоцитов и выходом их в кровь создается впечатление, что мегакариоциты недеятельны (рис. 480).

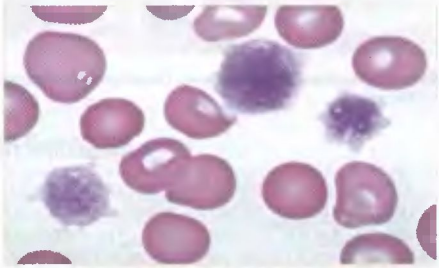

Рис. 478. Периферическая кровь. Тромбоцитопеническая пурпура. Гигантские формы тромбоцитов. ×1000

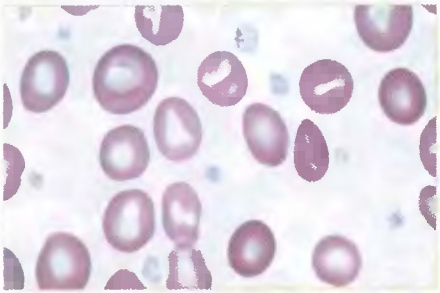

Рис. 479. Периферическая кровь. Тромбоцитопеническая пурпура. «Голубые пластинки». ×1000

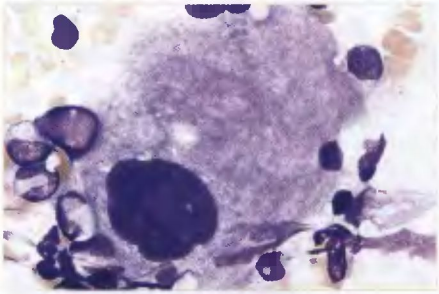

Рис. 480. Костный мозг. Тромбоцитопеническая пурпура. Мегакариоцит без отшнуровки тромбоцитов. ×1000

Синдром Бернара–Сулье

Синдром Бернара–Сулье (макроцитарная тромбоцитодистрофия) – наследственное заболевание, характеризующееся гигантскими тромбоцитами (6–8 мкм в диаметре), умеренной тромбоцитопенией, нарушением адгезивности тромбоцитов (рис. 481).

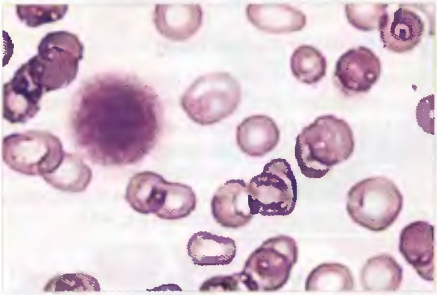

Рис. 481. Синдром Бернара–Сулье. Гигантский тромбоцит. ×1000

Аномалия Мея–Хегглина

Аномалия Мея–Хегглина – редкая наследственная аномалия тромбоцитов, которые имеют большой размер, а в цитоплазме лейкоцитов определяются базофильные включения – тельца Деле (рис. 482).

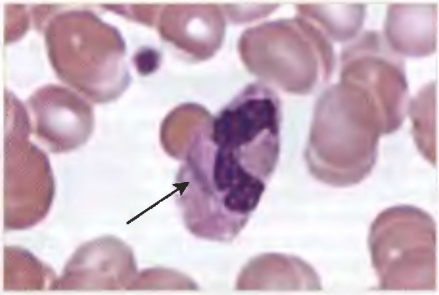

Рис. 482. Аномалия Мея–Хегглина. В нейтрофиле тельце Деле (указано стрелкой). ×1000

Аномалия Пельгера–Хюэта

Среди наследственных нарушений морфологии лейкоцитов наиболее известна аномалия Пельгера–Хюэта. Предполагают, что аномалия ограничивается только морфологическими изменениями сегментоядерных нейтрофилов вследствие наследственного дефекта генетического контроля постмитотической стадии созревания гранулоцитов.

В периферической крови определяются нейтрофилы с нарушенной сегментацией ядер. Ядерный хроматин грубоглыбчатый, пикнотичный, число сегментов не превышает двух. Обнаруживаются

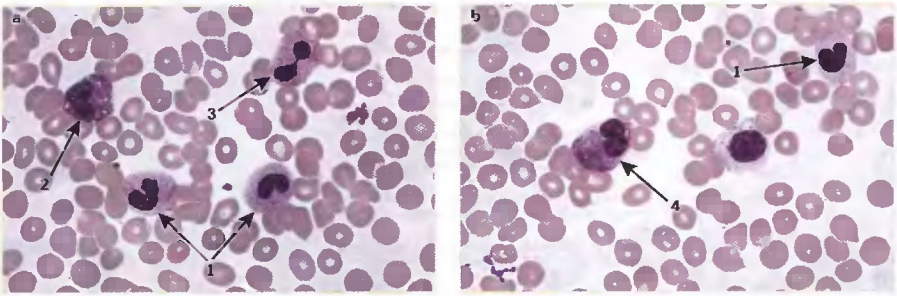

Рис. 483 (a, b). Пельгеровская аномалия лейкоцитов. Палочкоядерные нейтрофилы (1) и эозинофилы (2) с короткими, утолщенными ядрами, бисегментированные нейтрофилы (3) и эозинофил (4). ×450

ядра с намечающейся перетяжкой в форме пенсне, гири, палочки. Реже бывают двух-, трехъядерные клетки. При гомозиготных формах преобладают круглоядерные гранулоциты, напоминающие миелоциты, но с конденсированным хроматином. Часть нейтрофилов содержит крупную, обильную зернистость (рис. 483, 484). Аналогичные изменения наблюдаются в эозинофилах. Нейтрофилы при аномалии Пельгера по способности к фагоцитозу, содержанию ферментов, продолжительности жизни не отличаются от нормальных зрелых нейтрофилов. Признаки пельгеризации лейкоцитов возможны при системной красной волчанке, сублейкемическом миелозе, хроническом миелолейкозе, инфекционных заболеваниях, миелодиспластическом синдроме.

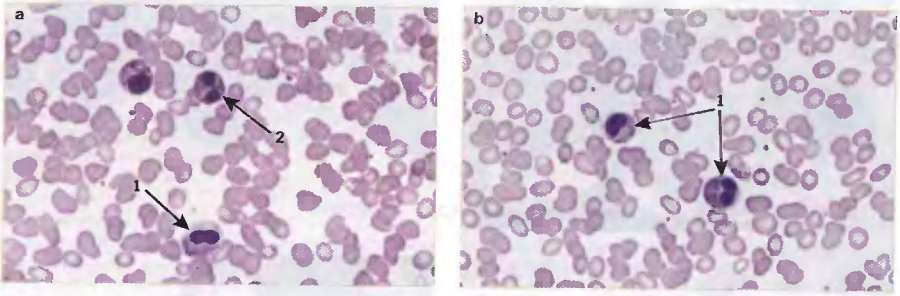

Рис. 484 (a, b). Пельгеровская аномалия лейкоцитов. Палочкоядерные нейтрофилы с короткими, утолщенными ядрами (1), бисегментированный нейтрофил (2). ×450

Морфология LE-клеток

LE-клетки являются морфологическим проявлением иммунологического процесса, лежащего в основе патогенеза системной красной волчанки и обусловленного образованием антител к нативной ДНК (нДНК), циркулирующих иммунных комплексов нДНК-антитела и нДНК-комплемент. LE-клетки образуются в результате фагоцитоза нейтрофилами (реже моноцитами) гомогенного материала, состоящего из волчаночного фактора (антинуклеолярного фактора), остатков ядра лейкоцитов и комплемента. Морфологически LE-клетки представляют собой нейтрофилы или моноциты, содержащие в своей цитоплазме округлое, бесструктурное, гомогенное образование розово-фиолетового цвета, расположенное обычно центрально и смещающее на периферию собственное ядро клетки (рис. 485, 486).

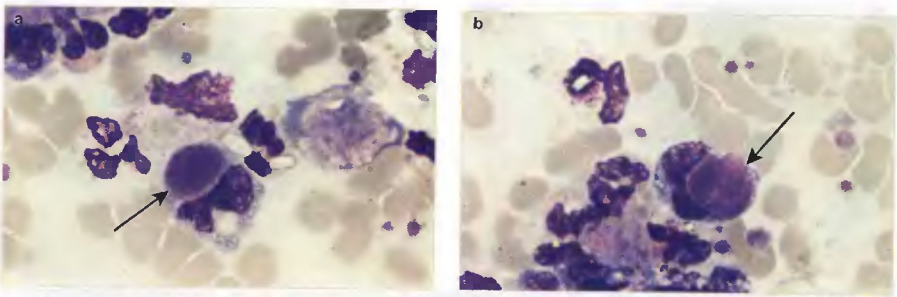

Рис. 485 (a, b). Периферическая кровь. LE-клетки (указаны стрелками). ×1000

Иногда данная гомогенная масса может лежать внеклеточно, окруженная нейтрофилами и моноцитами, с образованием фигур «розеток» (рис. 487, 488). Псевдо-LE-клетки, или тарт-клетки, отличаются от LE-клеток тем, что в цитоплазме нейтрофила фагоцитированный материал сохраняет свою структуру и не является гомогенным (рис. 489). LE-клетки обнаруживают при системной красной волчанке, ревматоидном артрите и других заболеваниях соединительной ткани.

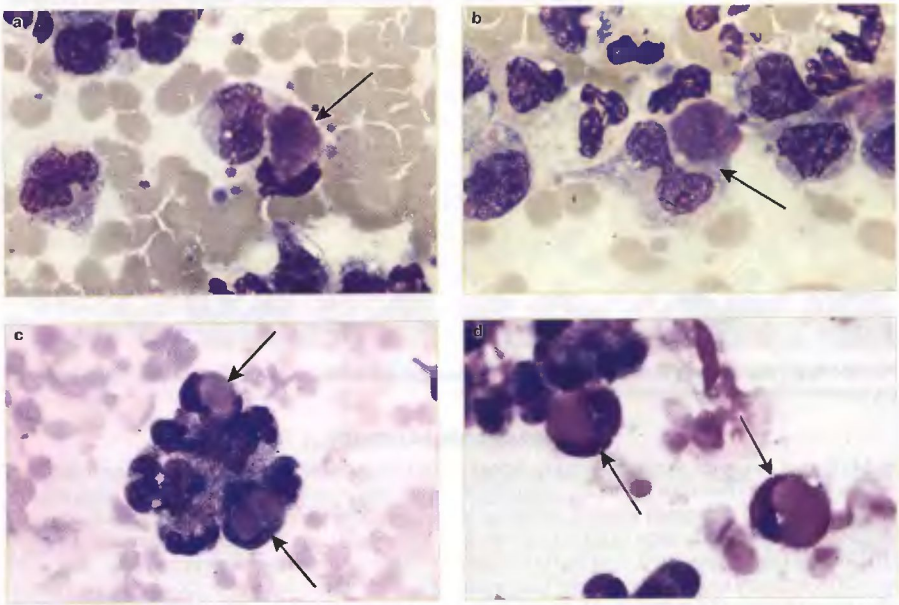

Рис. 486 (a, b, c, d). Периферическая кровь. LE-клетки (указаны стрелками). ×1000

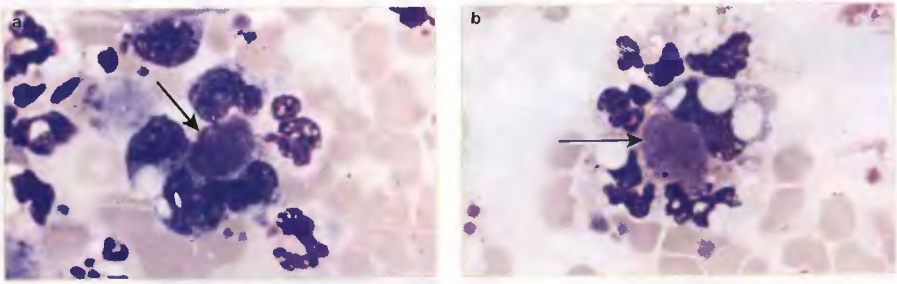

Рис. 487 (a, b). Периферическая кровь. «Розетки», образованные нейтрофилами вокруг гомогенного бесструктурного вещества (указаны стрелками). ×1000

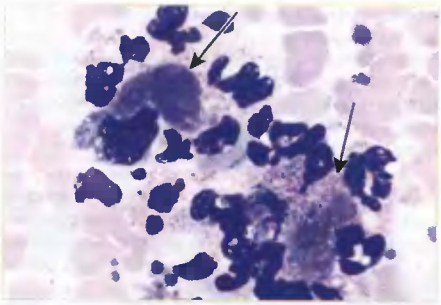

Рис. 488. Периферическая кровь. «Розетки», образованные нейтрофилами вокруг гомогенного бесструктурного вещества (указаны стрелками). ×1000

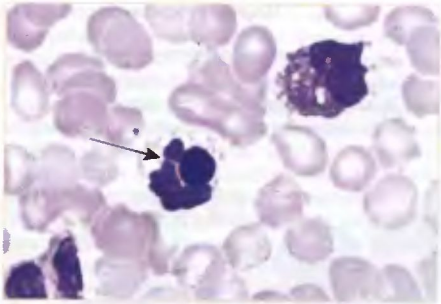

Рис. 489. Периферическая кровь. Тарт-клетка (указана стрелкой) – фагоцитоз ядра. ×1000

Синдром Чедиака–Хигаши

Редкий наследственный аутосомно-рецессивный синдром, характеризующийся наличием гигантских гранул во всех типах лейкоцитов и клинически проявляющийся склонностью к инфекциям бактериальной и грибковой природы. Это обусловлено дефектностью нейтрофилов, которые способны фагоцитировать, но не способны осуществлять внутриклеточный киллинг фагоцитированных микроорганизмов. У большинства больных в течение болезни разворачивается гемофагоцитарный синдром, проявляющийся лихорадкой, отеками, гепатоспленомегалией, лимфаденопатией, панцитопенией, коагулопатией. Диагноз основывается на обнаружении патогномоничных специфических гранул в лейкоцитах (аномальные лизосомы), ядра которых часто деформированы (рис. 490).

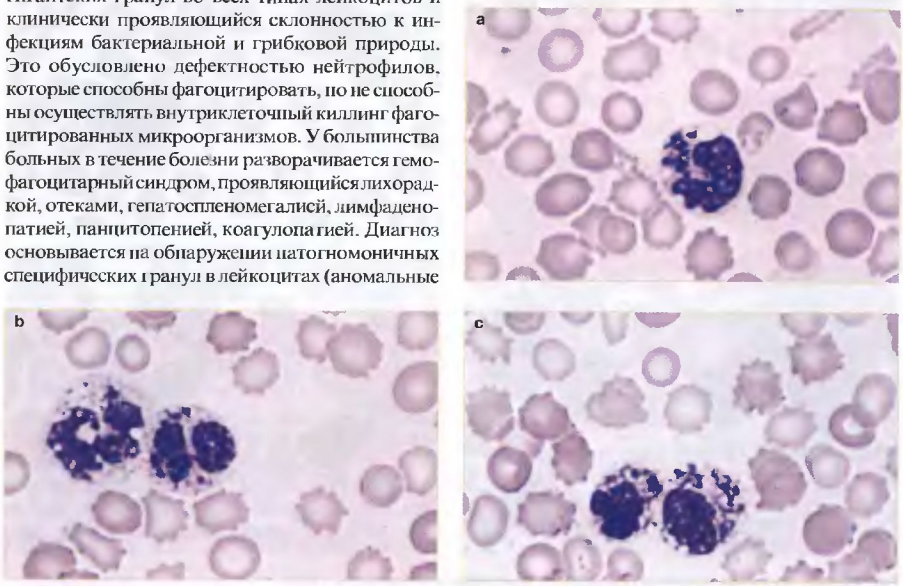

Рис. 490 (a, b, c). Синдром Чедиака–Хигаши. В цитоплазме нейтрофилов крупные, синего цвета гранулы. ×1000

Картина крови при некоторых вирусных инфекциях

Инфекционный мононуклеоз

Инфекционный мононуклеоз вызывается вирусом Эпштейна–Барра (вирус семейства герпеса), который инфицирует В-лимфоциты через поверхностные антигены CD21, вызывая их пролиферацию. На вирусинфицированные клетки реагируют цитотоксические Т-лимфоциты (CD8+) и НК-клетки, в значительном количестве циркулирующие в крови и находящиеся в лимфоидной ткани в виде широкоцитоплазменных лимфоцитов. Заболевание характеризуется высокой температурой, ангиной, лимфаденопатией, спленомегалией и гепатомегалией. Преимущественно увеличиваются заднешейные, затылочные, реже подмышечные лимфатические узлы, болезненные при пальпации. *В периферической крови* наблюдается чаще лейкоцитоз (до 20×10^9/л и более), абсолютное или относительное снижение нейтрофилов, абсолютный лимфоцитоз (атипичные мононуклеары), единичные плазматические клетки.

Атипичные мононуклеары имеют разнообразную морфологию. Это могут быть клетки с округлыми, неправильными, полиморфными ядрами, нередко похожими на ядра моноцитов. Структура хроматина стертая, лишена грубой глыбчатости, свойственной зрелым лимфоцитам. Цитоплазма клеток может быть различной по объему и окраске: широкая, голубого цвета с краевой базофилией либо узкая с резкой базофилией (рис. 491).

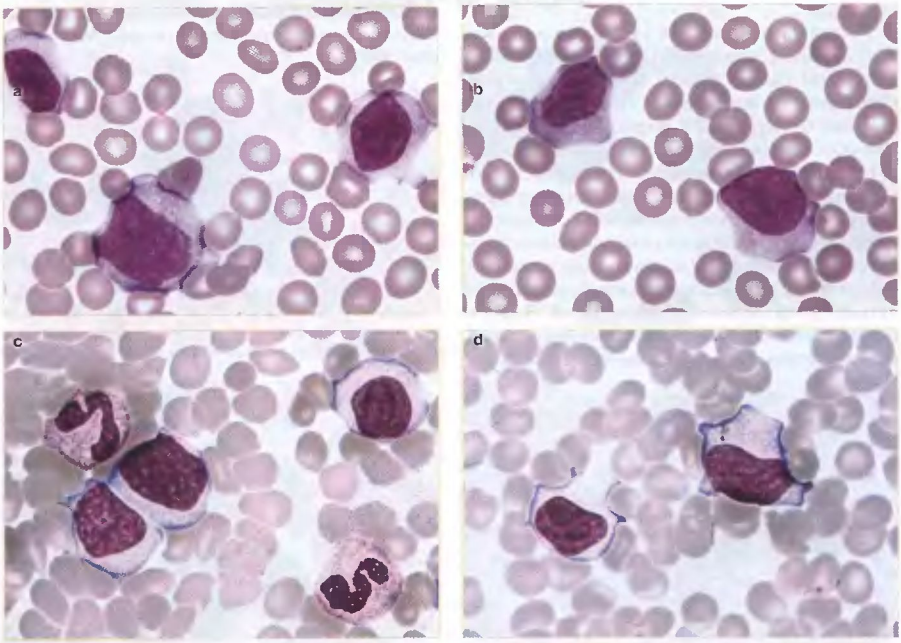

Рис. 491 (a, b, c, d). Инфекционный мононуклеоз. Атипичные мононуклеары. ×1000

Среди атипичных мононуклеаров могут встречаться иммунобласты – клетки крупных размеров, с высоким ядерно-цитоплазматическим соотношением, центрально расположенным гиперхромным ядром, гомогенной структурой хроматина и 1–2 нуклеолами (рис. 492, 493). Процент атипичных мононуклеаров может варьировать и достигать 60–80% в разгар заболевания с постепенным снижением по мере выздоровления. Для инфекционного мононуклеоза в период реконвалесценции характерна эозинофилия и моноцитоз, повышение СОЭ. Заболевание длится 3–4 недели с длительным астеническим синдромом после выздоровления.

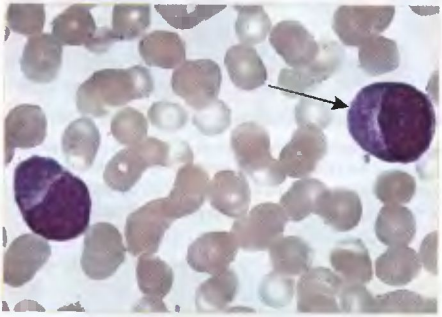

Рис. 492. Инфекционный мононуклеоз. Атипичные мононуклеары. Иммунобласт (указан стрелкой). ×1000

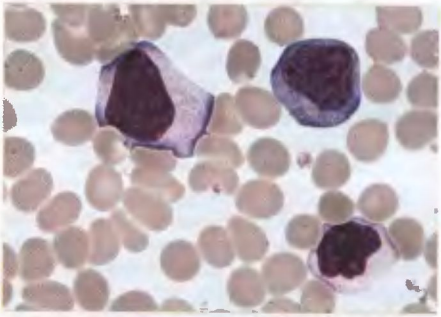

Рис. 493. Инфекционный мононуклеоз. Атипичные мононуклеары. ×1000

Клинический случай 55.
Инфекционный мононуклеоз

Больной А., 15 лет. Обратился с жалобами на сильную слабость, боли в горле, повышение температуры до 38 °С.

Объективно: катаральная ангина, увеличение затылочных и заднешейных лимфатических узлов.

Анализ периферической крови: WBC – 12,82×10⁹/л, RBC – 5,48×10¹²/л, Hb – 147 г/л, Ht – 41,3%, MCV – 77,8 фл, MCH – 27,3 пг, MCHC – 356 г/л, RDW – 14,5%, PLT – 130,0×10⁹/л.

Лейкоцитарная формула: палочкоядерные нейтрофилы – 5%, сегментоядерные нейтрофилы – 23%, эозинофилы – 1%, лимфоциты – 11%, атипичные мононуклеары (широкоцитоплазменные лимфоциты с краевой базофилией) – 60% (рис. 494, 495).

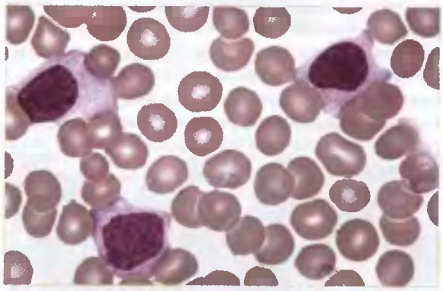

Рис. 494. Периферическая кровь б-го А. Атипичные мононуклеары при инфекционном мононуклеозе. ×1000

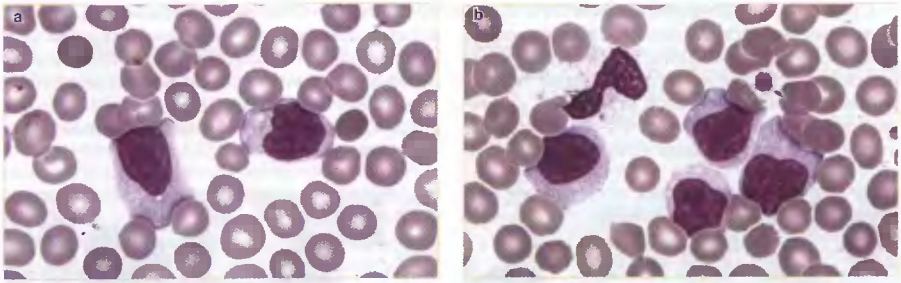

Рис. 495 (a, b). Периферическая кровь б-го А. Атипичные мононуклеары при инфекционном мононуклеозе. ×1000

Хронический вирусный гепатит

Длительная персистенция и репликация вирусов гепатита С и В в гепатоцитах и мононуклеарных клетках крови и костного мозга (лимфоциты, моноциты, макрофаги) приводит к многочисленным висцеральным проявлениям хронического вирусного гепатита – смешанной криоглобулинемии, аутоиммунному тиреоидиту, гломерулонефриту и неясным гематологическим синдромам, лимфопролиферативным заболеваниям.

У ряда больных изменения в крови характеризуются 1–3-ростковой цитопенией, реже гипертромбоцитозом или лейкоцитозом. В периферической крови отмечается различной степени выраженности пойкилоцитоз (эхиноциты, каплевидные эритроциты, единичные овалоциты) (рис. 496–498). В костном мозге имеет место нормальное или повышенное содержание миелокариоцитов с наличием признаков дисгемопоэза в 1 или 2 ростках (многоядерные эритробласты, мегалобластоидность ядер, межклеточные мостики и пельгеризация ядер нейтрофилов, повышенное содержание сидеробластов) (рис. 499).

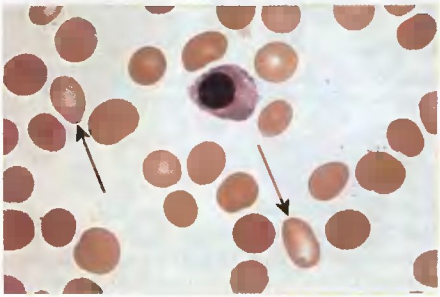

Рис. 496. Периферическая кровь. Хронический вирусный гепатит. Овалоциты (указаны стрелками). ×1000

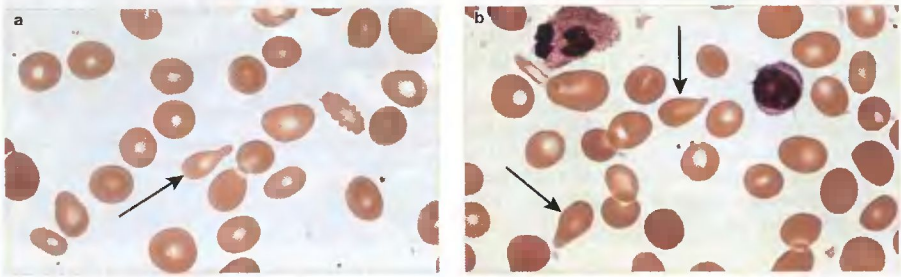

Рис. 497 (a, b). Периферическая кровь. Хронический вирусный гепатит. Каплевидные эритроциты (указаны стрелками). ×1000

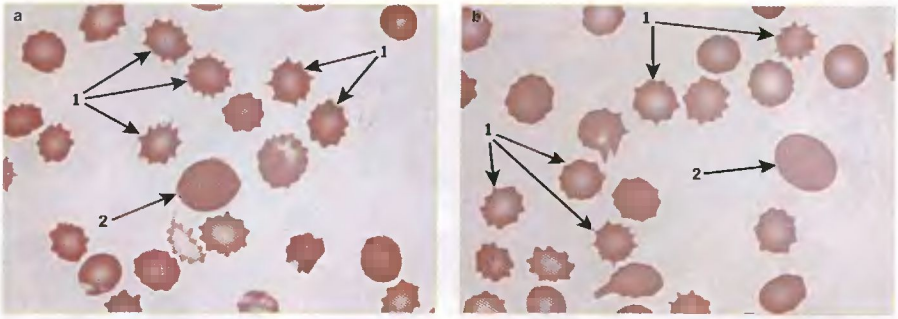

Рис. 498 (a, b). Периферическая кровь. Хронический вирусный гепатит. Эхиноциты (1) и гиперхромный макроцит (2). ×1000

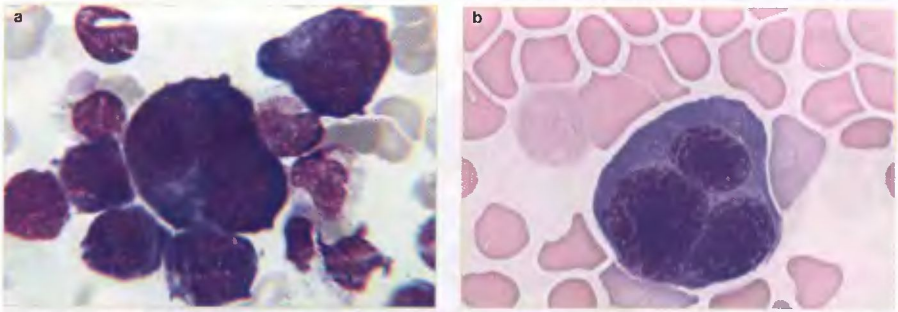

Рис. 499 (a, b). Костный мозг. Хронический вирусный гепатит. Дисэритропоэз. Многоядерный эритрокариоцит. ×1000

Парвовирусная инфекция

Парвовирус B19 обладает выраженным тропизмом к клеткам костного мозга. Репликация вируса осуществляется в эритроидных предшественниках, что вызывает выраженную эритроидную гипоплазию, появление гигантских форм проэритробластов (рис. 500–502), возможны мегалобластоидные изменения в клетках гранулоцитарного ростка. В периферической крови наблюдается панцитопения. Парвовирусная инфекция B19 вызывает парциальную красноклеточную аплазию, апластический криз при гемолитической анемии. Описаны случаи парвовирусной инфекции B19, предшествующие манифестации острого лимфобластного лейкоза. Парвовирусная инфекция развивается у больных с иммунодефицитом (после трансплантации органов, костного мозга, при ВИЧ-инфекции).

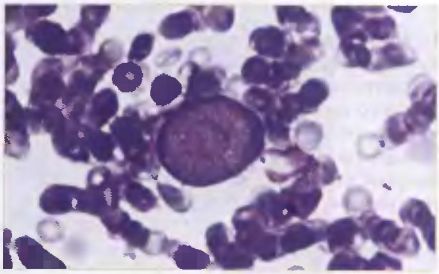

Рис. 500. Костный мозг. Парвовирусная инфекция. Аплазия костного мозга, гигантский проэритробласт. ×1000

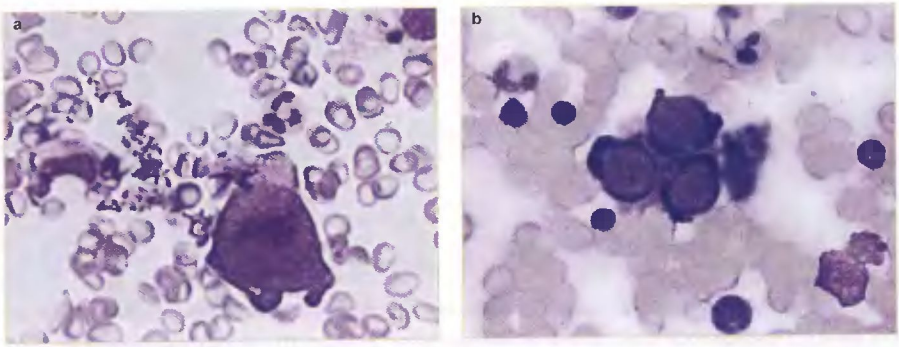

Рис. 501 (a, b). Костный мозг. Парвовирусная инфекция. Аплазия костного мозга. гигантский проэритробласт. ×1000

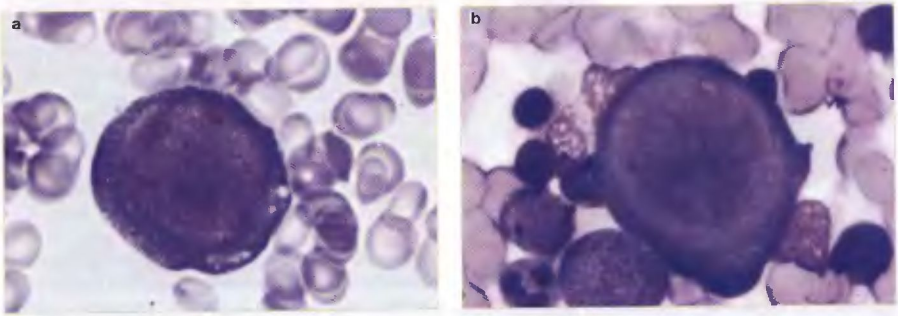

Рис. 502 (a, b). Костный мозг. Парвовирусная инфекция. Гигантский проэритробласт. ×1000

Метастазы рака в костный мозг

Метастазы рака в костный мозг являются результатом гематогенной диссеминации солидных опухолей. Для метастатического поражения костного мозга характерно наличие комплексов клеток, обладающих признаками атипии (полиморфизм размеров и формы клеток, их ядер, высокое ядерно-цитоплазматическое соотношение, наличие многоядерных клеток). Определить первичную локализацию опухоли по метастазам в костный мозг, как правило, не представляется возможным. В ряде случаев удается охарактеризовать гистологическую принадлежность опухолевых клеток (аденокарцинома, плоскоклеточный рак, недифференцированный рак). В тех случаях, когда опухолевые клетки не образуют четких комплексов и имеют низкую степень дифференцировки, дается заключение об обнаружении «клеток злокачественного новообразования» без установления их гистологической принадлежности (рис. 503–514).

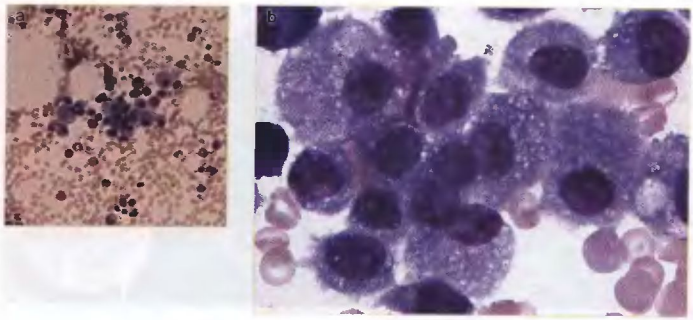

Рис. 503. Метастазы рака в костный мозг. **а** – ×100, **б** – ×1000

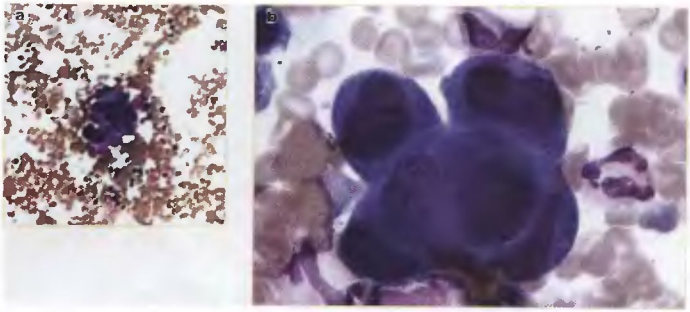

Рис. 504. Метастазы рака желудка в костный мозг. **а** – ×100, **б** – ×1000

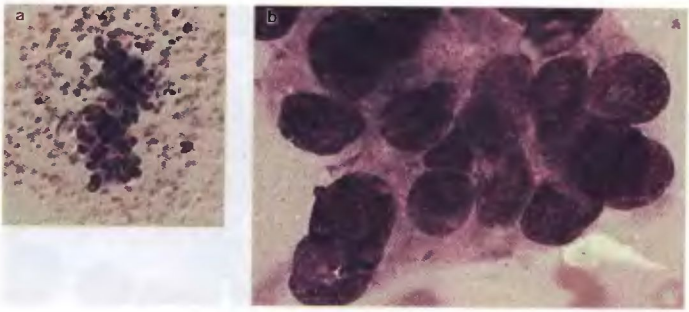

Рис. 505. Метастазы мелкоклеточного рака легкого в костный мозг. **а** – ×100, **б** – ×1000

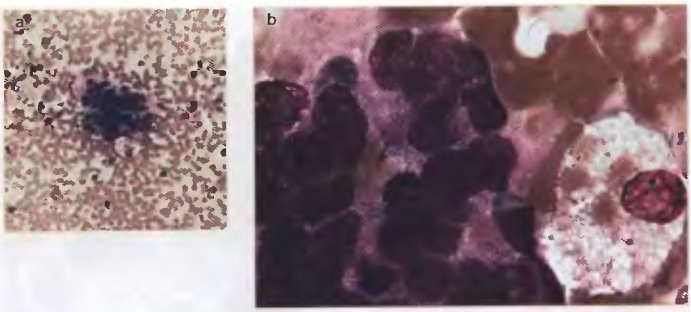

Рис. 506. Метастазы рака предстательной железы в костный мозг. **а** – ×100, **б** – ×1000

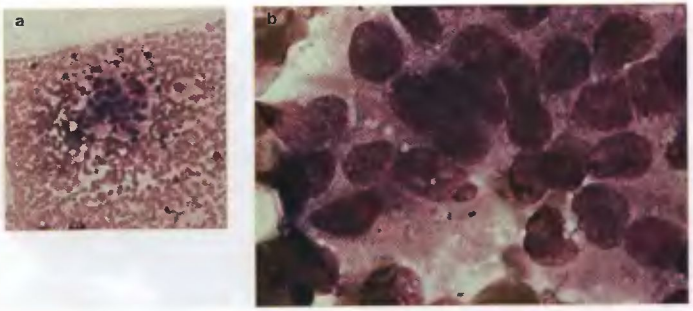

Рис. 507. Метастазы рака предстательной железы в костный мозг. **а** – ×100, **б** – ×1000

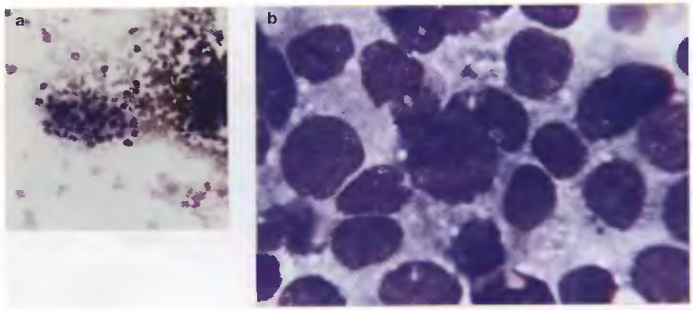

Рис. 508. Метастазы рака в костный мозг. **а** – ×100, **б** – ×1000

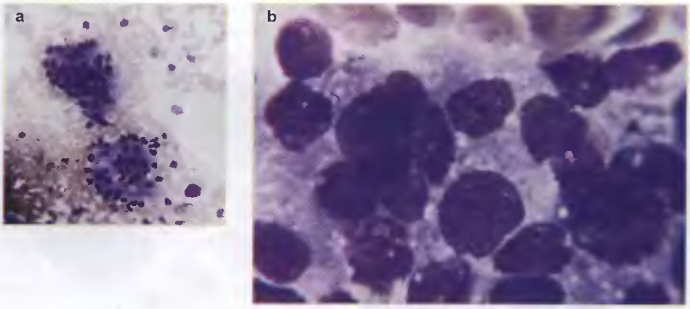

Рис. 509. Костный мозг. Метастазы рака. **а** – ×100, **б** – ×1000

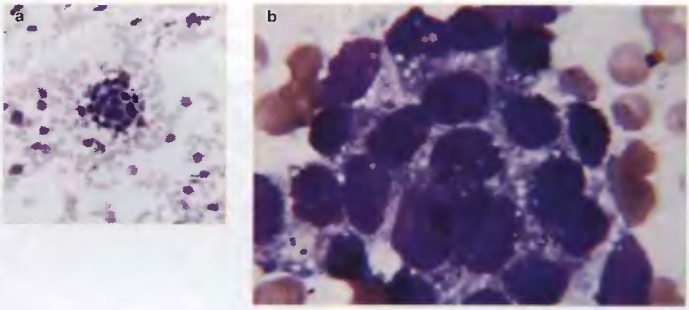

Рис. 510. Костный мозг. Метастазы рака. **а** – ×100, **б** – ×1000

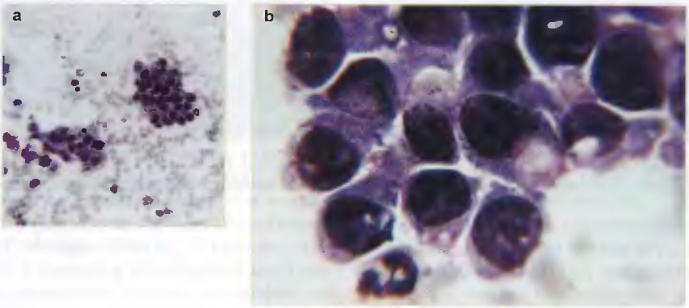

Рис. 511. Костный мозг. Метастазы рака. **а** – ×100, **б** – ×1000

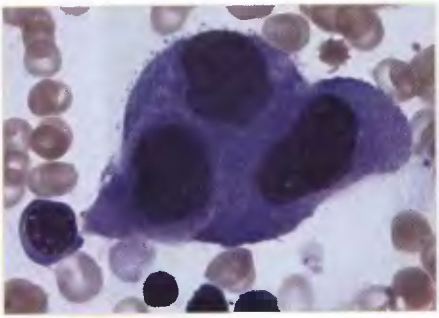

Рис. 512. Костный мозг. Метастазы рака. ×1000

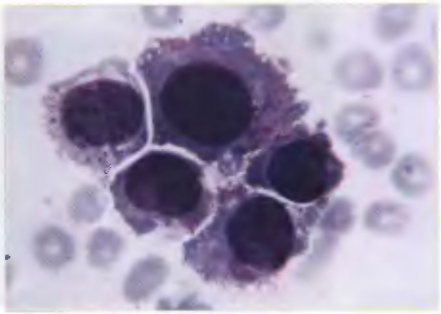

Рис. 513. Костный мозг. Метастазы аденокарциномы. ×1000

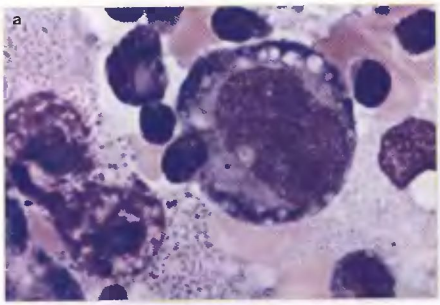

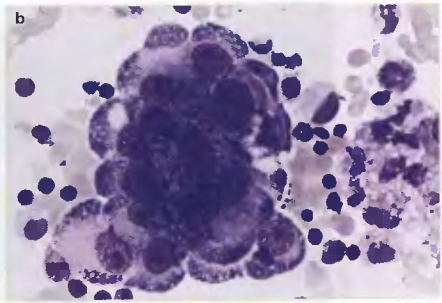

Рис. 514. Костный мозг. Метастазы рака молочной железы. ×1000

Гистиоцитоз из клеток Лангерганса (гистиоцитоз X)

Заболевание может проявляться в виде изолированного очага (солитарная эозинофильная гранулема), множественных очагов (болезнь Хенда–Шюллера–Крисчена), системного поражения многих органов, включая кости, кожу, печень, селезенку, лимфатические узлы (болезнь Леттерера–Зиве). Гистиоцитоз из клеток Лангерганса – заболевание преимущественно детского и юношеского возраста, у взрослых диагностируется редко. Патофизиологию гистиоцитоза из клеток Лангерганса связывают с нарушением иммунной регуляции и реактивной пролиферацией антигенпредставляющих макрофагов (дендритных клеток) в ответ на неизвестный, предположительно вирусной природы, этиологический стимул. Клиническая симптоматика и исходы гистиоцитоза из клеток Лангерганса варьируют от спонтанно излечивающихся одиночных очагов поражения до быстро прогрессирующих диссеминированных форм. Наиболее часто встречаются изолированные или множественные поражения костей, преимущественно свода черепа, голеней, ребер, таза, позвонков, нижней челюсти. Лимфатические узлы вовлекаются в процесс в 30% случаев, пролиферация клеток Лангерганса отмечается

в местах их локализации – паракортикальной зоне и синусах лимфатических узлов. При расположении очагов ретроорбитально наблюдается одно- или двухсторонний экзофтальм. В 30–40% наблюдений при гистиоцитозе из клеток Лангерганса встречается поражение кожи в виде дерматозов, реже – поражение слизистой оболочки полости рта. Заболевание может сопровождаться развитием несахарного диабета, связанного с разрастанием патологической ткани в гипоталамогипофизарной области. Гепатомегалия наблюдается при диссеминированной форме. Грануломатозное поражение легких является редким начальным и частым поздним (60%) прогностически неблагоприятным симптомом заболевания. Вовлечение в процесс костного мозга встречается у детей с диссеминированной формой заболевания. При этом отмечается анемия, тромбоцитопения, нейтропения.

Диагноз гистиоцитоза из клеток Лангерганса подтверждается на основании обнаружения пролиферации клеток Лангерганса, специфических ультраструктурных маркеров – гранул Бирбека, а также экспрессией CD1a, протеина S-100, виментина, HLA-DR. Клетки не экспрессируют маркеры B- и T-клеток (за исключением CD4), CD34, CD30, миелопероксидазу, эпителиальный мембранный антиген, CD21, CD35.

Субстрат заболевания – клетки Лангерганса (антигенпредставляющие макрофаги): диаметр 10–15 мкм, имеют овальное, почковидное или изрезанное ядро, точечный, равномерно распределенный хроматин, могут быть 1–2 нуклеолы. Цитоплазма обильная, бледно окрашенная, часто содержит вакуоли, включения отсутствуют, может быть азурофильная зернистость. Клетки Лангерганса располагаются на фоне реактивного клеточного компонента, представленного эозинофилами, нейтрофилами, гистиоцитами (включая многоядерные клетки), малыми лимфоцитами (рис. 515, 516). Клетки Лангерганса позитивны на АТФ-азу, α-нафтилацетатэстеразу (ингибиция фторидом натрия варьирует), α-нафтилбутиратэстеразу и кислую фосфатазу. Реакции на пероксидазу, тартратрезистентную кислую фосфатазу, хлорацетатэстеразу отрицательные.

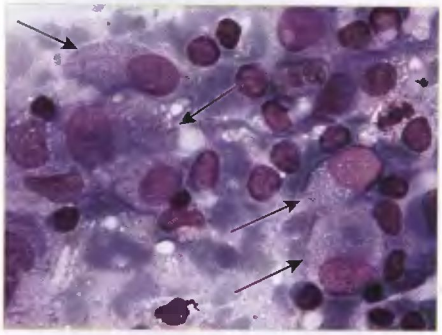

Рис. 515. Пунктат лимфатического узла. Гистиоцитоз из клеток Лангерганса. Гистиоциты указаны стрелкой. ×1000

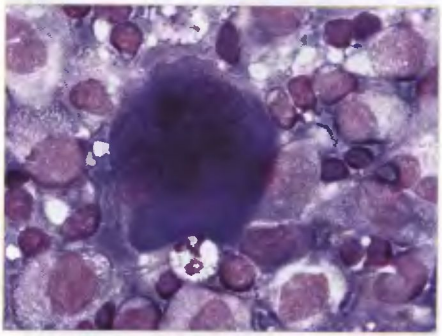

Рис. 516. Пунктат лимфатического узла. Гистиоцитоз из клеток Лангерганса. Многоядерная клетка. ×1000

Гемофагоцитарный лимфогистиоцитоз

Термин «гемофагоцитарный лимфогистиоцитоз» объединяет первичный (врожденный) и вторичный (приобретенный) варианты заболевания. Первичный гемофагоцитарный лимфогистиоцитоз (семейный и спорадический) является патологией детей раннего возраста, обычно индуцирован вирусными инфекциями. Характеризуется врожденной недостаточностью клеточного звена иммунитета, наследующейся по аутосомно-рецессивному типу. Вторичный гемофагоцитарный лимфогистиоцитоз встречается во всех возрастных группах и ассоциируется с инфекциями, вызванными внутриклеточно персистирующими микроорганизмами или злокачественными опухолями (острый лимфобластный лейкоз, миеломная болезнь, гимома, опухоли из эмбриональных клеток, крупноклеточная В-лимфосаркома, опухоли из Т/НК-клеток и др.). Диагноз устанавливается при наличии основных 5 критериев: длительная лихорадка, гепатоспленомегалия, 2- или 3-ростковая цитопения, гипертриглицеридемия и/или гипофибриногенемия, наличие гемофагоцитоза в костном мозге, селезенке или лимфатических узлах при условии отсутствия опухоли. Морфологический субстрат гемофагоцитарного лимфогистиоцитоза – неопухолевые активированные Т-лимфоциты и гистиоциты, накапливающиеся в местах их «физиологического дома» – селезенке, печени, костном мозге, лимфатических узлах. В макрофагах частым, но неспецифическим признаком служит гемофагоцитоз, преимущественно эритроцитов, реже тромбоцитов и лейкоцитов (рис. 517, 518).

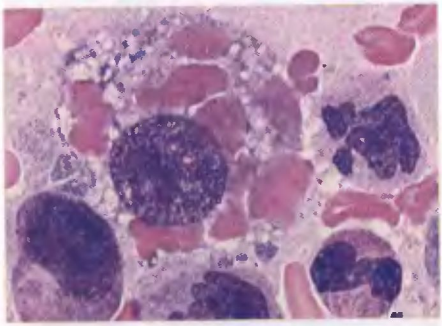

Рис. 517. Костный мозг. Гемофагоцитарный лимфогистиоцитоз. Макрофаг с фагоцитированными эритроцитами. ×1000

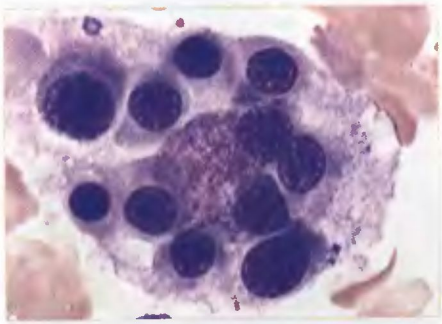

Рис. 518. Костный мозг. Гемофагоцитарный лимфогистиоцитоз. Макрофаг с фагоцитированными нормобластами. ×1000

Лизосомные болезни накопления

Болезнь Гоше: врожденное аутосомно-рецессивное заболевание, вызванное дефицитом β-глюкозидазы. Глюкоцереброзиды аккумулируются в макрофагах печени, селезенки, костного мозга, что приводит к развитию ишемии костей, геморрагиям.

Клетки Гоше (макрофаги): размер варьирует от 20 до 40 мкм, овально-округлой формы, с центральным или чаще эксцентричным ядром. Встречаются клетки с 2–3 мелкими ядрами, имеющими плотную структуру, иногда несколько сморщенной формы, нуклеолы не определяются.

Цитоплазма имеет слоистое строение и занимает большую часть клетки, окрашивается в голубоватый цвет (рис. 519, 520). Слоистая структура обусловлена наличием тяжей, опоясывающих всю цитоплазму, представленных глюкоцереброзидами. Клетки Гоше имеют выраженную PAS-реакцию, высокую активность кислой фосфатазы. Диагноз болезни Гоше устанавливается при обнаружении клеток Гоше в пунктатах селезенки или костного мозга и дефицита β-глюкоцереброзидазы в лейкоцитах крови.

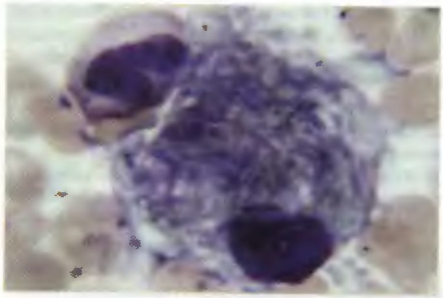

Рис. 519. Костный мозг. Клетка Гоше. ×1000

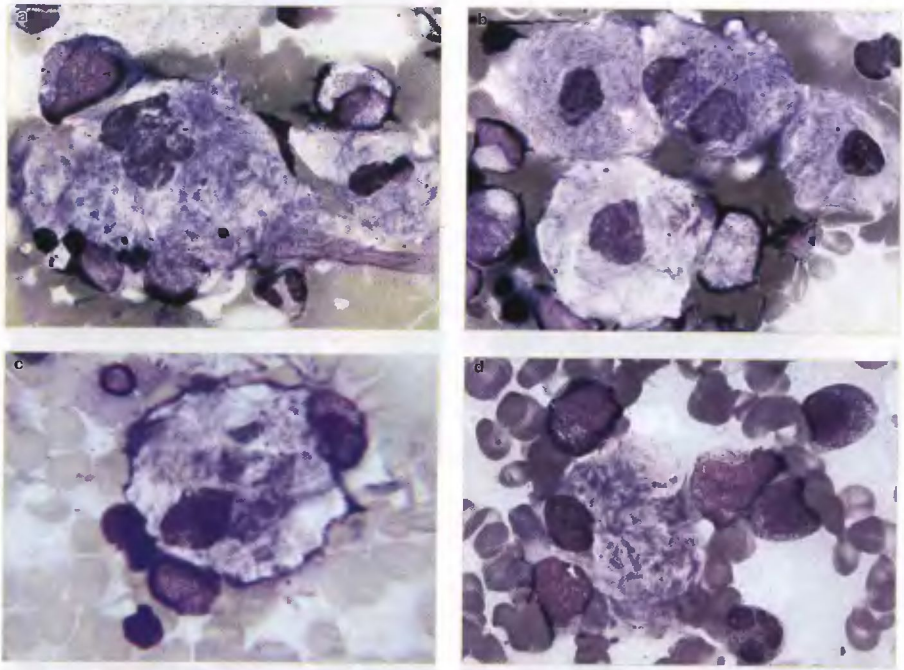

Рис. 520 (a, b, c, d). Костный мозг. Клетки Гоше. ×1000

Болезнь Ниманна–Пика – наследственное заболевание, обусловленное дефицитом фермента сфингомиелинидазы. Наследуется по рецессивному типу. В основе патогенеза лежит нарушение утилизации липидов – сфингомиелина и фосфолипидов и накопление их в макрофагах селезенки, костного мозга.

Клетки Ниманна–Пика (макрофаги) имеют размер 20–25 мкм, но могут достигать и 50 мкм. Имеют неправильную округло-овальную форму, маленькое плотное ядро, нуклеолы отсутствуют. Встречаются двухъядерные клетки (рис. 521, 522). Цитоплазма имеет характерную ячеистую, пенистую структуру. При электронной микроскопии клеток в цитоплазме определяются гранулы, образованные молекулами сфинголипидов. Накопление последних обусловлено дефицитом фермента сфингомиелипазы. Диагноз устанавливается на основании обнаружения клеток Ниманна–Пика в пунктатах селезенки или костного мозга. При цитохимических исследованиях эти клетки дают диффузную реакцию на липиды, слабую PAS-реакцию и высокую активность неспецифической эстеразы.

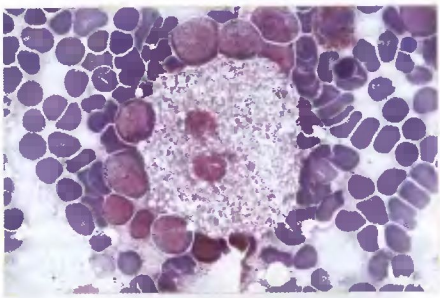

Рис. 521. Костный мозг. Клетка Ниманна–Пика. ×1000

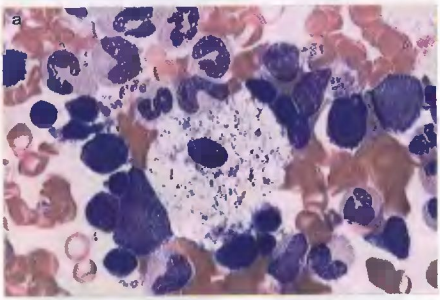

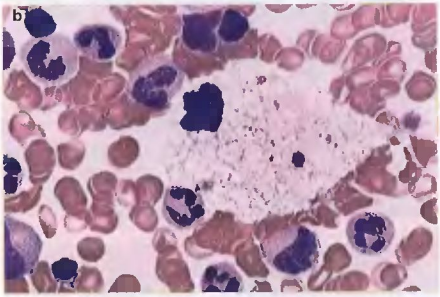

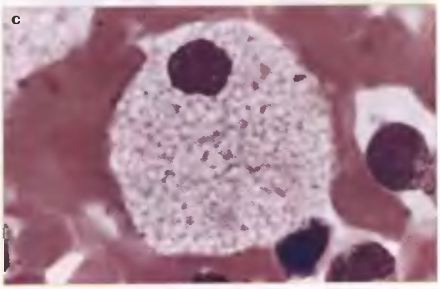

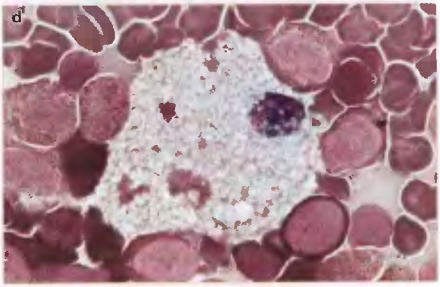

Рис. 522 (a, b, c, d). Костный мозг. Клетки Ниманна–Пика. ×1000

Гистиоцитоз «морской синевы» (*seablue hystiocitosis*) первоначально был описан как наследственная патология, носившая семейный характер с аутосомно-рецессивным типом передачи. Отмечается инфильтрация тканей гистиоцитами, цитоплазма которых окрашивалась в голубовато-зеленоватый оттенок. В последующем подобные клетки были описаны при ряде заболеваний: хронический миелолейкоз, идиопатическая тромбоцитопеническая пурпура, серповидно-клеточная анемия, цирроз печени и других болезнях накопления. Высказано предположение, что гистиоцитоз «морской синевы» не одна нозологическая форма, а проявление накопительного процесса при ряде заболеваний. В основе данного феномена лежит повышенная деструкция клеток крови с длительным фагоцитозом и накоплением в гистиоцитах клеточных мембран, содержащих фосфо- и гликолипиды. В костном мозге обнаруживают макрофаги с округлым, плотным ядром, пенистой, голубовато-синего цвета цитоплазмой (рис. 523). При цитохимическом исследовании этих клеток обнаруживают положительную диффузную реакцию с суданом черным В и положительную PAS-реакцию. В периферической крови возможна пангитопения.

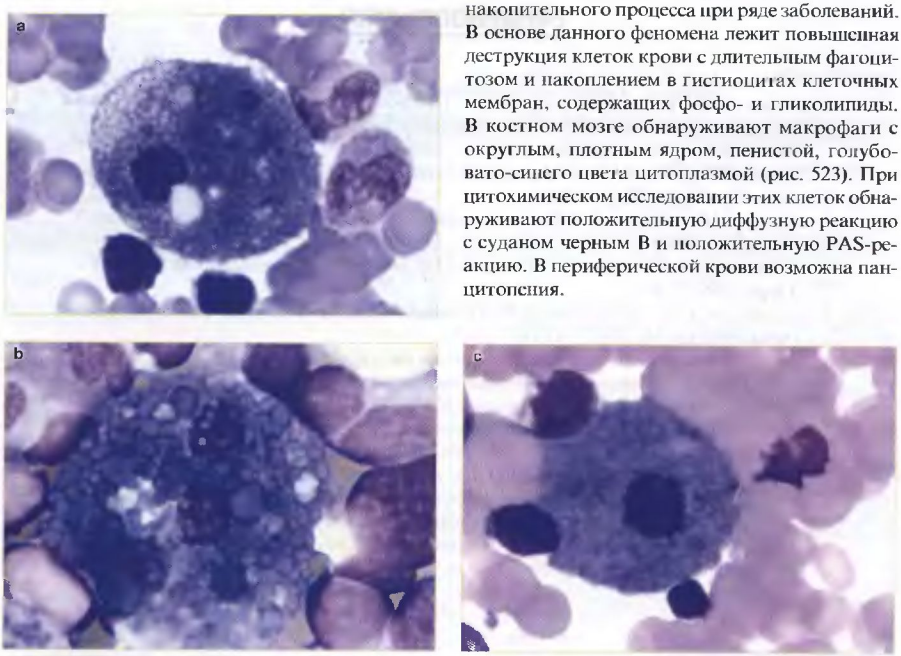

Рис. 523 (a, b, c). Гистиоцитоз «морской синевы». ×1000

БИБЛИОГРАФИЯ

1. *Абрамов М.Г.* Гематологический атлас. — М., 1979.
2. *Атлас* клеток крови и костного мозга / Под ред. Г.И. Козинца. — М., 1998. — 150 с.
3. *Диагностика* лейкозов: Атлас–практическое руководство / Под ред. Д.Ф. Глумана. — Киев, 2000. — 223 с.
4. *Долгов В.В., Луговская С.А., Морозова В.Т., Почтарь М.Е.* Лабораторная диагностика анемий. — Тверь, 2001. — 84 с.
5. *Козинец Г.И., Макаров В.А.* Исследование системы крови в клинической практике. — М., 1997. — 480 с.
6. *Луговская С.А., Морозова В.Т., Почтарь М.Е.* Лабораторная диагностика лейкозов. — Тверь, 1999. — 79 с.
7. *Луговская С.А., Морозова В.Т., Почтарь М.Е., Долгов В.В.* Лабораторная гематология. — М., 2002. — 115 с.
8. *Лысенко А.Я., Кондрашин А.В.* Маляриология. — Женева, 1999. — 247 с.
9. *Морозова В.Т., Луговская С.А.* Лимфатические узлы. Цитологическая диагностика. — Тверь: ООО «Издательство «Триада», 2003. — 72 с.
10. *Почтарь М.Е., Луговская С.А., Морозова В.Т.* Цитохимическая диагностика в лабораторной гематологии. — СПб., 2003. — 79 с.
11. *Руководство* по гематологии / Под ред. А.И. Воробьева. — М., 2003. — Т. 1–2.
12. *Хейхоу Ф.Г.Дж., Кваглино Д.* Гематологическая цитохимия. — М., 1983. — 146 с.
13. *Шиффман Ф.Дж.* Патофизиология крови. — М.–СПб., 2000. — 446 с.
14. *Jaffe E.S., Harris N.L., Stein H., Vardiman J.W.* Pathology and Genetics of Tumours of Haematopoietic and Lymphoid Tissues. — Lyon, 2001. — 351 p.



О.В. Егорова, к. т. н.

Современные биологические микроскопы

Основные признаки последнего поколения микроскопов:

1. Технологический процесс завода-изготовителя соответствует международному стандарту качества ISO 9001.
2. Основные технические характеристики микроскопа соответствуют пакету международных стандартов качества ISO 9000, стандартизуют такие основные параметры, как:
   - длина тубуса микроскопа – «бесконечность»;
   - оптика микроскопа (объективы, окуляры, промежуточная система) – свободная от хроматической разности увеличения (отсутствуют цветные искажения), т. е. ХРУ = 0%;
   - высота объективов – 45 мм;
   - стандартный ряд увеличений (например для объективов: 1,25х – 2,5х – 5х (4х) – 10х – 25х (20х) – 50х (40х) – 63х – 100х).

   Кроме того, в стандарте определены основные требования к технологии изготовления и параметрам:
   - покровного стекла (номинал 0,17 мм);
   - предметного стекла (номинал 1,1 мм);
   - иммерсионного масла;
   - требования к присоединительным размерам, в т. ч. в узлах крепления объективов и окуляров;
   - маркировка на корпусе объектива и окуляра;
   - требования к технологии изготовления предметных столов, элементов поляризационного и люминесцентного микроскопов.
3. Микроскопы всей линейки подчинены единому принципу конструирования и дизайна.
4. Модульность конструкций.
5. Осветительная система обеспечивает реализацию принципа Келера (наличие в конструкции микроскопа регулируемых диафрагм – полевой и апертурной).
6. Рукоятки управления фокусировкой (точная и грубая) или предметным столом (по направлениям X–Y) – коаксиальные, т. е. расположенные на одной оси.
7. Диоптрийная наводка на резкое изображение в бинокулярной насадке осуществляется с помощью подвижного элемента в окуляре.
8. Линейные поля окуляров 10х – от 18 мм до 25 мм.

Классификация микроскопов по сложности конструкции

Микроскопы подразделяются по классам сложности, при этом чем более совершенна технология производства фирмы, тем рациональнее конструкция всего параметрического ряда.

Признаки	*Учебные*	*Рабочие*	*Лабораторные*	*Исследовательские*	*Универсальные*
Мощность источника света	до 12 Вт	20 Вт	35 Вт	100 Вт	
Исправление осветительной системы по качеству изображения	не исправлена	улучшена по качеству изображения	частично исправлена (ахроматизована)	исправлена (ахроматизована)	
Линейное поле окуляра 10х	15–18 мм	18–20 мм	20–23 мм	23–25 мм	23–25 мм
Револьверное устройство для крепления объективов	на 3–4	на 4–5	на 5–6		на 6–7

Признаки	Учебные	Рабочие	Лабораторные	Исследовательские	Универсальные
Предметный стол	простой с клеммами для крепления препарата	координатный механический с препаратоводителем	– координатный механический с препаратоводителем; – моторизованный с препаратоводителем		
Класс применяемых объективов	ахроматы	ахроматы с улучшенным по полю изображением, планахроматы		планахроматы, план-неофлюары, планапохроматы	
Модульность / вариантность конструкции	нет	модульные конструкции			
Пример ряда моделей ОАО «ЛОМО», Россия	*Микмед 1*: длина тубуса – 160 мм, ХРУ – 0–2%, высота объективов – 33 мм	*Микмед 2*: длина тубуса – 160 мм и ∞ (для люм.), ХРУ – 0,3%, высота объективов – 45 мм	–	–	–
	линейное поле окуляра 10×18 мм				
«Карл Цейсс», Германия	–	*Axiostar plus*	*Axioskop 40*	*Axioskop 2*	*Axioplan 2*
		длина тубуса – ∞, ХРУ – 0%, высота объективов – 45 мм			
		Линейное поле окуляра 10х			
		18 мм, 20 мм	23 мм	23 мм (25 мм)	25 мм

Кроме того, с мощностью источника света, линейным полем, качеством изображения связаны габариты микроскопа.

Маркировка объективов

Параметр	Обозначение	Значение
Тип оптической коррекции объектива	CP Achromat, Стигмахромат	объективы ахроматические с улучшенным по полю каеством изображения
	PL (A-Plan, Achroplan, N Plan) / Plan Apo	объективы ахроматические плоского попя / апохроматические плоского поля
	Plan-Neofluar, PL Fluotar, Микрофлюар	флюоритовые системы объективов (полуапохроматическая коррекция объективов с повышенным разрешением и увеличенными числовыми апертурами)
Основные технические параметры	40x/0,65	увеличение / чисповая апертура объектива
Длина тубуса	160	конечная длина тубуса – 160 мм
	∞	длина тубуса – «бесконечность»
Исправление объектива на толщину покровного стекла	0	объектив рассчитан на работу только без покровного стекла
	0,17	объектив рассчитан на работу только с покровным стеклом
	–	объектив рассчитан на работу с покровным и без покровного стекла





Современные биологические микроскопы

Параметр	*Обозначение*	*Значение*
Иммерсия	нет маркировки	«сухие» объективы
	«МИ», «Oil», маркировка белой полосы во фронтальной части объектива	объектив масляной иммерсии
	«ВИ», «W», маркировка черной полосы во фронтальной части объектива	объектив водной иммерсии
	«ГИ», «Glyz», маркировка красной полосы во фронтальной части объектива	объективы глицериновой иммерсии
Маркировка методов исследования и контрастирования	общий цвет маркировки на корпусе – черный	объективы работают по методу светлого поля
	маркировка «Ф», «Ph», общий цвет маркировки – зеленый	фазовый объектив
	маркировка «Л», «Fluorez»	люминесцентный объектив* (минимум собственной люминесценции)
	маркировка «П», «Pol», общий цвет маркировки – красный	поляризационные объективы (минимум натяжения)

**Все объективы фирмы «Карл Цейсс» имеют минимум собственной люминесценции, поэтому не имеют специальной маркировки.*

Настройка освещения по Келеру

Принцип Келера заключается в том, что осветительная система микроскопа (источник света, коллектор, конденсор) устанавливается на одну оптическую ось с собственно оптикой микроскопа (объективом, окуляром). Для этого имеются две материальные диафрагмы, которые мы физически видим в отличие от оптической оси, которую мы не видим. Это **полевая диафрагма**, установленная на штативе микроскопа вблизи осветителя (источника света и коллектора), и **апертурная диафрагма,** смонтированная внутри конденсора.

1. С помощью фокусировочного механизма конденсора добиться резкого изображения краев полевой диафрагмы, при этом полевая диафрагма должна быть прикрыта.

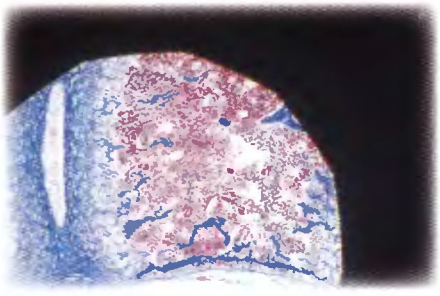



2. С помощью центрировочных винтов конденсора привести в центр поля видения изображение полевой диафрагмы.

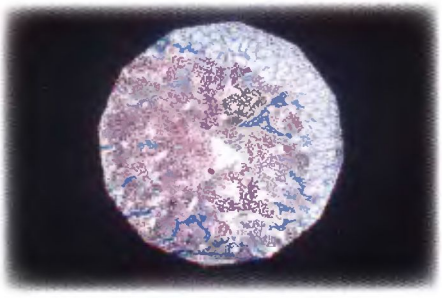



3. Раскрыть полевую диафрагму на основании до размера поля зрения микроскопа.



4. Открыть апертурную диафрагму конденсора по выходному зрачку объектива, для чего вместо окуляра поставить точечную диафрагму (или дополнительный микроскоп МИР-4), и, наблюдая за ярким пятном в микроскопе, открыть апертурную диафрагму в размер этого пятна.

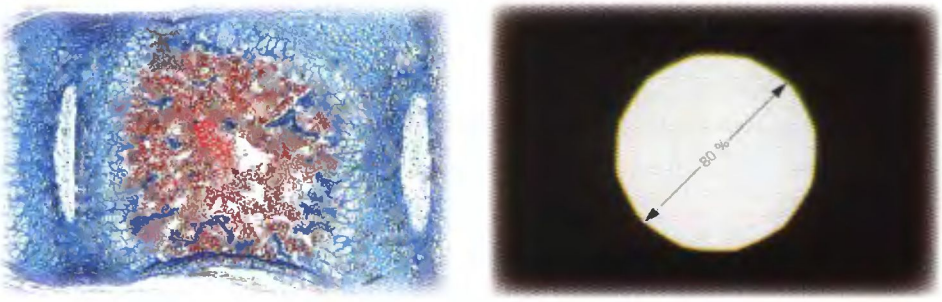

5. Для улучшения контраста изображения рекомендуется открыть апертурную диафрагму конденсора на 80% относительно выходного зрачка объектива, для чего вместо окуляра поставить точечную диафрагму (или дополнительный микроскоп МИР-4), и, наблюдая за ярким пятном в микроскопе, прикрыть апертурную диафрагму на величину не более чем 1/3 от размера этого пятна.

Уход за микроскопом

В настоящее время лаборатории оснащены самыми разнообразными моделями биологических микроскопов как отечественного, так и зарубежного производства. Все еще широко используются старые отечественные модели 50-х годов – М-9, МБИ-1, МБР-1, МБИ-3, МБР-3 и другие, срок службы которых значительно превышает определены ГОСТом 10 лет. Для сохранения здоровья персонала, работающего с микроскопами, и продления срока службы вне зависимости от их марки, конструкции и места изготовления выработаны определенные общие правила обращения, настройки и ухода за микроскопами, которых необходимо придерживаться.

Как любой оптический прибор, микроскоп требует бережного обращения, а с учетом того, что это основной рабочий инструмент, влияющий как на принятие решения, так и на состояние здоровья тех, кто с ним работает, приведенные ниже правила являются неукоснительными.

1. Микроскоп должен храниться покрытым чехлом, лучше полиэтиленовым (или стеклянным колпаком), либо может находиться в ящике или шкафу.
2. Для предохранения попадания пыли вовнутрь микроскопа окуляры должны быть вставлены в окулярные трубки, объективы ввинчены в гнезда револьверного устройства. Если отсутствуют окуляры, то на окулярные трубки необходимо сделать бумажный чехол, а там, где нет объективов, в гнездо вставить заглушку или заклеить широким скотчем.

Современные биологические микроскопы





3. Вынимая прибор из ящика, снимая с полки, а также при переноске с места на место микроскоп необходимо одной рукой держать за штатив, а другой придерживать за основание.
4. Необходимо оберегать микроскоп от механических ударов.
5. Каждый объектив должен быть ввинчен до конца в гнездо револьверного устройства и четко фиксироваться в ходе лучей в рабочем состоянии микроскопа.
6. Необходимо предохранять фронтальные линзы объективов и конденсора, а также глазные линзы окуляров от соприкосновения с различными реактивами.
7. Нельзя без необходимости снимать бинокулярную насадку и касаться пальцами поверхности тубусной линзы.
8. Нельзя касаться любой стеклянной поверхности микроскопа пальцами, т. к. на поверхности остаются жирные следы. После этого требуется проводить внеплановую чистку оптики, которая может повлечь за собой повреждение просветляющих поверхностей.
9. Категорически запрещается снимать «рубашку» (металлический корпус) объектива и заниматься его разборкой.
10. Во внерабочем состоянии микроскопа объективы должны быть опущены (в ход лучей должен быть установлен объектив малого увеличения). При этом объектив не должен касаться предметного столика.
11. Рекомендуется перед началом или в конце работы оценить чистоту основных оптических поверхностей объектива, окуляров и конденсора микроскопа и в случае загрязнения немедленно подвергнуть их чистке.
12. Для продления срока службы ламп в осветителях рекомендуется не подвергать их резким перепадам напряжения и перед включением и выключением переводить регулятор накала нити лампы (реостат) в минимальное положение. Осветители без регулятора накала (реостата) для продления срока службы лампы рекомендуется реже выключать.
13. Раз в полгода необходимо проводить профилактическую чистку и смазку микроскопа представителями сервисной технической службы.

Пыль и грязь на оптической поверхности проявляются:

- наличием инородного тела в плоскости предмета;
- нечеткостью в изображении;
- малым контрастом (серым изображением);
- «провалами» в изображении («неспокойное» изображение);
- снижением в разрешении (нельзя различить близко расположенные элементы объекта).

Местонахождение загрязнения можно определить, если понять характер загрязнения:

1. Если хорошо видны инородное тело вместе с препаратом, то необходимо повернуть окуляр. Если грязь движется вместе с окуляром, то она находится в плоскости последней линзы окуляра. Если в окуляре установлена шкала, то грязь может осесть на поверхности пластинки (обычно со стороны последней линзы окуляра).
2. Если инородное тело проявляется неявно в положении, когда глаз чуть отодвигается от первой (глазной) линзы окуляра, значит необходимо почистить первую линзу окуляра.
3. Если инородное тело видно, но не двигается вместе с окуляром, необходимо подвинуть предметное стекло. Если инородное тело сдвинулось, значит надо почистить поверхность покровного стекла.
4. Если в плоскости предмета на объекте видны серые тени, разноцветные ореолы, неяркая грязь, это, скорее всего, дефект настройки освещения. Подвинуть вверх-вниз конденсор, проверить в каком положении находится апертурная диафрагма, в центре ли расположен источник света. Если осветительная система позволяет проводить настройку по Келеру, то необходимо выполнить ее.

5. Если при движении конденсора грязь будет «размываться», а затем исчезнет – необходимо чистить первую поверхность (фронтальный компонент) конденсора, а также выходное защитное стекло, если осветительная система встроена в основание микроскопа.
6. Если нельзя получить резкое изображение, снижен контраст и разрешение, изображение «неспокойное», тогда необходимо снять объектив и произвести чистку его первой поверхности (фронтального компонента).
7. Снижение контраста (серое изображение с большим количеством рассеянного света) может быть связано с отпечатком пальца на тубусной линзе бинокулярной насадки. Надо вынуть окуляр и сбоку посмотреть в окулярную трубку микроскопа так, чтобы увидеть поверхность призмы и чуть дальше. Если отпечаток виден, необходимо снять бинокулярную насадку и очень осторожно протереть фланелевой тряпкой. Тубусную линзу не рекомендуется чистить спиртовыми смесями, т. к. на нее обычно наносится нестойкое просветляющее покрытие (в отличие от фронтальных компонентов объективов, конденсоров и глазных линз окуляров).

Самостоятельно следует чистить:

- фронтальный компонент (первая поверхность) объектива, конденсора и глазную линзу окуляра;
- поверхность покровного стекла на препарате, обращенную к объективу, и поверхность предметного стекла, обращенную к конденсору;
- светофильтры, матовое стекло;
- внешнюю поверхность защитного стекла или коллектора на основании микроскопа при встроенной системе освещения;
- зеркало.

Обязательный набор для чистки оптики включает следующие предметы:

- **Деревянную палочку около 10 см длиной и диаметром 3–4 мм**, с одной стороны с заостренным, а с другой – с плоским концом (как у отвертки): заостренный – для чистки, плоский – для проведения небольших операций, при этом:
  1) дерево не царапает оптическую поверхность;
  2) острый конец необходим для чистки оптических поверхностей малого диаметра;
  3) шлицевой конец позволяет производить операции по замене сеток в окуляре или любые другие операции с оптико-механическими узлами в микроскопе.
- **Резиновую грушу № 1** – для того, чтобы «выдувать» частички грязи и пыли из труднодоступных мест, при этом:
  1) резиновая груша позволяет производить чистку поверхностей, расположенных в глубине, или деталей, для которых чистка спиртом запрещена;
  2) резиновый конец груши обеспечивает мягкость соприкосновения с оптическими деталями и не царапает их;
  3) небольшие размеры груши связаны с удобством расположения ее в руке.
- **Лупу 5х–7х** – для оценки чистоты поверхности фронтальной линзы (для этой цели можно использовать окуляр, при этом последняя линза окуляра обращена к глазу наблюдателя).
- **Хлопковую медицинскую (не техническую!) вату**, т. к. техническая вата содержит комки и жесткие включения, которые при чистке или протирке царапают поверхность.
- **Флакон со спиртом (желательно 96%)**, при этом:
  1) спирт с водой ведет к увеличению времени испарения спирта после протирки;
  2) спирт с эфиром ведет к резкому сокращению времени испарения;
  3) бензин ведет к появлению дополнительных разводов или вовсе не очищает поверхность, т. к. нередко бензин содержит разнообразные масла.

Чистить объектив необходимо всегда после работы с масляной (глицериновой и др.) иммерсией. В противном случае оставшееся и засохшее масло может стать:

- дополнительной линзой, заполнившей всю поверхность фронтального компонента;
- поверхностью в виде клина.

Современные биологические микроскопы

