# АТЛАС

## КЛЕТОК КРОВИ И КОСТНОГО МОЗГА

(под редакцией Г.И. Козинца)

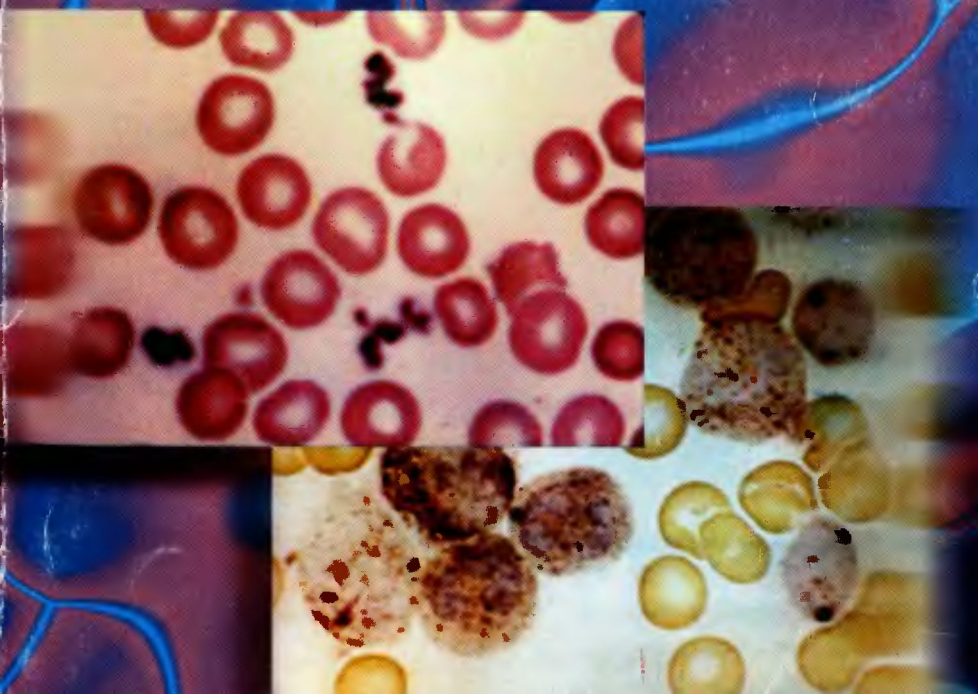

КОЗИНЕЦ
Геннадий Иванович

САРЫЧЕВА
Тереза Георгиевна

АШУРОВ
Геннадий Данилович

АРУСТАМЯН
Юлия Сергеевна

ДЯГИЛЕВА
Ольга Аркадьевна

НОВОДЕРЖКИНА
Юлия Карловна

СТРЕЛЕЦКАЯ
Елена Александровна

# АТЛАС КЛЕТОК КРОВИ И КОСТНОГО МОЗГА

# АТЛАС КЛЕТОК КРОВИ И КОСТНОГО МОЗГА

Под редакцией профессора
Г.И. Козинца

Издательство «Триада-Х»
Москва, 1998

**Авторский коллектив:**

**Козинец Геннадий Иванович**, профессор, заслуженный деятель науки РФ, заведующий лабораторией гемоцитологии ГНЦ РАМН
**Сарычева Тереза Георгиевна**, кандидат медицинских наук, старший научный сотрудник лаборатории гемоцитологии ГНЦ РАМН
**Ашуров Геннадий Данилович**, кандидат технических наук, начальник научно-исследовательской лаборатории диагностических информационных систем МИЭТ (г. Зеленоград)
**Арустамян Юлия Сергеевна**, аспирантка лаборатории гемоцитологии ГНЦ РАМН
**Дягилева Ольга Арквдьевна**, кандидат медицинских наук, старший научный сотрудник лаборатории гемоцитологии ГНЦ РАМН
**Новодержкина Юлия Карловна**, кандидат медицинских наук, старший научный сотрудник лаборатории гемоцитологии ГНЦ РАМН
**Стрелецкая Елена Александровна**, аспирантка лаборатории гемоцитологии ГНЦ РАМН

**Атлас клеток крови и костного мозга.** (Под редакцией профессора Г.И. Козинца). — М., «Триада-Х», 1998, — 160 с.
ISBN 5-86021-014-0

Морфологические исследования клеток переферической крови являются неотъемлемой частью изучения больного. Изучение клеток костного мозга необходимо при постановке диагноза гемабластозов и других поражений кровотворения.

Для того, чтобы грамотно оценить полученные результаты, необходимо знание особенностей морфологической структуры клеток системы крови. В этом поможет "Атлас клеток крови и костного мозга". Эта книга расчитана для широкого круга читателей, в первую очередь врачей-лаборантов, гематологов, врачей различных специальностей и студентов.

ISBN 5-86021-014-0

© «Триада-Х», 1998
© Коллектив авторов, 1998
© «Издательский дом «Успех», 1998

## СОДЕРЖАНИЕ

Предисловие ..... 7
1. Введение
1.1. Основы цитологии ..... 8
1.2. Современная модель кроветворения ..... 10
2. Нормальная морфология клеток
2.1. Бластные клетки нормального кроветворения ..... 13
2.2. Эритропоэз ..... 14
2.3. Гранулопоэз ..... 20
2.4. Лимфопоэз ..... 27
2.5. Моноцитопоэз ..... 29
2.6. Тромбоцитопоэз ..... 33
2.7. Митоз ..... 38
3. Морфология клеток при гематологических заболеваниях
3.1. Патология эритрона
Изменение размера эритроцитов (анизоцитоз) ..... 40
Изменение формы эритроцитов (пойкилоцитоз) ..... 42
Изменение окраски эритроцитов (анизохромия) ..... 46
Включения в эритроцитах ..... 47
3.2. Лейкозы
Острые лейкозы ..... 49

Миелобластный ..... 49
Лимфобластный ..... 51
Миеломонобластный ..... 50
Монобластный ..... 50
Промиелоцитарный ..... 50
Эритролейкоз (эритромиелоз), болезнь Ди Гульельмо ..... 51
Мегакариобластный ..... 51
Хронические лейкозы
Миелолейкоз ..... 56
Лимфолейкоз ..... 56
3.3. Разное
Плазматические клетки ..... 61
Атипичные мононуклеары ..... 61
Мегалобластический эритропоэз ..... 61
Дизэритропоэз ..... 62
4. Приложение
4.1. Техника приготовления мазков крови ..... 63
4.2. Приготовление лейкоконцентрата ..... 64
4.3. Классические методики окраски мазков ..... 65
4.4. Основные цитохимические реакции ..... 68
4.5. Нормальные показатели крови ..... 76
4.6. Нормальная миелограмма ..... 78
Иллюстрации ..... 79

## ПРЕДИСЛОВИЕ

Гематологические исследования представляют большую часть лабораторной диагностики. Выражение "картина крови" обычно предполагает подсчет эритроцитов, лейкоцитов, дифференцированный подсчет лейкоцитов и содержание гемоглобина. В специальных случаях этот набор может быть расширен другими методами (СОЭ, подсчет тромбоцитов, гематокрит).

Гематологические методы применяются как рутинные лабораторные исследования. Такие обычные методы, как окраски по Гимзе, Райту и Паппенгейму, используются в диагностике уже около 80-и лет. Микроскопия в световом микроскопе окрашенных мазков крови и костного мозга продолжает играть ключевую роль в оценке состояния кроветворения и идентификации

Дополнительную, важную информацию о внутриклеточном обмене можно получить, используя цитохимические методы окраски, которые применяются для дифференциальной диагностики более 20 лет.

Использование аналитических аппаратов в современных клинических лабораториях не исключило применение световой микроскопии. Знание цитоморфологии до сих пор остается неотъемлемой необходимостью при гематологических исследованиях.

Предлагаемая книга дает основные представления о морфологии клеток крови и костного мозга и включает в себя различные методы окраски этих клеток.

# 1. ВВЕДЕНИЕ

## 1.1. ОСНОВЫ ЦИТОЛОГИИ

Цитология (от греч. cytos — ячейка, клетка) — наука о клетке. Современная цитология изучает строение клеток, их функционирование как элементарных живых систем. В 1938 году Т. Шванн показал, что клетки растений и животных принципиально сходны между собой (гомологичны). Сам термин "гомологичности" означает сходство по коренным свойствам и отличие по второстепенным. Гомологичность в строении клеток определяется сходством общеклеточных функций, направленных на поддержание жизни самих клеток и на их размножение. Среди живых организмов встречаются два типа организации клеток: прокариотические (доядерные) — клетки бактерий и сине-зеленых водорослей и эукариотические (ядерные) — клетки всех остальных живых организмов.

Все клетки организма человека имеют общий план строения **(Рис.1 а, б)**. Плазматическая мембрана ограничивает клетку снаружи, внутри расположена протоплазма, в которой выделяют клеточное ядро и цитоплазму.

Клеточное ядро — наиболее крупное образование в клетке, играющее важнейшую функцию — хранение и передача генетической информации. От цитоплазмы ядро отделено ядерной оболочкой, состоящей из внутренней и наружной мембран. В ядре содержится хроматин, ядрышки и кариоплазма. Хроматин — комплекс белков и ДНК. Фибриллы хроматина могут располагаться рыхло, в результате чего в световой микроскоп виден диффузный хроматин (эухроматин). Кроме того, фибриллы могут собираться в отдельные глыбки, образуя плотный гетерохроматин. Основную массу ядрышек составляют РНК и белки. В этих структурах образуются рибосомы. Хроматин и ядрышки прикреплены к ядерной оболочке.

В цитоплазме располагаются различные органеллы — митохондрии, аппарат Гольджи, рибосомы, лизосомы, а также элементы цитоскелета — микротрубочки, микрофиламенты, филаменты.




**1** — ядро, богатое ДНК
**2** — ядрышки, богатые РНК
**3** — цитоплазма с полирибосомами, содержащими РНК
**4** — комплекс Гольджи с центриолями
**5** — митохондрии
**6** — специфические гранулы
**7** — вакуоли
**8** — лизосомы
**9** — полирибосомы с РНК
**10** — эндоплазматический ретикулум.

Рис. 1а. Схематическое электронно-микроскопическое представление о строении клетки.




**1** — ядро
**2** — ядрышко
**3** — цитоплазма
**4** — светлая перинуклеарная зона
**5** — митохондрии
**6** — специфические гранулы
**7** — мелкие красно-фиолетовые гранулы
**8** — лизосомы

Рис. 1б. Схема строения клетки при световой микроскопии (х1000).

## 1.2. СОВРЕМЕННАЯ МОДЕЛЬ КРОВЕТВОРЕНИЯ

Исключительной особенностью крови, как функциональной системы, является то, что она объединяет работу многих физиологических систем организма. Кинетика кроветворения и кроверазрушения — важнейший показатель качества функциональной работы системы кроветворения.

Центральное свойство кроветворной системы — постоянный процесс клеточного обновления, который обеспечивается стволовыми клетками и стромальным микроокружением. При этом систему крови в целом характеризует большая лабильность при сохранении постоянства количественного и качественного состава её отдельных звеньев. Динамическое равновесие системы крови в целом может быть оценено по количественному и качественному составу периферической крови.

Гемопоэтические клетки отличаются большим разнообразием как по ультраструктуре, функциональным свойствам, так и по степени зрелости. Такие функции, как транспорт кислорода, гемостаз, фагоцитоз и иммунная защита осуществляются клетками различных линий дифференцировки. В каждой из этих линий можно выделить несколько классов клеток **(Рис. 2.)**.

К первому относятся морфологически нераспознаваемые клетки-предшественники. Второй класс составляют способные к делению, морфологически распознаваемые клетки-предшественники. В эритроидном ряду сюда относятся проэритробласты, базофильные и полихроматофильные эритробласты, а в гранулоцитарном — миелобласты, промиелоциты и миелоциты. Третий класс составляют неспособные к делению клетки-предшественники, которые созревают, подвергаясь морфологическим изменениям. В эритроидном ряду — это оксифильные эритробласты, нормобласты и ретикулоциты, а в гранулоцитарном — юные и палочкоядерные формы. После созревания клетки покидают очаг кроветворения (у взрослого человека — костный мозг) и попадают в кровеносное русло, где находятся, в зависимости от вида клетки, от нескольких часов до нескольких месяцев. Основ-

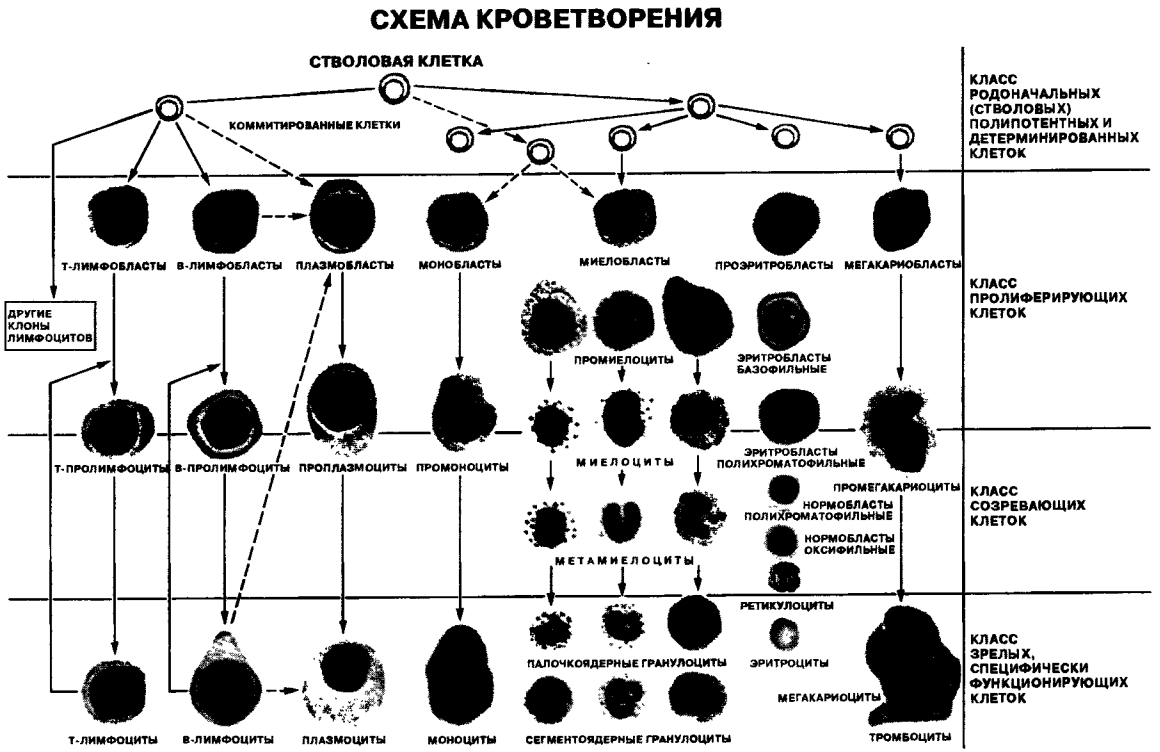


Рис. 2. Схема нормального кроветворения.

ную свою функцию эритроциты и тромбоциты осуществляют, находясь в кровеносном русле, гранулоциты и макрофаги — в тканях.

По мере вызревания гемопоэтических клеток-предшественников человека или животных активность рибосомных цистронов снижается, что выявляется при морфоцитохимических исследованиях.

# 2. НОРМАЛЬНАЯ МОРФОЛОГИЯ КЛЕТОК

## 2.1. БЛАСТНЫЕ КЛЕТКИ КОСТНОГО МОЗГА

Любой бластной клетке присуще:

1. Базофилия цитоплазмы (сине-голубая).
2. Присутствие в ядре ядрышек (четко очерченные, голубоватые).
3. Нежная структура хроматина ядра.

**Миелобласт.**

Крупная клетка размером 15-20 мкм. Ядро занимает большую часть клетки, расположено почти в центре, как правило, повторяет форму клетки, круглое или овальное, окрашивается в красно-фиолетовый цвет. Структура ядра нежно-сетчатая, рисунок образован переплетением тончайших хроматиновых нитей. В ядре имеется 2-5 ядрышек синего цвета. Цитоплазма имеет четко базофильную окраску, более интенсивную по периферии.

**Рис. 3, 4.**

**Проэритробласт.**

Самая молодая клетка эритроидного ряда, круглой формы, диаметром 15-25 мкм. Ядро крупное, круглое занимает в клетке большее место, чем цитоплазма, расположено центрально, структура хроматина ядра мелкосетчатая, в пересечениях образуются маленькие утолщения, поэтому ядро часто выглядит зернистым. При окраске по Романовскому ядро окрашивается в темно-красно-фиолетовый цвет. В ядре находятся 1-3 ядрышка. Цитоплазма интенсивно базофильная, иногда с перинуклеарной зоной.

**Рис. 5.**

**Мегакариобласт.**

Самый крупный бласт костного мозга 25-35 мкм. Ядро круглое, содержит 2-4 ядрышка. Хроматин грубо-сетчатый, отдельные хроматиновые нити довольно плотные. Цитоплазма с очень сильной базофилией, без гранул.

**Рис. 6.**

**Монобласт.**

Крупная клетка размером 15-20 мкм. Ядро неправильной формы, занимает большую часть клетки, содержит ядрышки. Цитоплазма голубая.

**Рис. 83.**

**Лимфобласт.**

Как правило, самая крупная клетка из всех бластов с диаметром 15-20 мкм, круглая, с высоким цитоплазменно-ядерным соотношением. Ядро круглое или овальное, светло-фиолетовое, содержит одно или два светло-голубых ядрышка. Цитоплазма базофильная, четко очерченная с усиливающейся базофилией к краям, без гранул.

**Рис. 7.**

## 2.2. ЭРИТРОПОЭЗ

У всех позвоночных животных, в том числе и у человека, органы кроветворения достаточно дифференцированы и локализованы главным образом в костях. Однако только часть костного мозга у здорового человека находится в активном состоянии, составляя так называемый красный костный мозг. Органы гемопоэза составляют наибольший по объему и по своей активности орган человеческого организма, причем 20-30% красного костного мозга приходится на эритропоэтическую ткань.

Эритрон — одна из важнейших систем кроветворной ткани — происходит от плюрипотентной стволовой клетки, включая самые ранние предшественники эритроидного ряда, морфологически идентифицируемые, синтезирующие гемоглобин, ядросодержащие клетки, пролиферирующие и непролиферирующие, ретикулоциты и зрелые эритроциты.

У здорового взрослого человека в обычных условиях число циркулирующих эритроцитов составляет $25\text{-}30 \times 10^{12}$ клеток. При продолжительности жизни эритроцита 120 дней костный мозг должен продуцировать в течение часа количество эритроцитов порядка $10^{10}$. При этом для поддержания постоянного количества эритроцитов, циркулирующих в крови,

такое же количество эритроцитов должно выводиться или разрушаться. При изменении условий жизнедеятельности организма человека величина костномозговой продукции эритроцитов (эритропоэз) увеличивается или уменьшается в зависимости от потребностей организма в эритроцитах. Разрушение эритроцитов осуществляется макрофагами селезенки.

К моменту рождения человека эритропоэз полностью осуществляется в костном мозге. Клетки эритрона можно разделить на синтезирующие и несинтезирующие гемоглобин, и кроме того, выделить классы: родоначальные, пролиферирующие, созревающие и зрелые, специфически функционирующие клетки. Структурная организация клеток на разных этапах дифференцировки соответствует этим функциональным особенностям.

Установлена следующая закономерность: при переходе от стадии проэритробластов к базофильным эритробластам число клеток увеличивается почти в 3 раза, а от стадии базофильных эритробластов к полихроматофильным — в 5 раз.

Очевидно, что каждая из перечисленных морфологически различных групп клеток, отражающих направление и степень дифференцировки клеток красного ряда, не является единой клеточной генерацией. Клетка в течение одного цикла меняет морфологию и размеры в зависимости от уровня метаболических процессов, протекающих в разные его фазы. Структура хроматина, количество, величина и базофилия ядрышек, размеры и базофилия цитоплазмы изменяются в зависимости от интенсивности синтеза ДНК, РНК, белков и гемоглобина.

Поддержание постоянства уровня гемоглобина и количества эритроцитов в крови обеспечивается как за счет выработки в организме специфических веществ, так и гормонов, стимулирующих или угнетающих эритропоэз. Гормоны, по-видимому, в значительной мере реализуют свое влияние на эритропоэз путем регуляции синтеза эритропоэтина.

Общий или суммарный эритропоэз оценивается по количеству эритробластов в костном мозге, соотношению их по степени зрелости, пролиферативной активности на разных

стадиях созревания, величине лейкоэритробластического соотношения, т.е. частного от деления числа клеточных элементов лейкопоэза на число клеток эритропоэза. Кроме того, имеет значение величина экскреции уробилиногена и стеркобилина.

Клеточные элементы эритропоэза размножаются весьма интенсивно. В норме в сутки в костном мозге образуется порядка $2x10^{11}$ эритроидных клеток. Коммитированные эритроидные предшественники от момента образования их плюрипотентной стволовой клетки претерпевают от 5 до 10 делений. Из так называемых морфологически идентифицируемых костномозговых предшественников эритроцитов способны пролиферировать проэритробласты, базофильные эритробласты и полихроматофильные эритробласты на ранних стадиях. На этом этапе функционирования эритрона клетки проходят 3-7 делений. Однако число делений в зависимости от функционального состояния может быть уменьшено. Количество эритроцитов в этом случае также уменьшается. Данный процесс носит название "перескок деления". Существует точка зрения, что из стволовой клетки в результате постепенной дифференцировки без деления может образоваться один эритроцит.

Лейкоэритробластическое соотношение у здоровых людей составляет 4:1. Количество митозов эритроидных клеток в костном мозге значительно больше, чем миелоидных. В нормальном костном мозге 69,4±5,74% митозов приходится на эритроидные клетки. Следовательно, эритроидный росток представляет собой наиболее интенсивно делящуюся популяцию клеток в костном мозге.

**Неэффективный эритропоэз.** Неэффективный эритропоэз обусловлен тем, что часть эритробластов костного мозга вследствие тех или иных причин не закончили свой цикл дифференцировки до эритроцита и разрушились в костном мозге. В более широком смысле термином "неэффективный эритропоэз" обозначают, кроме внутрикостно-мозгового разрушения ядросодержащих эритроидных предшественников, еще и продукцию функционально неполноценных эритроци-

тов. Количество эритроидных клеток, созревающее до стадии эритроцита, характеризует величину эффективного эритропоэза.

Определенное значение для оценки степени неэффективности эритропоэза имеет подсчет числа ретикулоцитов периферической крови. При увеличении числа эритроидных клеток в костном мозге, наличии анемии и отсутствии ретикулоцитов в периферической крови можно с уверенностью констатировать, что имеет место выраженный неэффективный эритропоэз. Для измерения величины неэффективного эритропоэза может быть использован цитохимический метод определения полисахаридов в эритроидных клетках костного мозга (PAS-реакция). В норме в костном мозге количество PAS-положительных эритрокариоцитов составляет от 3 до 8%, при неэффективном эритропоэзе оно значительно повышается.

Неэффективный эритропоэз является одним из физиологически обусловленных механизмов регуляции нормального равновесия в системе эритрона в условиях постоянно меняющихся потребностей организма в продукции эритроцитов.

**Базофильный эритробласт.**

Размер клетки меньше проэритробласта (диаметр 10-18 мкм). Цитоплазма окрашивается в темно-синий цвет. Ядро большое, круглой формы, хроматин имеет характерную структуру — "спицы колеса" (чередование светлых полос с темно-фиолетовыми).

**Рис. 8, 9.**

**Полихроматофильный эритробласт.**

По размеру меньше базофильного (10-14 мкм). Ядро тоже меньше, с четкой колесовидной структурой хроматина. Цитоплазма полихроматофильной окраски (розово-голубая).

**Рис. 10, 11.**

**Оксифильный эритробласт.**

Клетка округлой формы. Ядро бесструктурное, темно-фиолетового цвета, по размеру еще меньше, чем у предыду-

щих клеток. Пикноз ядра иногда выражен сильнее чем у других эритроидных клеток. Ядро расположено иногда немного эксцентрично. В цитоплазме полностью отсутствует базофилия, она насыщена гемоглобином (по цвету одинакова с эритроцитами).

**Рис. 12.**

**Полихроматофильный нормобласт.**

Эта клетка образуется из полихроматофильного эритробласта. Ядро теряет свою колесовидную исчерченность, становится плотным пикнотичным, почти бесструктурным, темно-фиолетового цвета. Цитоплазма серо-голубая.

**Рис. 13.**

**Оксифильный нормобласт.**

Клетка округлой формы, диаметром 7-10 мкм. Ядро бесструктурное, темно-фиолетового цвета, с ярко выраженным пикнозом, расположено немного эксцентрично ("вишневая косточка").

**Рис. 14,15.**

**Ретикулоциты.**

Это молодые эритроциты, в которых при специальной окраске выявляется ретикулофиламентозная субстанция (остатки РНК и митохондрий). У взрослого человека содержится от 2 до 10 ретикулоцитов на 1000 эритроцитов.

Время созревания ретикулоцитов составляет 4-5 дней, из них в течение 3 дней они созревают в периферической крови. Несмотря на отсутствие ядра, метаболизм в этих клетках остается активным. В них обнаруживают внутриклеточные структуры, связанные с синтезом белков (митохондрии, рибосомы, аппарат Гольджи). Многие ферменты (пируваткиназа, глюкозо-6-фосфат-дегидрогеназа, каталаза и другие) присутствуют в ретикулоцитах в большей концентрации, чем в зрелых эритроцитах. Находясь в костном мозге, ретикулоциты способны синтезировать гемоглобин. Они содержат те же поверхностные антигенные структуры, что и эритроциты (гликофорин А, групповые антигены). Ретикулоциты способны

адсорбировать молекулы железа посредством рецепторов к трансферрину, плотность которых снижается по мере созревания клетки.

**Рис. 16, 17.**

**Эритроцит (нормоцит).**

В кровеносном русле при нормальных физиологических условиях эритроцит имеет форму двояковогнутого диска с утолщением по краям. При исследовании в световом микроскопе фиксированных мазков, окрашенных панхроматическими методами, нормальный эритроцит (нормоцит) имеет форму диска с небольшим просветлением в центре (пэллор), оксифилен, т.е. воспринимает кислые красители. Диаметр эритроцита в норме колеблется от 5,0 до 9,0 мкм, в среднем составляет 6,9-7,7 мкм. Размеры эритроцитов человека различаются в зависимости от пола и возраста, климато-географических условий проживания.

**Рис. 18.**

**Основные характеристики эритроидного ряда.**

Клетки, особенно ядерные, всегда круглые. Цитоплазма незрелых клеток базофильна вследствие присутствия рибонуклеиновых кислот и отсутствия гемоглобина. Зрелые клетки вследствие наличия гемоглобина имеют ацидофильную цитоплазму.

Цитоплазма ядросодержащих предшественников эритроцитов никогда не содержит специфических гранул.

**Изменение числа эритроцитов.**

Повышение числа эритроцитов указывает на **эритроцитоз**, который может быть первичным и вторичным. Первичный эритроцитоз — заболевание системы крови с поражением эритропоэза (эритремия). Причинами вторичного эритроцитоза чаще всего является кислородное голодание тканей организма, наблюдаемое при хронических заболеваниях дыхательной и сердечно-сосудистой систем, при пребывании на высоте, курении, а также при повышении выработки эритро-

поэтина (опухоли почек). Относительное повышение числа эритроцитов определяется при гемоконцентрации (ожоговая болезнь, диарея и т.д.)

Понижение числа эритроцитов и концентрации гемоглобина в крови носит название **анемии.** Острая кровопотеря до 1 литра принципиально не влияет на морфологию эритроцитов. Снижение числа эритроцитов при отсутствии кровопотери говорит о нарушении эффективности эритропоэза (железодефицитная, $B_{12}$-дефицитная, гипопластические анемии) или о повышенном разрушении эритроцитов (гемолитические анемии).

## 2.3. ГРАНУЛОПОЭЗ

Мультипотентная гемопоэтическая стволовая клетка дает начало "коммитированным" стволовым клеткам, CFU, из которых в свою очередь формируются миелобласт и монобласт. Из последних развиваются нейтрофильный и моноцитарный ряды.

Образование нейтрофилов у взрослого человека по-видимому имеет место только в костном мозге.

Миелобласты, промиелоциты и миелоциты способны к делению и составляют пролиферирующую группу. Одновременно они претерпевают дифференцировку, что подтверждается появлением азурофильных и специфических гранул в их цитоплазме. Более зрелые клетки нейтрофильного ряда (метамиелоциты, палочкоядерные и сегментоядерные) обычно считаются неспособными к делению (исключая некоторые отдельные обстоятельства), однако претерпевают созревание, составляя созревающую группу. Из этой группы зрелые клетки выходят в кровь и распределяются в двух направлениях:

1) свободно циркулирующий по периферической крови пул гранулоцитов;

2) краевой пул (маргинальный), где клетки прилегают к стенкам посткапиллярных венул.

Между этими двумя пулами идет постоянный обмен. В конце концов, клетки выходят через стенку сосуда в ткани.

Нейтрофильные, эозинофильные и базофильные гранулоциты имеют очень схожие модели пролиферации, дифференцировки, созревания, хранения в костном мозге и выхода в кровь. Детали этих процессов лучше всего изучены у нейтрофилов и очень мало — у базофилов.

**Промиелоцит.**

Самая большая клетка гранулоцитарного ряда — 18-25 мкм. Имеет чаще овальную или круглую форму. Ядро также занимает большую часть клетки, часто расположено эксцентрично, окрашивается в красно-фиолетовый цвет. Структура ядра сетчатая, более грубая, чем у миелобласта, за счет утолщения хроматина на узловых точках сетки. Остаются ядрышки, но они плохо выражены, чаще их бывает 1-2.

Цитоплазма базофильная, чуть более светлая, размер ее различен — от узкого ободка до значительных размеров. В цитоплазме встречается азурофильная зернистость и появляется специфическая: нейтрофильная, эозинофильная или базофильная. Зернистость тем обильнее, чем клетка более зрелая.

**Рис. 19, 20, 21.**

**Миелоцит (нейтрофильный, эозинофильный, базофильный).**

Размер клетки — 12-18 мкм. Как правило, имеет очень правильную форму. Ядро повторяет форму клетки, может иметь небольшую выемку. Окраска ядра красно-фиолетовая, с заметным чередованием темных и светлых участков соответственно эу- и гетерохроматина. Ядрышек нет .

Цитоплазма оксифильна (или слегка базофильна), с четко определяемой специфической зернистостью, в зависимости от характера которой миелоциты делят на:

*нейтрофильный миелоцит* — на розовом фоне цитоплазмы — пылевидная коричневато-фиолетовая зернистость, среди которой всегда встречается более крупная;

**Рис. 22,25.**

*эозинофильный миелоцит* — крупная, блестящая розово-красная зернистость густо заполняет цитоплазму. Среди эо-

зинофильных гранул определяется довольно много базофильных, что говорит о незрелости клетки;

*базофильный миелоцит* — крупная, темная базофильная зернистость, как правило, не очень густо заполняющая цитоплазму, но часто перекрывающая ядро.

**Рис. 23.**

**Метамиелоцит (юная) (нейтрофильный, эозинофильный, базофильный).**

Клетка величиной около 8 мкм, круглой формы. Большую часть клетки занимает цитоплазма. Форма ядра — бобовидная или подковообразная, иногда — в виде буквы S, ядро одинаково толстое по всей длине. Окраска ядра красно-фиолетовая, четко различаются глыбки хроматина. Отнести клетку к нейтрофильному, эозинофильному или базофильному ряду позволяет наличие характерной специфической зернистости, которая ничем не отличается от таковой в зрелых клетках.

**Рис. 22, 24**

**Палочкоядерные нейтрофил, эозинофил, базофил.**

Клетка размером 9-15 мкм. Ядерно-цитоплазматическое соотношение сдвинуто в сторону цитоплазмы. Ядерная структура определяется четким чередованием компактных участков и просветлений. Ядро более узкое, чем у метамиелоцита, неравномерное по ширине, изогнутое, имеет сужения. Форма ядра — в виде палочки, буквы S, подковы и т.д. Существует способ для различения метамиелоцита и палочкоядерной клетки в сомнительных случаях: если самая узкая часть ядра меньше 2/3 самой широкой части — это палочкоядерная клетка.

**Рис. 22, 24, 25.**

У эозинофила гранулы блестящие, сравниваются с зернами кетовой икры. Иногда на месте выпавших гранул остаются пустые бесцветные участки — "хрустальные гранулы Негели". Кроме того, часто встречаются единичные базофильные зерна, которых тем больше, чем моложе клетка.

У базофила контуры ядра вообще плохо различимы

вследствие накладывающейся на ядро крупной, размытой зернистости (гранулы базофила имеют характерную способность растворяться в воде) .

**Сегментоядерный нейтрофил, эозинофил, базофил.** Величина, цитоплазма и зернистость сегментоядерной клетки ничем не отличается от палочкоядерной. Единственное отличие заключается в форме ядра. У сегментоядерной клетки ядро состоит из нескольких фрагментов (у нейтрофила чаще 3-5, у эозинофила и базофила — 2), соединенных между собой тонкими перемычками. Ядро сегментоядерного эозинофила часто сравнивают с пятнами над глазами очковой кобры.

Считается, что если самая узкая часть ядра составляет меньше самой толстой, то такая клетка — сегментоядерная. Однако, иногда отдельные сегменты ядра накладываются или плотно прилегают друг к другу, и определить наличие перемычек бывает трудно. В таких случаях клетку причисляют к более часто встречающейся группе — сегментоядерным.

**Рис. 24, 26, 27, 28.**

**Основные характеристики миелоидного ряда.** Миелоидные клетки периферической крови (гранулоциты) — крупные клетки с ядерно-цитоплазматическим соотношением, сдвинутым в сторону цитоплазмы. Ядро зрелых гранулоцитов содержит 2-5 сегментов, соединенных тонкими "мостиками". Ядерный хроматин умеренно пикнотичен, имеет темно-фиолетовую окраску.

Цитоплазма миелоидных клеток оксифильная и, начиная со стадии промиелоцита, обязательно содержит специфическую зернистость.

Причины **нейтрофилеза** — повышения числа нейтрофилов могут быть следующими:

1. Острые инфекции, локальные или генерализованные: особенно кокковые, а также вызванные определенными бациллами, грибами, спирохетами, паразитами и некоторыми вирусами.

2. Другие воспалительные реакции: повреждение тканей в результате ожогов или после операций; ишемические некрозы (инфаркт миокарда), подагра, коллагенозы, реакции гиперчувствительности и др.

3. Интоксикация:

— метаболическая, в том числе уремия, диабетический ацидоз и эклампсия,

— отравление химикатами или лекарствами: свинец, дигиталис, яд насекомых и чужеродные белки.

4. Острые кровотечения, наружные, внутренние.

5. Злокачественные новообразования.

6. Физиологический нейтрофилез: в ходе интенсивных физических нагрузок, у новорожденных.

7. Миелолейкоз, полицитемия, миелофиброз и миелоидная метаплазия.

8. Другие причины: хроническая идиопатическая нейтрофилия, наследственная нейтрофилия и т.д.

Термином **эозинофилия** обозначается увеличение числа эозинофильных лейкоцитов свыше нормальных значений (>0,7x$10^9$ /л) при проведении дифференциального подсчета лейкоцитов в абсолютных значениях или выше 0,2x$10^9$/л при определении общего количества содержащихся в крови клеток. Количество эозинофилов выше 5% при обычном дифференциальном подсчете лейкоцитов часто выявляется в ходе диспансеризаций и плановых обследований на рабочих местах. Для более точной оценки полученных данных требуется несколько исследований, если причина эозинофилии не выявлена в ходе сбора анамнеза, тщательного физикального обследования и проведения некоторых простых тестов.

В целом, причинами эозинофилии могут быть:

1. Аллергические заболевания: бронхиальная астма, крапивница, ангионевротический отек, сенная лихорадка, некоторые случаи повышенной чувствительности к лекарственным препаратам; курение.

2. Кожные заболевания, особенно пузырчатка и кожный лишай.

3. Паразитарные инвазии, особенно тканевые паразиты (трихинеллез, эхинококкоз, шистосомоз), реже — кишечные

паразиты.

4. Синдром Леффлера.

5. Легочная инфильтрация с эозинофилией ("PIE синдром").

6. Тропическая эозинофилия (в основном, филяриатоз).

7. Определенные инфекции, например, скарлатина.

8. Некоторые болезни системы крови: хронический миелолейкоз, истинная полицитемия, пернициозная анемия, болезнь Ходжкина, состояние после спленэктомии.

9. Опухолевые заболевания всех типов, особенно при метастазировании и некрозе опухоли.

10. Облучение.

11. Смешанные нарушения: узелковый периартериит, ревматоидный артрит, саркоидоз, некоторые отравления и т.д.

12. Наследственные аномалии.

13. Идиопатическая эозинофилия.

Базофильный лейкоцитоз или **базофилия** — это увеличение количества базофильных лейкоцитов выше нормальных значений (>0,18x$10^9$/л — если подсчитывать общее количество лейкоцитов, и >0,1x$10^9$/л — при непосредственном подсчете базофилов). Концентрация базофилов увеличивается: при микседеме, при гипертиреоидите, во время овуляции, на протяжении беременности, в состоянии стресса, при язвенном колите, хроническом синусите, ветряной оспе.

Часто базофилия появляется в связи с дефицитом железа, раком легких, анемией неизвестного генеза, ХМЛ (особенно в поздние стадии), истинной полицитемией, миелоидной метаплазией, некоторыми хроническими гемолитическими анемиями, болезнью Ходжкина, а также после спленэктомии.

Местные, локализованные реакции не сопровождаются увеличением концентрации базофилов в периферической крови.

Основные причины **нейтропении** (снижения числа нейтрофилов) следующие:

1. Инфекции:

— бактериальные: тифы, паратифы, менее часто — бру-

целлез, редко — туляремия;

— вирусные: грипп, инфекционный гепатит, корь, ветряная оспа, краснуха, СПИД;

— риккетсиальные: везикулярный риккетсиоз, сыпной тиф, лихорадка скалистых гор;

— протозойные: малярия, кала-азар, клещевой возвратный тиф.

2. Все виды генерализованных инфекций:

— милиарный туберкулез, септицемия, особенно у ослабленных пациентов с низкой резистентностью и т.д.

3. Химические и физические агенты, вызывающие гипоплазию и аплазию костного мозга у всех лиц при воздействии в достаточной дозе: ионизирующая радиация, бензин, нитросоединения, уретан; цитостатики — антиметаболиты (антагонисты фолиевой кислоты, аналоги пурина и пиримидина), винбластин, колхицин, антрациклины.

Химические и физические агенты, иногда вызывающие лейкопению, чаще в результате повышенной индивидуальной чувствительности: амидопирин, фенотиазины, сульфаниламиды, антитиреоидные препараты, антиконвульсанты, антигистаминные препараты, транквилизаторы, антибиотики и т.д.

4. Некоторые гематологические и другие состояния неизвестной или малоизученной этиологии. Лейкопения может развиться в результате сниженной или неэффективной продукции клеток (неэффективный гемопоэз), например, при пернициозной анемии, апластической анемии, хронической гипохромной анемии.

Связанные с повышенной утилизацией, деструкцией или секвестрацией нейтрофилов: цирроз печени со спленомегалией, системная красная волчанка, синдром Felty, синдром Banty, болезнь Гоше, гемодиализ.

5. Кахексия и ослабленные состояния (алкоголизм и др.)

6. Анафилактический шок и ранние стадии реакции на чужеродный белок.

7. Некоторые редкие наследственные, врожденные и семейные патологии (циклическая нейтропения, хроническая гипопластическая нейтропения, детский генетический агра-

нулоцитоз, первичная селезеночная нейтропения).

## 2.4. ЛИМФОПОЭЗ

Предшественники лимфоцитов образуются в костном мозге. В ходе дифференцировки и созревания лимфоциты заселяют вначале центральные органы иммунной системы, где проходят дифференцировку от пре-В-клетки до В-лимфоцита (основы гуморального иммунитета) и от пре-Т-клетки до Т-лимфоцита (основы клеточного иммунитета). Затем Т- и В-лимфоциты заселяют периферические (селезенка, лимфатические узлы) органы иммунной системы, где помещаются, соответственно, в так называемых Т-зависимых и В-зависимых зонах, хорошо различимых морфологически. Благодаря непрерывной рециркуляции лимфоцитов с кровью и лимфой в организме происходит постоянный иммунологический контроль как антигенного состава собственных клеток и макромолекул так и поступления чужеродного материала извне.

**Пролимфоцит.**

Это название дано клетке с достаточно трудной дифференциацией и морфологической характеристикой. Эта клетка также круглой формы как и лимфобласт. Ядро имеет нежную структуру с остатками ядрышек. Цитоплазма базофильная, без гранул.

**Лимфоцит.**

Морфологическая характеристика популяции лимфоцитов обнаруживаемых в периферической крови очень разнообразна по своим особенностям, однако имеет ряд четких признаков: цитоплазма клетки светло-базофильная, обычно с перинуклеарной зоной. При наличии зернистости (25%) она имеет вид азурных гранул. Ядро круглое или овальное, как правило эксцентрично расположенное. Характер хроматина облаковидный, т.е. более темные комочки хроматина переходят в более светлые без резкой границы. В целом ядро окрашено интенсивно. При окраске по Романовскому ядрышки в лимфоцитах не определяются, однако при специальной ок-

раске метиленовым синим 1-3 ядрышка хорошо различимы.

В зависимости от ядерно-цитоплазматического соотношения различают: узкоцитоплазменные **(Рис. 29, 30, 31)**, среднецитоплазменные **(Рис. 32)**, широкоцитоплазменные **(Рис. 33, 34)**. Размер лимфоцита, его базофилия, или распределение хроматина не может служить критерием его возраста или продолжительности его жизненного цикла. В литературе широкоцитоплазменные лимфоциты часто называют "большими", их отличает размер (9-15 мкм), цитоплазма занимает значительную часть клетки светло-голубая часто с крупными азурными гранулами. Хроматин ядра грубый и не такой плотный, как у остальных лимфоцитов. Узко- и среднецитоплазменные лимфоциты часто называют "малыми". В мазке крови их диаметр 6-9 мкм, ядро круглое или слегка овальное, темное с плотным хроматином, занимает большую часть клетки. Цитоплазма видна как узкий ободок вокруг ядра или в виде "серпа".

**Плазматическая клетка.**

В норме не встречается в периферической крови, а может быть обнаружена только в костном мозге. Характеризуется резко базофильной цитоплазмой, эксцентрично расположенным ядром и наличием вакуолей в цитоплазме. (О других видах плазматических клеток см. раздел патологии).

**Рис. 35, 36.**

**Основные характеристики лимфоидных клеток.**

Все лимфоидные клетки отличает: базофилия цитоплазмы различной степени, "облаковидный" характер хроматина, зернистость может иметь вид гранул,

**Изменение количества лимфоцитов.**

Термином **лимфоцитоз** обозначается увеличение содержания лимфоцитов в крови выше нормального уровня, равного $4{,}0 \times 10^9$ /л, а термин **лимфопения** обозначает уменьшение этого показателя ниже $1{,}5 \times 10^9$ /л. Как уже упоминалось, в крови грудных младенцев и маленьких детей пропорция и концентрация лимфоцитов выше, чем у взрослых.

**Лимфоцитоз** встречается при некоторых острых инфекциях (коклюш, инфекционный мононуклеоз, инфекционный гепатит), некоторых хронических инфекциях (бруцеллез, туберкулез, врожденный и вторичный сифилис), при лимфоцитарном лейкозе, болезни тяжелых цепей, волосатоклеточном лейкозе, некоторых случаях лимфосаркомы.

**Лимфопения** наблюдается в связи с большинством острых инфекций и заболеваний, включая сердечную недостаточность, пневмонию, острый туберкулез, карциномы различного происхождения, лимфомы, коллагенозы, уремию, агранулоцитоз, некоторые иммунодефицитные состояния. Лимфопения может являться следствием некоторых терапевтических процедур, таких как введение кортикостероидов, рентгеновское облучение, некоторые химиотерапевтические средства, введение антилимфоцитарной сыворотки, дренаж грудного протока.

Известно, что при некоторых заболеваниях популяция лимфоцитов приобретает морфологическое разнообразие. При инфекционном лимфоцитозе и мононуклеозе в крови появляется большое количество атипичных лимфоцитов, характеризующихся искажением ядра и увеличением цитоплазмы и приобретающих сходство с моноцитами. Появление в крови двуядерных лимфоцитов отмечается после облучения в небольших дозах: при дозе в 50 рад наблюдается от 6 до 32 двуядерных лимфоцитов на 104 лимфоцита.

Лимфоциты и молекулярные компоненты их взаимодействия являются элементами патогенеза иммунодефицитных состояний, инфекционных, аллергических, лимфопролиферативных, онкологических заболеваний, трансплантационных конфликтов, а также аутоиммунных процессов, с которыми сталкивается ревматология, нефрология, дерматология, эндокринология, кардиология.

## 2.5. МОНОЦИТОПОЭЗ

Ранние предшественники мононуклеарных фагоцитов развиваются из полипотентной стволовой клетки костного мозга и являются быстро делящимся пулом клеток-пред-

шественников грануломоноцитопоэза (КОЕ-ГМ). Коммитированные КОЕ-ГМ дают начало пролиферирующему пулу монобластов, последние — пулу промоноцитов, являющихся наиболее ранними морфологически идентифицированными клетками СМФ в костном мозге.

Дифференцировка моноцитов из монобластов происходит в костном мозге в течение 5 дней, после чего они сразу выходят в кровоток, не формируя, в отличие от гранулоцитов, костномозговой резерв. Их общее количество в костном мозге не превышает 1,5% от всех ядросодержащих клеток гемопоэза. Промоноциты обладают высоким пролиферативным потенциалом. Небольшая часть моноцитов дифференцируется в макрофаги костного мозга.

В целом общий пул моноцитов крови человека включает $81x10^6$ клеток/кг. В периферической крови моноциты составляют от 1 до 10% всех лейкоцитов, что соответствует абсолютному количеству, равному 80-600 клеток в 1 $мм^3$ у взрослых. Моноциты циркулируют в крови от 36 до 104 ч и затем ее покидают по стохастическому принципу, а не по мере старения. Из крови в ткани за час уходит $7x10^6$ моноцитов или $1,68x10^8$ в сутки. В тканях под влиянием неустановленных факторов моноциты дифференцируются в органо- и тканеспецифические макрофаги. Внесосудистый пул моноцитов в 25 раз превышает циркулирующий. По мере прохождения клетки "по маршруту" монобласт — промоноцит — моноцит — макрофаг, она претерпевает ряд как морфологических, так и функциональных изменений.

Впервые морфология моноцитов была описана Эрлихом в 1891 году. Данные клетки были им названы "большие мононуклеарные клетки с вдавленным ядром". Позднее Паппенгейм дал этим клеткам название "моноцит".

Наименее зрелые моноциты отличаются от зрелых более выраженной цитохимической реакцией на пероксидазу, хлорацетатэстеразу и слабой реакцией на неспецифическую эстеразу.

**Промоноцит.**

Крупная клетка размером 15-20 мкм. Ядро бобовидной

формы, занимает большую часть клетки, имеет нежно-сетчатую структуру красновато-фиолетового цвета, содержит остатки ядрышек. Цитоплазма голубая с азурофильной зернистостью.

**Моноцит.**

Клетка размером 14-20 мкм. Ядро неправильной, бобовидной формы. Хроматин светлый, красновато-фиолетовый, расположен грубыми полосами, которые скрещиваясь образуют грубую сетку. Цитоплазма слабо базофильная, окрашивается в голубовато-серый цвет, содержит азурофильную пылевидную зернистость, иногда содержит вакуоли и фагоцитированные частицы.

**Рис. 37, 38.**

Причины **моноцитоза** могут быть следующими:

— некоторые бактериальные инфекции (туберкулез, подострый септический эндокардит, вялотекущий сепсис, сифилис, бруцеллез);

— заболевания, вызванные простейшими, риккетсиями и другими паразитами (малярия, сыпной тиф, пятнистая лихорадка Скалистых гор, трипаносомоз, малярия, лейшманиоз);

— злокачественные лимфомы, миелопролиферативные заболевания, хронический миеломоноцитарный лейкоз, парапротеинемические гемобластозы;

— злокачественные опухоли (рак яичника, желудка, молочной железы, меланома);

— системные васкулиты (системная красная волчанка, ревматоидный артрит);

— гранулематозные заболевания (саркоидоз, неспецифический язвенный колит);

— при выздоровлении от острых инфекций и агранулоцитоза;

— отравление тетрахлорэтаном;

— наследственные формы нейтропении;

— длительный прием высоких доз стероидов.

Активно изучается роль моноцитов при туберкулезе, играющих важную роль в клеточной реакции с микробакте-

риями туберкулеза и являющихся доминирующими клетками в гранулемах разной этиологии. Появление моноцитоза считается доказательством активного распространения туберкулезного процесса. При этом важным показателем является моноцитарно-лимфоцитарное соотношение, которое в норме составляет 0,3-1,0. При развивающемся туберкулезе количество моноцитов в крови увеличивается, а соотношение более 1,0 свидетельствует об активной экссудации и неблагоприятном прогнозе. В процессе лечения их количество уменьшается, тогда как число лимфоцитов может увеличиваться, что, в конечном счете, приводит к восстановлению нормального соотношения. При септических эндокардитах, вялотекущем сепсисе может наблюдаться значительный моноцитоз, который нередко встречается в отсутствии лейкоцитоза. При этом моноциты часто имеют вакуолизированную цитоплазму, а также признаки гемофагоцитоза. Обнаружение макрофагов в большем количестве в первой капле крови, полученной из мочки уха, чем в капле крови из пальца свидетельствует об эндокардите даже в отсутствии в крови культуры грамположительных микробов. Кратковременный моноцитоз может развиваться у больных с острыми инфекциями в период реконвалесценции. Увеличение размеров циркулирующего пула моноцитов в крови описано у пациентов с гастритом и язвой двенадцатиперстной кишки. Моноцитоз также встречается при выходе из агранулоцитоза, что имеет прогностическое значение, так как указывает на начало регенерации кроветворения. Увеличение количества моноцитов отмечается у грудных и маленьких детей с вирусными заболеваниями, при инфекционном мононуклеозе.

Лейкопенический инфекционный моноцитоз — редко встречающееся острое заболевание, которое часто ассоциируется с некротизированными изъязвлениями слизистых оболочек, сопровождается нормальным или пониженным количеством лейкоцитов, нейтропенией и моноцитозом. Прогноз данного заболевания в большинстве случаев благоприятный. В анамнезе часто обнаруживают прием лекарственных препаратов. Предполагают, что данное состояние является вариантом агранулоцитоза. Однако в некоторых

случаях лекарства не были причиной заболевания.

Моноцитоз встречается при многих заболеваниях, вызванных простейшими, риккетсиями и другими паразитами. При сыпном тифе наблюдается 3 волны моноцитоза — в начале заболевания, на 2-й неделе и в период выздоровления. Незначительный моноцитоз регистрируется в период приступа лихорадки при клещевом возвратном тифе. Висцеральный лейшманиоз сопровождается на фоне резкой лейкопении значительным моноцитозом (>20%). Моноцитоз наблюдается часто при таких заболеваниях, как туляремия, геморрагическая лихорадка, малярия, трипаносомоз, сифилис.

Многие инфекционные заболевания (корь, ветряная оспа, дифтерия, натуральная оспа, эпидемический паротит, ангина Венсана, болезнь "кошачьей царапины", бруцеллез) сопровождаются незначительным или умеренным моноцитозом в крови.

Абсолютный моноцитоз в крови наблюдается при хроническом миеломоноцитарном лейкозе, у одной трети больных лимфогранулематозом и другими злокачественными лимфомами. Моноцитоз может встречаться при болезни Гоше, гистиоцитозе из клеток Лангерганса, миелопролиферативных заболеваниях (хронический миелолейкоз, идиопатический миелофиброз, полицитемия). Показано, что моноцитоз у больных множественной миеломой, макроглобулинемией Вальденстрема вызван избыточным синтезом и секрецией макрофагального колониестимулирующего фактора.

Моноцитопоэз усиливается при злокачественных новообразованиях (рак яичника, желудка, молочной железы, меланома и др.)

Относительный или абсолютный моноцитоз присутствует у более 50% больных с системными васкулитами.

## 2.6. ТРОМБОЦИТОПОЭЗ

Мегакариоциты — гигантские клетки костного мозга — являются родоначальными клетками тромбоцитопоэза. Несмотря на то, что мегакариоциты идентифицированы как костномозговые "предшественники" тромбоцитов еще в на-

чале нынешнего столетия, механизмы развития и регуляции этих клеток еще полностью не раскрыты.

Мегакариобласты обнаруживают в желточном мешке на 5-й неделе эмбрионального развития. Мегакариоциты встречаются в сосудах на 8-й неделе, а макротромбоциты обнаруживают в крови на 16-й и 21-й неделе эмбриогенеза.

Мегакариоциты развиваются из плюрипотентной гемопоэтической стволовой клетки посредством комплекса процессов: 1) коммитации гемопоэтического предшественника на путь мегакариоцитарной дифференцировки; 2) митотической амплификации клеток-предшественников мегакариоцитов; 3) эндомитотического деления ядра, приводящего к возрастанию плоидности; 4) роста цитоплазмы с приобретением специфических для тромбоцитов органелл и белков и 5) высвобождения тромбоцитов в циркуляторное русло.

Родоначальной клеткой, коммитированной исключительно по мегакариоцитарному ряду, является колониеобразующая единица мегакариоцита, способная проходить 1-9 митозов до вступления в эндомитоз и образовывать колонии зрелых мегакариоцитов.

Различают три стадии созревания мегакариоцитов. Первая стадия — мегакариобласты, составляющие не более 10% всей популяции; вторая, промежуточная стадия — промегакариоциты (около 15%); третья — зрелые мегакариоциты (75-85%). Они делятся на гранулярные и базофильные формы, проходящие заключительный эндомитоз и тромбоцитоотделение. Синтез ДНК в этом ряду клеток происходит только в мегакариобласте — самой молодой морфологически распознаваемой клетке мегакариоцитарного ростка. Процесс преобразования мегакариобластов в мегакариоциты продолжается около 25 часов. Время созревания мегакариоцита — 25 часов, а жизненный цикл мегакариоцитов составляет 10 суток.

У взрослого человека мегакариоциты — наиболее крупные клетки, их диаметр колеблется от 40 до 100 мкм. По содержанию ДНК эти клетки являются уникальными: у 2/3 мегакариоцитов содержание ДНК в 8 раз превышает таковое в диплоидных клетках, например в лимфоцитах.

Своеобразие мегакариоцитарных клеток заключается в непрекращающейся цитоплазматической дифференцировке, которая заканчивается тромбоцитообразованием. Каждый мегакариоцит в зависимости от его величины (плоидности) образует от 2000 до 8000 тромбоцитов. Содержание мегакариоцитов в костномозговом пунктате из грудины у здоровых лиц подвержено небольшим колебаниям и составляет 51,8-216,2 в 1 мкл, на долю зрелых мегакариоцитов приходится 76%. Образование клеток-предшественников мегакариоцитопоэза осуществляется по общему для всех гранулярных клеток принципу: избыток тромбоцитов в циркулирующей крови в норме тормозит тромбоцитопоэз, а тромбоцитопения его стимулирует. Гуморальная регуляция тромбоцитопоэза происходит с участием тромбопоэтина, а также ИЛ-3, ИЛ-6, ИЛ-11. Наиболее быстрый путь увеличения количества тромбоцитов — ускоренное созревание мегакариоцитов и тромбоцитообразование, связанное со способностью ядра мегакариоцита к заключительному эндомитозу. Созревание мегакариоцитов имеет свои закономерности, которые модифицируются в экстремальных условиях: ускоряются при усилении нормальной регенерации (при кровопотере), замедляются под воздействием внешних и внутренних факторов (химиотерапевтических препаратов, дефицита витаминов и пищевых ингредиентов, антитромбоцитарных антител). Митотический индекс мегакариоцитов не превышает 0,5%.

В цитоплазме зрелых мегакариоцитов всегда содержатся морфологически зрелые тромбоциты, по количеству и состоянию органелл не отличающиеся от периферических тромбоцитов. Единственным отличием является отсутствие широкого рыхлого слоя наружной мембраны, гликокаликса, что делает тромбоциты, находящиеся в цитоплазме мегакариоцита, морфологически не сформированными. В образовании этого наружного слоя, необходимого для обособления тромбоцитов, играет роль заключительный эндомитоз, во время которого образуется поверхностная система микротрубочек и гликокаликс тромбоцитов.

Нормальные тромбоциты представляют собой сферические структуры диаметром от 1 до 5 мкм. Гиаломер тромбо-

цитов ограничен трехслойной мембраной, на которой адсорбируются факторы свертывающей системы. Она играет большую роль в процессах адгезии и агрегации тромбоцитов. Внутри тромбоцитов имеется множество гранул различной структуры, формы и величины, в которых содержатся фосфолипиды, АТФ, серотонин, ферменты, фибронектин, гистамин, катионные белки, фактор, активирующий фибробласты, трансформирующий ростовой фактор. Популяция тромбоцитов неоднородна. Среди данной популяции различают зрелые тромбоциты (87,0 ± 0,19%), юные (незрелые) (3,2 ± 0,13%), старые (4,5 ± 0,21%) и формы раздражения (2,5 ± 0,1%). Время циркуляции тромбоцитов — 10-12 суток. Тромбоциты по сравнению с другими клетками периферической крови деформируются меньше. Двигаясь с током крови, они почти не касаются стенок кровеносного русла. Тромбоциты при контакте с эритроцитами не прикрепляются к ним. При использовании изотопной метки установлено, что 2/3 тромбоцитов находится в циркуляторном русле, 1/3 — в селезенке или в других экстраваскулярных местах. В селезенке тромбоциты "прилипают" к поверхности эндотелиальных клеток, выстилающих синусы, и к ретикулоэндотелиальным клеткам красной пульпы. "Селезеночные" тромбоциты обычно обмениваются с циркулирующими тромбоцитами и мобилизуются после введения эпинефрина. В селезенке обычно секвестрируется большой процент молодых больших тромбоцитов. Увеличение числа тромбоцитов обычно бывает после тяжелой физической нагрузки. Нет точных данных о мобилизации тромбоцитов из неселезеночного пула. В норме тромбоциты отсутствуют в лимфе и других жидкостях организма. В здоровом организме разрушение тромбоцитов соответствует их продукции, что составляет в сутки 35000 ± 4300 пластинок на 1 мкл крови. Поврежденные (старые) тромбоциты накапливаются и разрушаются в основном в селезенке.

**Промегакариоцит.**

По размеру в 1,5-2 раза больше мегакариобласта. Гигантское ядро, круглое, но с четкой тенденцией к сегментированию. Ядерный хроматин преимущественно грубо-сет-

чатый, имеются ядрышки. Цитоплазма базофильная, с единичными азурофильными гранулами.

**Мегакариоцит.**

Самая большая гемопоэтическая клетка костного мозга. Имеет характерное ядро, с резкими углублениями, может быть самой причудливой формы. Структура хроматина грубосетчатая, с утолщениями в узлах сетки. Цитоплазма оксифильная, с нежными гранулами.

**Рис. 39, 40.**

Во многих клетках видно отделение тромбоцитов от цитоплазмы.

**Рис. 41.**

**Тромбоцит.**

Самая маленькая частица крови (1/4-1/5) размера эритроцита). Имеет светло-голубую цитоплазму (гиаломер) и внутреннюю зернистую часть фиолетового цвета — (грануломер).

**Рис. 42.**

В препарате тромбоциты обычно встречаются группами, что обусловлено их физиологической склонностью к агрегации.

**Рис. 43.**

**Основные характеристики тромбоцитарного ростка.**

Клетки мегакариоцитопоэза — самые крупные клетки крови человека.

Тромбоциты — единственный тип клеток, являющийся исключительно продуктом созревания цитоплазмы.

Все клетки мегакариоцитопоэза обладают специфической способностью к агрегации с тромбоцитами, которые часто обнаруживаются прилежащими к краю цитоплазмы материнской клетки.

Повышение числа тромбоцитов — тромбоцитоз — является ведущим симптомом первичной тромбоцитемии, что наблюдается при миелопролиферативных заболеваниях, а

также вторичной тромбоцитемии при хронических воспалительных процессах (ревматоидный артрит, туберкулез, саркоидоз, колит и энтерит), острых инфекциях, гемолизе, анемиях, злокачественных новообразованиях, после спленэктомии.

Снижение числа тромбоцитов — тромбоцитопения — отмечается при угнетении мегакариоцитопоэза (острые и хронические лейкозы, апластическая анемия, пароксизмальная ночная гемоглобинурия), нарушении продукции тромбоцитов (алкоголизм, мегалобластная анемия). Тромбоцитопения наблюдается при спленомегалии (цирроз печени, болезнь Гоше), повышенной деструкции и/или утилизации тромбоцитов (идиопатическая тромбоцитопеническая пурпура, посттрансфузионная, лекарственная, неонатальная тромбоцитопения, вторичная тромбоцитопения при лейкозах, лимфомах, системной красной волчанке). Повреждение тромбоцитов может быть индуцировано тромбином (диссеминированное внутрисосудистое свертывание крови, осложнения при родах, сепсисе, черепно-мозговой травме). Тромбоцитопения наблюдается при массивных переливаниях крови и кровезаменителей за счет гемодилюции. Нарушение функции тромбоцитов может быть обусловлено генетическими, либо внешними факторами. Генетические дефекты лежат в основе болезни Виллебранда и ряда редких синдромов, связанных с недостаточностью АДФ, нарушениями системы тромбоксана А2 или реакциями на него, изменением мембранных гликолипидов и другими молекулярными изменениями.

## 2.7. МИТОЗ

Митотическое деление включает в себя несколько фаз: профазу, метафазу, анафазу, телофазу. Длительность отдельных фаз митоза различна, наиболее короткая из них — анафаза.

**Профаза** — в начале профазы в ядре начинают выявляться тонкие нити — профазные хромосомы, которые со временем укорачиваются и утолщаются. Разрушается ядерная оболочка, образуется веретено деления.

**Рис. 44.**

**Метафаза** — стадия "материнской звезды", все хромосомы собираются в центральной части веретена, образуя метафазную пластинку. Хромосомы расположены так, что их центромерные участки обращены к центру веретена, а плечи — к периферии. Такое расположение носит название "материнской звезды".

**Рис. 45.**

**Анафаза** — хромосомы теряют центромерные связки и два идентичных набора хромосом синхронно удаляются к противоположным полюсам клетки.

**Рис. 46.**

**Телофаза** — начинается с остановки хромосом и кончается разделением исходной клетки на две дочерние (цитокинез).

**Рис. 8, 19, 46.**

Для исследования митотической активности клеток применяется ряд методов. Одним из первых было изучение митотического индекса. **Митотический индекс** представляет собой отношение числа клеток, проходящих митоз в любой отрезок времени, к общему количеству клеток, имеющихся в популяции. Выражается этот индекс в ‰.

По данным различных авторов митотический индекс клеток костного мозга в норме следующий: 1,0-6,0‰ (Л.Э.Ярустовская, 1965 г.), 7,6-13,1 ‰ (Alvin M.Mauer, 1965).

Количество эритроидных митозов в костном мозге значительно выше, чем миелоидных. Кроме того, чем моложе элементы эритро- и лейкопоэза, тем выше их митотический индекс.

# 3. МОРФОЛОГИЯ КЛЕТОК ПРИ ГЕМАТОЛОГИЧЕСКИХ ЗАБОЛЕВАНИЯХ

## 3.1. ПАТОЛОГИЯ ЭРИТРОНА

### ИЗМЕНЕНИЕ РАЗМЕРА ЭРИТРОЦИТОВ

**Микроцитоз** —
преобладание в мазках крови эритроцитов с диаметром малой величины (5,0-6,5 мкм). Этот признак наблюдается при наследственном сфероцитозе **(Рис. 47)**, железодефицитной анемии **(Рис. 48)**, талассемии и др. Микроциты, сохраняющие нормальную форму, но с диаметром менее 7,0 мкм, "гипохромные" клетки (площадь пэллора увеличена, но действительно ли концентрация гемоглобина в клетке меньше — неясно), и лептоциты — тонкие клетки с нормальным диаметром, трудно разделить на отдельные классы. Все эти клетки имеют уменьшенный объем и количество гемоглобина. Основным фактором является нарушение синтеза гемоглобина, что характерно для железодефицитной анемии, а также некоторых гемоглобинопатий.

**Макроцитоз** —
присутствие в мазках крови эритроцитов диаметром >9,0 мкм. Этот признак выявляется у новорожденных как физиологическая особенность, а также у взрослых при макроцитарных анемиях, заболеваниях печени, дефиците витамина $B_{12}$ и фолиевой кислоты, при анемии беременных, у больных со злокачественными опухолями, при понижении функции щитовидной железы, миелопролиферативных заболеваниях.

Макроцит — клетка с увеличенным диаметром (>8,5 мкм) и объемом (>100-110 фл). Появление макроцитов наблюдается при усиленном эритропоэзе, мегалобластных анемиях. При мегалобластных анемиях нарушение синтеза ДНК при нормальном синтезе РНК и белка приводит к задержке клеточного деления и количество гемоглобина в клетке увеличивается. Увеличение объема клетки обычно всегда пропорционально увеличению внутриклеточного гемоглобина, то есть

концентрация гемоглобина остается нормальной. Площадь пэллора уменьшена или его вообще нет, макроцит часто имеет овальную форму (макроовалоцит). Для сравнения заметим, что при усиленном эритропоэзе макроциты имеют обычную круглую форму.

Тонкий макроцит характеризуется увеличенным диаметром и нормальным объемом. Форма этих эритроцитов обычно круглая, а область пэллора увеличена. Часто встречаются вместе с мишеневидными клетками. Содержание холестерина и лецитина в мембране увеличено. Наблюдаются при болезнях печени, алкоголизме, после спленэктомии.

**Рис. 49.**

**Мегалоцитоз** —

появление в мазках крови эритроцитов, диаметром 11,0-12,0 мкм, гиперхромных, без просветления в центре, овальной формы. Обнаруживаются при анемии, обусловленной дефицитом витамина $B_{12}$ и фолиевой кислоты, при анемии беременных, глистной инвазии, дизэритропоэзах.

**Рис. 49, 50.**

**Шизоциты** —

мелкие фрагменты эритроцитов, либо дегенеративно измененные клетки неправильной формы диаметром 2,0-3,0 мкм. Они встречаются в мазках крови при микроангиопатической гемолитической анемии, васкулитах, гломерулонефритах, уремии, маршевой гемоглобинурии, гемоглобинопатиях, ДВС-синдроме, миелодиспластическом синдроме и других заболеваниях.

**Рис. 49, 51, 52.**

**Анизоцитоз** —

присутствие в мазках крови эритроцитов, различающихся по размеру: с преобладанием эритроцитов малого диаметра — микроанизоцитоз, с преобладанием эритроцитов большого размера — макроанизоцитоз. Анизоцитоз наблюдается при железодефицитной анемии как в начальном периоде заболевания, так и как следствие проводимой терапии желе-

зом, в результате чего в крови появляются эритроциты, богатые гемоглобином, сформировавшиеся в период восстановления уровня железа в крови, и одновременно циркулируют эритроциты малого размера, которые образовались до начала лечения. Анизоцитоз имеет место при заболеваниях, характеризующихся наличием нормального и патологически измененного пула эритроцитов. Так, при гипопластической анемии, пароксизмальной ночной гемоглобинурии, миелопролиферативных заболеваниях, талассемии присутствуют как микроциты, так и нормоциты, а также макроциты.

**Рис. 52.**

## ИЗМЕНЕНИЕ ФОРМЫ ЭРИТРОЦИТОВ

Изменения формы эритроцитов разной степени выраженности (пойкилоцитоз) могут наблюдаться практически при любой анемии, вне зависимости от ее генеза. В норме незначительная часть клеток также может иметь форму, которая отличается от дисковидной. При пойкилоцитозе наблюдаются эритроциты разного типа: вытянутые, грушевидные, звездчатые, отростчатые, в виде ракеток, песочных часов и т. д.

Лишь немногие типы эритроцитов оказываются специфически характерными для конкретных патологий. Это наследственные заболевания: наследственный сфероцитоз — болезнь Минковского-Шоффара (микросфероциты) и серповидно-клеточная анемия (серповидные клетки). Остальные формы могут появляться при различных патологических состояниях. Здесь важно разграничить обратимые формы (эхиноциты и стоматоциты), которые еще могут быть возвращены в нормальное состояние, и необратимо измененные формы (акантоциты, кодоциты-мишеневидные клетки, сфероциты, необратимо измененные стоматоциты).

При использовании только морфологических критериев в определении формы эритроцитов часто могут возникнуть противоречия. Например, стоматоцитом приходится называть как обратимо измененную, так и необратимо измененную при наследственном стоматоцитозе клетку. Термин микросфероцит используется для клеточных фрагментов, воз-

никших при частичном гемолизе, и для клеток при наследственной патологии (микросфероцитозе), вызванной нарушением спектрина. Количество форм велико, и между ними порой трудно провести границу: например, различить лептоцит, микроцит и гипохромную клетку. При визуальном исследовании мазка разброс результатов среди анализов, проведенных разными наблюдателями, оказывается достаточно большим.

**Эхиноциты —**

сферические клетки, на поверхности которых достаточно регулярно располагается 30-50 спикул. При этом отношение поверхности к объему остается нормальным. Трансформация дискоцит-эхиноцит в начальной стадии обратима, причем было показано, что спикулы вновь появляются на поверхности клетки каждый раз в одном и том же месте. Близость стеклянной поверхности часто вызывает образование эхиноцитов. Полагают, что этот эффект связан с локальным защелачиванием среды pH>9,0. Изменение pH от нейтрального до щелочного и обратно вызывает обратимый переход дискоцита в сфероцит и обратно.

При суспендировании эритроцитов в изотонической среде часто происходит образование эхиноцитов. Добавление альбумина может вернуть клетки к нормальной дискоцитной форме. Эхиноциты обнаруживаются in vivo обычно в тех случаях, когда в клетках низко содержание АТФ или нарушен жирнокислотный состав плазмы. Если клетка долго пребывает в состоянии эхиноцита, то возникает процесс потери липидного компонента мембраны и изменения формы становятся необратимыми. Эхиноциты часто появляются как артефакт, возможно появление их при уремии совместно с акантоцитами, наследственном дефиците пируваткиназы, фосфоглицераткиназы.

**Рис. 51, 53.**

**Акантоциты —**

поверхность этих клеток имеет зубчатую форму, в отличие от эхиноцитов, не способны к возврату в нормальное сос-

тояние при помещении в свежую плазму. Подобные клетки сфероидальны (не имеют пэллора), имеют от 3 до 12 спикул с булавовидными расширениями на концах. Длина и толщина спикул сильно варьируют. Объем, площадь поверхности, содержание гемоглобина обычно нормальны. Акантоциты встречаются при тяжелых формах гемолитической анемии, болезнях печени, наследственной абеталипопротеинемии, наследственном дефиците пируваткиназы, наследственном сфероцитозе (тяжелые формы). Незначительное число акантоцитов можно наблюдать у пациентов после спленэктомии.

**Рис. 51.**

**Стоматоциты (или гидроциты)** —

имеют увеличенный на 20-30% объем и площадь поверхности, щелевидную форму центрального просвета (пэллора). Эти клетки образуются под действием весьма разнообразных факторов: низкого pH, не проникающих анионов, катионных детергентов, хлорпромазина, винбластина, витамина А.

Стоматоциты наблюдаются при наследственном стоматоцитозе. Причиной их появления является повышенная проницаемость мембраны для натрия и калия. После того как компенсаторное увеличение ионного транспорта оказывается уже не эффективным, цитоплазма обогащается натрием, теряет калий и гидратируется. У мишеневидных клеток также увеличены концентрация натрия и снижена концентрация калия. Большой объем стоматоцита не мешает ему достаточно долго выживать при микроциркуляции. В меньшем числе (приблизительно 3% от общей популяции клеток) стоматоциты встречаются при обструктивных болезнях печени, алкогольном циррозе, кардиоваскулярной патологии, злокачественных опухолях. Возможно выявление стоматоцитов как артефактов.

**Рис. 54.**

**Серповидные клетки (дрепаноциты)** —

характерны для серповидно-клеточной анемии и других гемоглобинопатий, содержат гемоглобин S, способный полимеризоваться и деформировать мембрану, особенно при

низком содержании кислорода в крови. На этом основана "проба жгута", когда для увеличения содержания этих клеток в препарате перед взятием крови на палец пациента накладывают жгут, чтобы вызвать местную гипоксию.

**Рис. 55, 56, 57.**

**Мишеневидные клетки (кодоциты)** —

имеют увеличенную площадь поверхности за счет избыточного содержания холестерина. Они имеют окрашенную периферию и на фоне светлой центральной части небольшой более темный сферический участок. Эти формы характерны для α- и β-талассемии, гемоглобинопатии С и S, свинцовой интоксикации и болезней печени, в частности, длительной механической желтухи. Кодоциты особенно часто встречаются при обструктивной желтухе (по Bessis до 75%).

**Рис. 56, 57, 58.**

**Слезовидные клетки (дакриоциты)** —

в отличие от акантоцитов имеют одну большую спикулу и часто содержат включение — тельце Гейнца; обычно являются микроцитами. Эти клетки особенно часто выявляются при миелофиброзе, реже при различных формах анемии.

**Рис. 56.**

**Микросфероциты** —

специфические клетки для наследственного микросфероцитоза. Изменение спектрина приводит к нарушениям устойчивости мембраны. Выявление их на мазках крови иногда требует большой тщательности. Характерно, что микросфероциты в мазке выглядят как однородные, без существенного пойкилоцитоза, их количество — от 1-3 до 20-30 в поле зрения (остальные клетки нормальны, всего в поле зрения 50 клеток). Если популяция микросфероцитов разнородна, то это более характерно для гемолитической анемии. Выявляемый на препаратах микросфероцитоз, который сочетается с анизоцитозом и пойкилоцитозом, также может свидетельствовать о механическом повреждении эритроцитов (синдром фрагментации эритроцитов), ожоговой болезни, дефиците

глюкозо-6-фосфат дегидрогеназы. Сфероцитоз можно рассматривать как терминальную, предгемолитическую стадию, в которую переходят эхиноциты, акантоциты и стоматоциты при необратимом повреждении.

**Рис. 47.**

**Эллиптоциты (овалоциты)** —

в норме составляют менее 1% всех клеток. При различных анемиях (талассемия, железодефицитная и особенно мегалобластная анемии) их содержание доходит до 10%. При этом популяция эллиптоцитов неоднородна по размерам. Если эллиптоциты однородны и составляют более 25%, то это более характерно для наследственного эллиптоцитоза.

**Рис. 59.**

## ИЗМЕНЕНИЕ ОКРАСКИ ЭРИТРОЦИТОВ

**Гипохромия.**

Уменьшение интенсивности окрашивания эритроцитов вследствие низкого насыщения гемоглобином. Площадь пэллора в эритроците увеличена. Гипохромия обычно сочетается с микроцитозом.

Встречается при анемиях, связанных с дефицитом железа, а также при гемолитических анемиях, талассемии и т.д.

**Рис. 60, 61.**

**Гиперхромия.**

Гиперхромные эритроциты интенсивно окрашены, их насыщение гемоглобином повышено. Пэллор уменьшен или отсутствует. Гиперхромия может сочетаться как с макро-, так и с микроцитозом.

Эти изменения эритроцитов характерны для $B_{12}$-фолиево-дефицитной анемии, наследственного сфероцитоза.

**Рис. 47, 62.**

**Полихроматофилия.**

Полихроматофильные эритроциты способны воспринимать как кислые, так и основные красители, за счет чего име-

ют окраску от серо-розовой до сине-фиолетовой.

Причина полихроматофилии — в одновременном присутствии слабощелочной субстанции — гемоглобина и кислой, характерной для незрелых эритроидных клеток.

Встречается в ситуациях, связанных с интенсивным выходом в периферическую кровь молодых форм эритроцитов (постгеморрагические, гемолитические анемии). Говорит о хорошей регенеративной способности костного мозга.

**Рис. 63.**

## ВКЛЮЧЕНИЯ В ЭРИТРОЦИТАХ

**Ретикулофиламентозная субстанция.**

Синие зернистые сетевидные включения, которые выявляются при суправитальном окрашивании основными красителями (бриллиант-крезиловой синью, метиленовым синим) в молодых формах эритроцитов. Представляет собой остатки агрегаций рибосом и митохондрий.

**Рис. 16, 17.**

По Гейльмейеру различают 5 групп ретикулоцитов в соответствии со степенью их созревания:

0 — ядросодержащие эритроидные клетки с густой ретикулоцитарной сетью вокруг пикнотического ядра;

1 — эритроциты с густой ретикулоцитарной сетью, больше в центре клетки;

2 — эритроциты с менее густой ретикулоцитарной сетью, распространяющейся по всей цитоплазме;

3 — эритроциты с обрывками ретикулоцитарной сети, локализующимися в разных участках цитоплазмы;

4 — эритроциты с единичными ретикулоцитарными зернами или нитями в разных участках цитоплазмы.

У взрослого человека содержится от 2 до 10 ретикулоцитов на 1000 эритроцитов, при этом в норме встречаются только клетки 3-й и 4-й групп.

Ретикулоцитоз с т.н. сдвигом влево (в мазке появляются ретикулоциты 0-й, 1-й и 2-й групп) имеет место при усиленной регенерации эритроидного ростка и является важным показателем регенераторной способности костного мозга.

Высокий ретикулоцитоз наблюдается при гемолитических анемиях, при талассемии, малярии, при успешном лечении $B_{12}$-фолиево-дефицитной анемии.

**Тельца Жолли.**

Мелкие темно-фиолетовые включения (1, реже 2), представляющие собой остатки ядерного вещества.

Тельца Жолли встречаются при мегалобластных анемиях, гемолизе, состоянии после спленэктомии.

**Рис. 50, 64, 65, 66, 67.**

**Кольца Кебота (Кабо).**

Бледно-розовые включения в эритроцитах в виде колец, эллипсов или восьмерок. Предполагают, что это остатки ядерной мембраны. Часто встречаются вместе с базофильной пунктацией в эритроцитах.

Данные включения могут появляться при тяжелых формах анемии с нарушением дифференцировки клеток эритроидного ряда, в частности, при $B_{12}$-дефицитной анемии.

**Рис. 50, 68.**

**Базофильная пунктация.**

Выявляется в виде мелких синих пятнышек. Представляет собой патологический преципитат вещества рибосом.

Встречается при тяжелых анемиях, обусловленных нарушениями дифференцировки клеток эритроидного ряда — дизэритропоэзе, миелопролиферативных заболеваниях, гипопластической анемии, талассемии, свинцовой интоксикации.

**Рис. 50, 69.**

**Сидеросомы.**

Представляют собой включения негемоглобинового железа, выявляющиеся при специальном окрашивании (реакция берлинской лазури).

**Рис. 70.**

Эритроциты с такими включениями носят название *сидероциты* **(Рис. 71)**, а ядросодержащие эритроидные клет-

ки — *сидеробласты* **(Рис. 72)**.

Сидеросомы встречаются при сидероахрестических анемиях, реже — при гипопластической анемии, дизэритропоэзе, миелопролиферативных заболеваниях.

## 3.2. ЛЕЙКОЗЫ

### ОСТРЫЕ ЛЕЙКОЗЫ

Для всех форм острого лейкоза характерно появление в периферической крови бластных клеток и т.н. "лейкемического провала" — между бластами и зрелыми клетками (отсутствие промежуточных форм). В костном мозге обнаруживается либо повышенное содержание бластных клеток, либо практически полное (до 90-95%) замещение костномозговых элементов бластами.

Практически всегда отмечаются признаки анемии.

Решающим в диагностике острых лейкозов является цитохимическое исследование.

**Острый недифференцированный лейкоз (ОНЛ).**

Недифференцированная форма острого лейкоза, при которой специфическая идентификация клеток в настоящее время невозможна. Такой вариант встречается в 3-5%.

Бластные клетки при этой форме лишены специфических цитохимических свойств, резко полиморфны. По своей морфологической характеристике напоминают лимфобласты.

**Рис. 73, 74.**

**Острый миелобластный лейкоз (ОМЛ).**

Бластные клетки отличаются различной величиной, большинство их имеет округлую или овальную форму, ядерно-цитоплазматическое отношение среднее. В цитоплазме часто обнаруживаются отдельные азурофильные гранулы.

**Рис. 75, 76, 77, 78.**

Специфична положительная реакция на миелопероксидазу **(Рис. 79)**, реакция на липиды с суданом черным В **(Рис. 80)**, на хлорацетат эстеразу, ШИК-положительный материал

располагается в цитоплазме диффузно **(Рис. 81)**.

**Острый миеломонобластный лейкоз (ОММнЛ).**

Характерно наличие в различном сочетании бластных клеток как миелоидного, так и моноцитоидного характера.

**Рис. 82, 83.**

Для выявления различных типов бластных клеток при ОММнЛ используют одновременно 2 реакции на одном и том же препарате: реакция на α-нафтилацетат эстеразу (маркер моноцитов и их предшественников) **(Рис. 87)** и на хлорацетат эстеразу (маркер гранулоцитарного ряда). Положительны реакции на миелопероксидазу, на липиды **(Рис. 84)**, ШИК-реакция — в диффузной форме.

**Острый монобластный лейкоз (ОМнЛ).**

Бластные клетки имеют морфологические черты монобластов: размеры до 20 мкм, ядерно-цитоплазматическое отношение среднее, цитоплазма серо-голубого цвета, ядро неправильной формы.

**Рис. 85, 86.**

Очень специфична реакция на α-нафтилацетат эстеразу (подавляется в среде фторида натрия) **(Рис. 87)**. В клетках определяется высокий уровень кислой фосфатазы, слабоположительная ШИК-реакция в диффузной или диффузно-гранулярной форме.

**Острый промиелоцитарный лейкоз (ОПрЛ).**

В препаратах обнаруживается большое число клеток, сходных по морфологии с промиелоцитами. Ядерный хроматин нежный. Ядро часто перекрывается обильной зернистостью. Отдельные гранулы очень крупные. В некоторых клетках встречаются палочковидные включения — тельца Ауэра.

**Рис. 88, 89.**

При цитохимическом исследовании — высокая активность миелопероксидазы **(Рис. 90)**, хлорацетат эстеразы, резко положительная реакция на липиды. Характерный признак — присутствие кислых сульфатированных мукополисахаридов в гранулах.

**Острый лимфобластный лейкоз (ОЛЛ).**

Бластные клетки могут быть мелкие (микроформа) **(Рис. 91)**, средние (мезоформа) и крупные (макроформа) **(Рис. 92)**.

**Рис. 93, 94.**

При цитохимическом исследовании — положительная ШИК-реакция в виде четких гранул **(Рис. 95)**, отрицательные реакции на липиды, пероксидазу, хлорацетат эстеразу.

**Эритромиелоз (болезнь Ди Гульельмо).**

На начальном этапе заболевания картина костного мозга напоминает гемолитическую анемию, $B_{12}$-дефицитную анемию, отмечаются признаки неэффективного эритропоэза. Характерно резкое увеличение клеток эритроидного ряда. Дифференцировка эритрокариоцитов идет в основном до стадии оксифильных нормобластов и эритроцитов. Позже в периферической крови появляются бластные клетки, что позволяет поставить диагноз.

**Рис. 96, 97.**

По морфологии эритромиелоз подразделяется на 2 варианта: собственно эритромиелоз (субстрат опухоли — эритрокариоциты и недифференцируемые бласты) и эритролейкоз (наряду с эритрокариоцитами много миелобластов).

ШИК-положительный материал в клетках красного ряда резко увеличен, может располагаться как диффузно (в нормобластах), так и в виде средних и крупных гранул (в эритробластах).

**Рис. 98.**

**Острый мегакариобластный лейкоз.**

Встречается крайне редко. Патологические мегакариобласты, как и в норме, достигают 20 мкм в размере. Большая часть клетки занята ядром с хроматиновой сетью. Цитоплазма интенсивно базофильная, границы ее могут быть расплывчатыми.

В периферической крови, как и в костном мозге, наряду с бластными элементами, встречаются обломки мегакариобластов и скопления тромбоцитов.

**Рис. 99.**

Таблица 1

**FAB-КЛАССИФИКАЦИИ ОСТРЫХ ЛЕЙКОЗОВ (1976/1985)**

(по F.Heckner, H.Peter Lehmann, Yuan S.Kao, 1994)

| Сокращение | Морфологическая характеристика | Тип |
|---|---|---|
| $M_1$ | Недифференцированные миелобласты (тип I) | AML I |
| $M_2$ | Миелобласты с ранней дифференцировкой (тип II) | AML II |
| $M_3$ | Промиелоциты с грубой грануляцией, обнаруживаются множественные тельца Ауэра | AML III |
| $M_3$ (вариант) | Различные клетки с менее выраженной грануляцией, с двух- или полисегментными ядрами, с несколькими тельцами Ауэра | AML III (вариант) |
| $M_4$ | Незрелый гранулопоэз и моноцитопоэз, миеломонобласты составляют менее 30% | AMML |
| $M_4$-$E_0$ | $M_4$ с аномальными эозинофилами | AMML-$E_0$ |
| $M_5$ | Присутствуют дифференцированные и недифференцированные монобласты | AMoL |
| $M_6$ | Присутствуют миелобласты и аномальные эритропоэтические клетки | AEL |
| $M_7$ | Преобладают малые мегакариобласты (редко встречающаяся патология) | AMegL |
| $L_1$ | Малые клетки | ALL/AUL |
| $L_2$ | Разные по размеру клетки (некоторые — крупные) | ALL/AUL |
| $L_3$ | Тип Беркитта, крупные клетки с вакуолями в цитоплазме | ALL |

**Сокращения** (к табл. 1):

AML I — острый миелобластный лейкоз

AML II — острый миелобластный лейкоз

AML III — острый промиелоцитарный лейкоз

AML III (вариант) — вариант острого промиелоцитарного лейкоза

AMML — острый миеломоноцитарный лейкоз

AMML-$E_0$ — острый миеломоноцитарный лейкоз с аномальными эозинофилами

AMoL — острый монобластно-моноцитарный лейкоз

AEL — острый эритролейкоз

AMegL — острый мегакариобластный лейкоз

AUL — острый недифференцированный лейкоз

ALL — острый лимфобластный лейкоз

Таблица 2

**ЦИТОХИМИЧЕСКАЯ КЛАССИФИКАЦИЯ ОСТРЫХ МИЕЛОЛЕЙКОЗОВ ( по Леффлеру)**

(по F.Heckner, H.Peter Lehmann, Yuan S.Kao, 1994)

| Лейкоз | Пероксидаза | Эстераза* | ШИК-реакция |
|---|---|---|---|
| AML I | 1-64% | <10%(+) | — |
| AML II | | <25% (+) | от - до + в диффузном виде или в виде нежных грануляций |
| AML III | >65% ++ | <25% (+) | Подобно AML II, с редкими гранулами |
| AMML | В большинстве случаев <50%+ | 25-50% + | (+) диффузная |
| AMoL | <20% + | >50% ++ | + , местами нежные грануляции |
| AEL | — | Диффузная (+), участками + | Незрелые эритробласты +, гранулярная; зрелые формы +, диффузная |

**Сокращения:**

- отрицательная, (+) слабая положительная, + положительная, ++ резко положительная реакции.

* Неспецифическая эстераза (ингибируется фтористым натрием).

Таблица 3

**ЦИТОХИМИЧЕСКАЯ КЛАССИФИКАЦИЯ ОСТРЫХ ЛИМФОБЛАСТНЫХ ЛЕЙКОЗОВ**

(по F.Heckner, H.Peter Lehmann, Yuan S.Kao, 1994)

| Лейкоз | ШИК-реакция | Кислая фосфатаза | TdT |
|---|---|---|---|
| c-ALL | > 70% ++, в виде грубых гранул | -, в редких случаях (+) | + |
| T-ALL ($L_1$, $L_2$) | <40% +, гранулярная | >80% ++, фокальная | + |
| B-ALL ($L_3$) | от - до (+) | (+) гранулы | - |
| B-ALL (из AUL) | от - до (+) | от - до (+) | + |

**Сокращения:**

- отрицательная, (+) слабо положительная, + положительная, ++ сильно положительная реакции;

c-ALL — обычный острый лимфолейкоз;

T-ALL — Т-клеточный острый лимфолейкоз;

B-ALL — В-клеточный острый лимфолейкоз;

AUL — острый недифференцированный лейкоз.

! Дальнейшее субтипирование ОЛЛ возможно только с применением моноклональных антител.

## ХРОНИЧЕСКИЕ ЛЕЙКОЗЫ

**Хронический миелолейкоз (ХМЛ).**

Картина крови в развернутой стадии характеризуется нейтрофильным лейкоцитозом, при этом в мазке встречаются нейтрофильные гранулоциты на всех стадиях созревания. Кроме этого, может быть увеличено количество эозинофилов и базофилов.

Костный мозг в развернутой стадии богат клеточными элементами, характерно преобладание элементов гранулоцитарного ряда.

**Рис. 100, 101.**

Терминальная стадия характеризуется появлением нарастающего количества бластных клеток в крови и костном мозге (бластный криз). При этом бластные клетки по данным цитохимического и электронно-микроскопического исследований могут быть отнесены к любому типу клеток миелоидного кроветворения.

**Рис. 102, 103, 104.**

Дифференциальная диагностика бластных клеток проводится аналогично таковой при острых лейкозах, с применением морфоцитохимических методов.

**Рис. 105.**

**Хронический лимфолейкоз (ХЛЛ).**

В мазке крови при ХЛЛ обнаруживается лимфоцитоз, который постепенно нарастает. Характерный признак — тени Гумпрехта — полуразрушенные ядра лимфоцитов.

**Рис. 106.**

В пунктате костного мозга процентное содержание лимфоцитов также увеличивается вплоть до тотальной лимфатической метаплазии костного мозга.

**Рис. 107, 108, 109.**

Особым морфологическим вариантом ХЛЛ является **волосатоклеточный лейкоз (ВКЛ)**. При этом заболевании ядро лимфоцитов гомогенное, иногда с нуклеолами, нередко неправильной формы; цитоплазма может быть широкой и иметь фестончатый край, может иметь выросты, напомина-

ющие ворсинки или волоски. Более детально структура таких лимфоцитов видна в фазово-контрастном микроскопе.

**Рис. 110, 111, 112, 113.**

Для дифференциальной диагностики ВКЛ используется реакция на кислую фосфатазу с ингибитором (тартаровая кислота): в ворсинчатых клетках реакция не ингибируется.

**Рис. 114.**

Таблица 4

**МИЕЛОПРОЛИФЕРАТИВНЫЕ ЗАБОЛЕВАНИЯ**

(по F.Heckner, H.Peter Lehmann, Yuan S.Kao, 1994)

| **Заболевание** | **Картина периферической крови** | **Картина костного мозга** | **Щелочная фосфатаза лимфоцитов** |
|---|---|---|---|
| 1 | 2 | 3 | 4 |
| Хронический миелолейкоз (ХМЛ) Стадия 1 (ранняя стадия) | Кол-во лейкоцитов: <50x10$^9$/л; единичные незрелые клетки, базофилы (+) | Много клеток. МЕ соотношение: 5-6. Гранулопоэз существенно сдвинут влево. Увеличено кол-во базофилов и эозинофилов. Мега- и микрокариоциты (+). | <10 |
| Стадия 2 (полная картина) | Кол-во лейкоцитов: 50-500x10$^9$/л. Представлены все клеточные формы гранулопоэза. Фракция бластных клеток составляет <5% от общего клеточного состава, базофилы (малые) +, кол-во тромбоцитов часто > 400 x10$^9$/л | Исключительно много клеток, отсутствуют тучные клетки, МЕ соотношение >10. Выраженный сдвиг гранулопоэза влево, но созревание происходит в достаточной степени. Базофилы, эозинофилы и микрокариоциты ++. Бластные клетки отсутствуют, клетки Гоше редко встречаются. | <10, главным образом 0 |
| Стадия 2-3 (развернутая фаза) | Количество лейкоцитов: вплоть до 250x10$^9$/л; незрелые формы ++ (промиелоциты 20-30%), бластные клетки составляют до 10%; базофилы ++, число тромбоцитов нормальное | Сходна со 2-й стадией с сильным сдвигом влево и значительным увеличением числа промиелоцитов. Бласты составляют порядка 10% всех клеток. | 0-5 |

*Продолжение табл. 4*

| 1 | 2 | 3 | 4 |
|---|---|---|---|
| Стадия 3 (бластный криз) | Бластные клетки в большинстве случаев >5%, почти 100% из них не изменены (25% TdT- или ШИК-положительные). Остальные клеточные типы такие же, как при 2-й стадии, но с некоторым атипизмом. Тромбоцитопения +. | Бластная картина костного мозга со значительным количеством зрелых гранулопоэтических клеток. Незрелые базофилы +. Эритропоэз и тромбоцитопоэз снижены. ШИК-положительные бласты встречаются в 25% случаев стадии 3. | 0-150 |
| Стадия 4 (терминвльная) | Кол-во лейкоцитов достигает $50x10^9$/л; значительное количество незрелых лейкоцитов, часто регистрируется тромбоцитоз; бластные клетки не изменены, либо трансформируются в миелофиброз. | Много клеток, но пункция затруднена из-за раннего развития фиброза. МЕ соотношение ~5. Гранулопоэз существенно сдвинут влево. Мегакариоциты +++, многие клетки имеют ядра неправильной формы. | <100 |
| Истинная полицитемия | Кол-во эритроцитов повышено, кол-во лейкоцитов: $10-30x10^9$/л; гранулоциты +, незначительный сдвиг влево, часто обнаруживаются токсические гранулляции. Кол-во тромбоцитов: $150-450 x10^9$/л. Переходит в остеомиелофиброз. | Все представленные типы клеток крови развиты (панмиелоз), в тучных клетках наблюдаются изменения. Ядра мегакариоцитов часто дольчатые. Реакция на железо в большинстве случаев негативная. | 150-400 |

*Продолжение табл. 4*

| 1 | 2 | 3 | 4 |
|---|---|---|---|
| Остеомиелофиброз | Пойкилоцитоз эритроцитов +, кол-во лейкоцитов: 10-100%x$10^9$/л; типическая лейкемоидная реакция с бластами, про- и миелоцитами, эритробластами. Кол-во тромбоцитов закономерно увеличено, часто присутствуют макротромбоциты и мегакариоциты с фрагментированными ядрами. | Костномозговые клетки можно различить только на ранних стадиях заболевания. В костном мозге много мегакариоцитов с неправильной формой ядра. Остальные форменные элементы не изменены. Необходимо морфологическое окрашивание костного мозга. | 0<br><100<br>>100 |
| Идиопатическая тромбоцитопеническая пурпура | Кол-во эритроцитов и лейкоцитов нормальное. Белые клетки крови не распознаются. Кол-во тромбоцитов: 0,6-2,0x$10^{12}$/л; макротромбоциты + (мегакариоцитарный миелоз) | Много клеток, преобладают тучные клетки. Эритропоэз и гранулопоэз идут нормально. Значительное увеличенив числа крупных мегакариоцитов с ядрами неправильной формы | нормальное |

**Сокращения:**

(+), +, ++, +++ — шкала, отражающая количество клеток.

TdT — дезоксинуклеотидил трансфераза;

ME соотношение — количественное сравнение гранулопоэза и эритропоэза.

## 3.3. РАЗНОЕ

**Плазматические клетки.**

Плазматический ряд клеток имеет происхождение от В-лимфоцитов и включает в себя плазмобласт, проплазмоцит и плазмоцит.

Размеры плазмоцитов варьируют в больших пределах. Ядро компактное, с колесовидной структурой, чаще всего расположено эксцентрично, реже — центрально. Размер цитоплазмы значительно превосходит размеры ядра. Выражена перинуклеарная зона. Окраска цитоплазмы интенсивно фиолетовая, многие клетки содержат мелкие вакуоли.

Увеличение количества плазматических клеток в костном мозге наблюдается при хронических инфекционных заболеваниях, гипернефроидном раке, циррозе печени и т.д.

Субстрат В-клеточной опухоли — миеломной болезни (плазмоцитомы) составляют миеломные клетки, по морфологическим признакам соответствующие плазмоцитам. Они могут иметь большие размеры и напоминать проплазмоциты и плазмобласты. Встречаются атипичные многоядерные клетки.

**Рис. 115, 116.**

**Атипичные мононуклеары.**

Такие клетки появляются в мазке крови при инфекционном мононуклеозе и представляют собой своеобразные лимфоциты, имеющие некоторые морфологические черты моноцитов.

Форма клеток может быть как круглой, так и неправильной. Ядро также может иметь круглую, бобовидную форму и т.д. Цитоплазма широкая, с фиолетовым оттенком, светлой перинуклеарной зоной.

**Рис. 117, 118, 119.**

**Мегалобласты.**

Мегалобластический эритропоэз наблюдается при пернициозной анемии и других патологических состояниях, характеризующихся дефицитом физиологических факторов

(витамина $B_{12}$ и фолиевой кислоты).

При этом клетки, как и в нормальном эритропоэзе, проходят последовательные этапы развития — от промегалобласта до мегалоцита. Мегалобласты по величине больше нормобластов, ядра долго сохраняются нежно-сетчатыми, без колесовидной структуры хроматина. Часто отмечается причудливая форма ядра и наличие телец Жолли в цитоплазме.

**Рис. 120.**

**Дизэритропоэз.**

Имеет место при тяжелых нарушениях костномозгового кроветворения: при эритролейкозе и других формах острого лейкоза, миелодиспластическом синдроме, при тяжелых мегалобластических анемиях.

**Рис. 121.**

Морфоцитохимические признаки дизэритропоэза:

— эритроидный росток в костном мозге, как правило, расширен;

— между эритрокариоцитами встречаются цитоплазматические мостики; **(Рис. 122).**

— появляются двух- и многоядерные клетки, между ядрами — хроматиновые мостики; **(Рис. 123, 124, 125).**

— в эритроидных клетках часто имеются патологические включения (базофильная пунктация, тельца Жолли, кольца Кебота);

— диссоциация вызревания ядра и цитоплазмы;

— частый рексис ядра;

— вакуолизация цитоплазмы; **(Рис. 126).**

— появляется мегалобластоидный тип кроветворения;

— встречаются патологически измененные эритроидные формы ядра (ядро в форме ромашки, цитоплазма обычно повторяет форму ядра).

# 4. ПРИЛОЖЕНИЕ

## 4.1. ТЕХНИКА ПРИГОТОВЛЕНИЯ МАЗКОВ КРОВИ

**Взятие крови.**

Правильное взятие крови требует выполнения нескольких условий:

— чтобы не перепутать мазок необходимо записать Ф.И.О. пациента;

— пациент не должен есть последние 12 часов (прием пищи может привести к изменению числа лейкоцитов);

— взятие крови нужно производить утром между $8^{00}$ и $9^{00}$, когда пациент отдохнул;

— обработать кожные покровы в области взятия крови 70%-ым этанолом;

— весь материал для взятия крови должен быть стерильным.

Лучше всего использовать кровь без антикоагулянта.

**Приготовление мазков.**

На сухое обезжиренное предметное стекло ближе к короткой стороне наносят небольшую каплю крови стеклянной палочкой или непосредственно из места укола пальца и оставляют стекло в горизонтальном положении. Шлифованное стекло, которым будет сделан мазок, ставят на предметное под углом 30-45° на 1-2 мм перед каплей крови и движут назад так, чтобы оно коснулось крови и капля распространилась по всему короткому ребру шлифованного стекла. Затем быстрым движением делают мазок.

Мазки высушивают на воздухе и маркируют. Высохший мазок должен быть равномерно тонким, желтоватого цвета, занимать около 3/4 общей длины стекла и заканчиваться "метелочкой".

**Устройство для изготовления мазков крови.**

Устройство представляет собой стекло с градуировкой, зашлифованное специальным образом, и держатель для него.

Перемещая стекло в пазах держателя, можно изменять

угол наклона и, соответственно, регулировать толщину мазка. Чем меньше угол, тем тоньше мазок. Вторым параметром, с помощью которого можно изменять толщину мазка, является скорость движения шлифованного стекла при его изготовлении: чем медленнее движение, тем тоньше мазок.

**Фиксация.**

Фиксация мазков необходима, чтобы впоследствии клетки не претерпели каких-либо морфологических изменений и чтобы предотвратить повреждение мазка при дальнейшем окрашивании.

Фиксируют мазки в метаноле (или в 75%-м этаноле) в течение 5 мин., а затем высушивают на воздухе. Фиксированные мазки окрашивают любым классическим способом (по Романовскому-Гимзе, Май-Грюнвальду и т.д.).

При специальных цитохимических методах применяют другие способы фиксации.

## 4.2. ПРИГОТОВЛЕНИЕ ЛЕЙКОКОНЦЕНТРАТА

Данная методика проводится в случаях выраженной лейкопении, когда подсчитать лейкоцитарную формулу в обычном мазке крови крайне сложно, а также для выявления патологических элементов, не обнаруживаемых в мазках крови (при миеломной болезни, алейкемических формах острого лейкоза и т.д.).

Наиболее распространены методы получения лейкоконцентрата, основанные на седиментации форменных элементов.

При необходимости удаления как эритроцитов, так и тромбоцитов используется **метод с гепарином.**

*Реактивы:*

Гепарин (500 ЕД/мл), изотонический раствор хлорида натрия.

*Ход приготовления лейкоконцентрата:*

4 мл крови добавляют в пробирку с 1 мл гепарина. Через 45 мин. образовавшийся верхний слой плазмы отбирают пастеровской пипеткой в центрифужную пробирку. Центрифуги-

руют 10 мин. при 1500 об./мин. Надосадочную жидкость удаляют, добавляют к осадку 5 мл охлажденного физиологического раствора. Центрифугируют 10-15 мин. при 500-800 об./мин., а затем готовят из осадка мазки и окрашивают их обычными методами.

## 4.3. КЛАССИЧЕСКИЕ МЕТОДЫ ОКРАСКИ МАЗКОВ

Высушенные на воздухе мазки окрашиваются специальными красителями для идентификации цитоморфологически важных структур в клетках крови.

Кислые вещества клетки, такие как ДНК и хроматин, связывают основные красители (метиловый зеленый, метиленовый синий, азур и т.д.) и выглядят базофильными. Основные клеточные субстанции, например, цитоплазма, окрашиваются кислыми красками (эозин, фусцин) и становятся ацидофильными. Нейтральные компоненты клетки могут быть визуализированы с помощью нейтральных растворов красителей.

**Окраска по Романовскому-Гимзе.**

Краситель Романовского-Гимзы состоит из щелочной и кислой частей. Щелочная часть — азур II, а кислая часть — эозин. Азур II окрашивает в ярко-синий цвет, эозин — в розово-красный.

*Приготовление растворов.*

Чтобы приготовить основной раствор красителя, растворяют 30 г азура II — эозина и 0,8 г азура II (или 3,8 г сухой красящей смеси Гимзы) в 250 мл глицерина, нагревая при этом 90-120 мин. при 56 °С, а затем прибавляют 250 мл чистого метилового спирта.

В настоящее время чаще всего используют готовый краситель Романовского-Гимзы, из которого перед началом работы приготовляют рабочий раствор из расчета: 1 капля краски на 1 мл дистиллированной воды.

*Ход окраски:*

Высохший фиксированный мазок помещают в кювету с рабочим раствором краски на 25-40 мин. (время окраски

устанавливают опытным путем для каждой новой партии красителя).

*Результат:*

Ядра клеток — красно-фиолетовые.

Эозинофильные гранулы красновато-коричневые, базофильные — синие, нейтрофильные — фиолетовые.

Цитоплазма лимфоцитов голубая, иногда с нежными азурными гранулами красного-цвета.

Эритроциты бледно-красноватого цвета.

Тромбоциты имеют более светлую, синюю наружную часть и фиолетовую внутреннюю.

**Окраска по Маю-Грюнвальду.**

Метод особенно удобен для визуализации гранулоцитов.

*Приготовление растворов:*

Для окрашивания применяется готовый раствор эозин-метиленового синего по Маю-Грюнвальду. При отсутствии готового раствора красителя его готовят, растворив 1 г сухого красителя в 1000 мл метилового спирта. Раствор готов к употреблению через 4 дня.

*Ход окраски:*

Мазок без предварительной фиксации заливают красителем, через 5 минут промывают и высушивают.

*Результат:*

Лимфоциты: ядра сине-фиолетовые, цитоплазма голубая.

Моноциты: ядра сине-фиолетовые, цитоплазма серо-голубая.

Гранулоциты: ядра сине-фиолетовые, гранулы красные, фиолетовые или темно-синие в зависимости от типа.

Тромбоциты: наружная часть голубая, внутренняя фиолетовая.

Эритроциты: розовые.

**Окраска по Паппенгейму.**

Наиболее качественный, "паноптичный" метод окраски.

Представляет собой комбинацию методов Мая-Грюнвальда и Романовского-Гимзы.

*Приготовление растворов:*

см. окраски по Маю-Грюнвальду и по Романовскому-Гимзе.

*Ход окраски:*

Сухие нефиксированные мазки помещают в кювету с раствором Мая-Грюнвальда на 3-5 мин. Контейнер с мазками ополаскивают дистиллированной водой (или на мазок, лежащий на рельсах, добавляют дистиллированную воду на 1 мин.). Затем помещают мазки в кювету с разведенным раствором Романовского-Гимзы на 20-30 мин. Промывают мазки проточной водой и высушивают.

*Результаты:*

Ядра клеток — красно-фиолетовые.

Цитоплазма лимфоидных клеток — светло-синяя.

Лимфоидная азурная грануляция — ярко-красная.

Миелоидная азурная грануляция — фиолетовая с коричневато-фиолетовой примесью.

Нейтрофильные гранулы — светло-фиолетовые.

Эозинофильные гранулы — от красного до красно-коричневого.

Базофильные гранулы — от темно-фиолетового до черного цвета.

Эритроциты — розовые, полихроматофильные эритроциты — синеватого цвета, базофильная пунктация в эритроцитах — темно-синего (кобальтового) цвета.

Тельца Жолли — красновато-фиолетовые.

Тельца Ауэра — ярко-красные.

**Окраска по Райту (Wright).**

*Приготовление растворов:*

Растворяют 0,24 г готовой краски Райта (эозин-метиленовый синий) в небольшом количестве метанола, затем доводят объем метанолом до 100 мл и перемешивают на магнитной мешалке в течение 1 ч. Затем фильтруют.

*Ход окраски:*

На сухой нефиксированный мазок наливают 1 мл красителя, спустя минуту добавляют 1 мл дистиллированной воды. Через 2-3 мин. промывают в дистиллированной воде и высу-

шивают на воздухе.

*Результаты:*

см. окраску по Паппенгейму.

## 4.4. ОСНОВНЫЕ ЦИТОХИМИЧЕСКИЕ РЕАКЦИИ

Цитохимические окраски служат для определения наличия и активности различных клеточных субстанций и ферментных систем. В гематологии такие методики, как ШИК-реакция, реакции на пероксидазу, неспецифическую эстеразу и кислую фосфатазу, играют ключевую роль при дифференциальной диагностике острых лейкозов, определение активности щелочной фосфатазы лейкоцитов имеет значение при хроническом миелолейкозе и т.д.

**1. Выявление ретикулофиламентозной субстанции.**

Суправитальная окраска красителями, выявляющими ретикулофиламентозную субстанцию.

*Реактивы:* насыщенный р-р бриллиантового крезилового синего в абсолютном спирте (на 100 мл спирта — 1,2 г краски).

*Ход окраски:* На чистом, обезжиренном предметном стекле делают мазок из красителя. Наносят каплю крови на мазок краски, готовят из нее тонкий мазок и сразу помещают на 4-5 мин. во влажную камеру (чашка Петри, на дно которой уложен кусочек увлажненный ваты). Высушивают мазок на воздухе.

*Результат:* В приготовленных мазках эритроциты окрашиваются в желтовато-зеленоватый цвет, ретикулофиламентозная субстанция — в синий.

**2. Выявление негемоглобинового железа в эритрокариоцитах.**

Окраска с помощью реакции на берлинскую лазурь и образование внутриклеточных гранул синего цвета.

Реакция применяется для выявления сидероцитов и сидеробластов.

*Реактивы:*

1. 2%-ый р-р железосинеродистого калия;

2. 0,1N р-р HCl;
3. 0,1%-ый водный р-р эозина;
4. Метиловый спирт.

*Ход окраски:* Фиксируют мазок крови в метаноле 10 мин., высушивают на воздухе. Помещают в смесь равных частей реактивов 1 и 2 при t 50-56 °С (водяная баня) на 15-20 мин. 20 мин. промывают в проточной воде, споласкивают дистиллированной. Докрашивают в течение нескольких секунд раствором эозина.

*Результат:* Клетки окрашиваются в розовый цвет, гранулы гемосидерина — в темно-синий.

**3. Выявление липидов суданом черным В.**

Липиды обнаруживаются преимущественно в нейтрофильных гранулоцитах, отсутствуют в клетках лимфатического ряда.

Реакция используется для дифференциальной диагностики между ОМЛ и ОЛЛ. При недифференцированном остром лейкозе бластные клетки содержат липиды в небольшом количестве. Повышение содержания липидов в нейтрофилах наблюдается при обострении ХМЛ.

*Реактивы:*

1. Раствор судана черного В (90 мг краски в 30 мл этанола), соединенный с буфером (3,2 г кристал. фенола в 6 мл этанола + 14 мл дистил. воды, содержащей 23,7 мг $Na_2HPO4$)
2. 40%-ый формалин.
3. 70%-ый и 30%-ый этанол.
4. 2%-ый р-р метилового зеленого.

*Ход окраски:* Сухие свежие мазки фиксируют в парах формалина 10 мин. Споласкивают в проточной воде. Помещают мазки на 30 с в 70%-ый спирт, затем помещают в реактив 1 на один час. Промывают мазки 2-3 мин. 30%-ым спиртом, 2 мин. — проточной водой. Высушивают и контрастируют ядра реактивом 4.

*Результат:* Липиды окрашиваются в черный цвет.

**Рис. 127, 128.**

**4. Выявление мукополисахаридов с помощью ШИК-реакции.**

Мукополисахариды содержатся в цитоплазме клеток нейтрофильного (в диффузной форме), лимфатического (в гранулярной форме) рядов, мегакариоцитов и моноцитов (слабо диффузная иди диффузно-гранулярная форма), но отсутствуют в эритроидных клетках.

Реакция используется:

— для определения различных фаз активности мегакариоцитов; при тромбоцитопенической пурпуре и симптоматических тромбоцитопениях число ШИК-положительных форм мегакариоцитов значительно снижено;

— для выявления синтеза гликогена в лимфоцитах (повышение числа ШИК-положительных лимфоцитов характерно для лимфопролиферативных заболеваний, особенно ХЛЛ);

— для диагностики лейкозов: положительная реакция в виде гранул при ОЛЛ, в виде диффузного окрашивания — при ОМЛ, при ОМнЛ — слабая диффузная окраска. Положительная реакция в виде отдельных или агрегированных гранул обнаруживается на ранних стадиях нормобластов при болезни Ди Гульельмо.

*Реактивы:*

1. Реактив Шиффа (1 г основного фуксина растворяют в 200 мл кипящей дист. воды, кипятят 1 с, фильтруют. Охлаждают до 50°, добавляют 20 мл 1N HCl, 1 г метабисульфита натрия и 0,5 таб. активированного угля. Оставляют раствор на сутки в темноте).

2. 40%-ый формалин.

3. 0,5%-ая иодная кислота (250 мг в 50 мл дист. воды)

4. Метабисульфитная вода (1 г метабисульфита натрия + 200 мл дист. воды + 20 мл 1 N HCl )

5. 2%-ый р-р метилового зеленого.

*Ход окраски:* Мазки фиксируют 10 мин. в парах формалина. Опускают на 5 мин. в реактив 3. Промывают несколько раз в дист. воде. Опускают мазки в реактив 1 на 20-30 мин. Промывают в метабисульфитной воде 10 мин. Ядра контрастируют реактивом 5.

*Результат:* Мукопротеиды, нейтральные мукополисахариды, гликопротеиды, гликоген окрашиваются в разные оттенки пурпурно-красного цвета.

**Рис. 129, 130.**

**5. Выявление активности миелопероксидазы.**

Пероксидаза является маркером миелоидных клеток. Не содержат этот фермент недифференцированные бласты, некоторые миелобласты и лимфобласты. Кроме того, слабая активность выявляется в моноцитах.

Реакция применяется :

— для выявления клеток миелоидного ряда;

— для дифференциальной диагностики острых лейкозов; при ОМЛ активность фермента высокая, при ОМнЛ — слабая, при ОЛЛ — отсутствует.

*Реактивы:*

1. 4%-ый формалиново-спиртовой р-р (10 частей 40%-го формалина + 90 частей 96%-го этанола).

2. Основной реактив: растворяют 80 мг бензидина в 100 мл 70%-го этанола и 0,5 мл 5%-ой перекиси водорода.

3. 0,5%-ый спиртовой р-р эозина.

4. 0,5%-ый спиртовой р-р метиленовой сини.

*Ход окраски:* Мазки фиксируют в реактиве 1, помещают в реактив 2 на 20 мин. Опускают на 10 мин. в р-р эозина, споласкивают в дист. воде. Помещают мазки в реактив 4 на 10 мин. Промывают в проточной воде 1 мин.

*Результат:* Пероксидаза выявляется в виде желто-светло-коричневых гранул в цитоплазме.

**Рис. 131.**

**6. Выявление активности α-нафтилацетат эстеразы.**

Наибольшей активностью этого фермента обладают моноциты, при этом реакция в них подавляется фтористым натрием. В гранулоцитах активность выявляется на стадиях миелобласта и промиелоцита, а по мере созревания падает вплоть до исчезновения в зрелых клетках. Значительная активность выявляется в миеломных клетках.

Реакция применяется:

— для диагностики ОМнЛ, ОПрмЛ, плазмоцитомы.

*Реактивы:*

1. 40%-ый формалин.

2. Основной реактив: 0,5 мл 1%-го р-ра α-нафтилацетата (50 мг + 2,5 мл ацетона + 2,5 мл дист. воды) + 12,5 мг прочного си-

него ВВ + 2,5 мл фосфатного буфера (pH=8,0) + 25 мл дист. воды.

3. 2%-ый метиловый зеленый.

*Ход окраски:* Мазки фиксируют в парах формалина 5 мин. Погружают в реактив 2 на два часа, защищая от света, на холоде. Промывают мазки в проточной воде. Докрашивают ядра реактивом 3 в течение 10 мин.

*Результат:* Фермент выявляется в виде коричневых гранул в цитоплазме.

**7. Кислая фосфатаза.**

Обнаруживают преимущественно в нейтрофилах и лимфоцитах крови.

Высокая активность фермента наблюдается в плазматических клетках, особенно при плазмоцитоме. При ОЛЛ активность выявляется в гранулярной форме, при миелобластных — в диффузной. Резко положительная реакция характерна для волосатоклеточного лейкоза (не ингибируется тартаровой кислотой), Т-клеточных опухолей и ОМнЛ.

*Реактивы:*

1. 20 мг нафтол-AS-фосфата + 0,5 мл диметилформамида + 40 мл 0,1 н. р-ра ацетата натрия + 8 капель 4%-го парарозанилина (8 г реактива в 200 мг 2 н. HCl) + 8 капель 4%-го азотистого натрия (4 г реактива в 100 мл дистиллированной воды). Довести pH среды до 5,2-5,4 при помощи 0,1 н. HCl, профильтровать.

2. 40%-ый формалин.

3. Этанол.

4. 2%-ый водный р-р метилового зеленого.

*Ход окраски:*

Сухие свежие мазки крови и костного мозга фиксируют 30 с в смеси реактивов 2 и 3 в соотношении 1:4. Промывают мазки в проточной воде и высушивают. Помещают мазки в реактив 1 на 2 часа в термостат при 37°, затем промывают 5-10 мин. в проточной воде. Мазки высушивают и докрашивают реактивом 4 в течение 10 мин.

*Результат:*

Кислая фосфатаза выявляется в виде розового окрашивания.

**Рис. 132, 133.**

**8. Щелочная фосфатаза.**

Содержится преимущественно в зрелых нейтрофилах.

Реакция используется для диагностики:

реактивного нейтрофилеза или гранулоцитоза (активность фермента повышена);

хронического миелолейкоза (активность снижена);

миелопролиферативных заболеваний;

истинной полицитемии (особенно при дифдиагнозе с множественной миеломой).

*Реактивы:*

1. Тетраборатный буфер с pH=9,18 (растворяют 19,1 г буры в 1 л дистиллированной воды).

2. 0,1%-ый раствор α-нафтилфосфата в тетраборатном буфере.

3. 0,2%-ый раствор диазоля синего 0 в тетраборатном буфере.

4. Инкубационная смесь: готовится перед работой из равных количеств растворов 2 и 3.

5. 0,5%-ый раствор целлоидина в смеси равных количеств абсолютного спирта и эфира.

6. 2%-ый водный раствор метилового зеленого.

*Ход окраски:*

Свежие мазки фиксируют погружением на 3-5 секунд в раствор 1, высушивают. Фиксированные мазки могут храниться в холодильнике в течение месяца.

Мазки погружают в раствор 4 на 30 мин. (защищать от света).

Промыть в проточной воде.

*Результат:*

Места локализации фермента приобретают темно-коричневую окраску.

**Рис. 134.**

Таблица 5

**ЦИТОХИМИЯ НОРМАЛЬНЫХ КЛЕТОК КРОВИ И КОСТНОГО МОЗГА***

(по F.Heckner, H.Peter Lehmann, Yuan S.Kao, 1994)

| Тип клетки | Пероксидаза | Неспецифическая эстераза # | ШИК-реакция | Кислая фосфатаза | Примечания |
|---|---|---|---|---|---|
| 1 | 2 | 3 | 4 | 5 | 6 |
| Миелобласт | от - до (+) | (+) | от - до диффузно (+) | от - до (+) | |
| Промиелоцит | ++ | (+) | диффузно (+) | нежные гранулы (+) | |
| Миелоцит | ++ | (+) | диффузно (+) | нежные гранулы (+) | |
| Метамиелоцит | ++ | (+) | диффузно (+) | диффузно (+) | |
| Палочкоядерный нейтрофил | ++ | (+) | от + до ++ | диффузно (+) | Реакция на щелочную фосфатазу от 0 до 4 баллов |
| Сегментоядерный нейтрофил | ++ | (+) | ++ | диффузно (+) | |
| Эозинофил | ++ | - | - (цитоплазма +) | диффузно (+) | |
| Базофил | частично + | - | ++ | - | Метахромазия с толуидиновым синим |
| Моноцит (и его предшественники) | от - до + | ++ | диффузно (+) | ++ | |

*Продолжение табл. 5*

| 1 | 2 | 3 | 4 | 5 | 6 |
|---|---|---|---|---|---|
| Лимфоцит | - | локально частично (+) (кислая эстераза) | единичные гранулы + | часто расположенные + нежные гранулы | Т-лимфоциты дипептидиламинопептидаза IV положительные |
| Лимфоцит (активный) | - | локально частично (+) | единичные гранулы + | диффузные гранулы + | |
| Плазматическая клетка | - | + | диффузно (+) | гранулы ++ | Тельца Русселя; частично ШИК-положительные |
| Проэритробласт | - | локально + | - | местами (+) | |
| Нормобласт | - | диффузно (+) | - | местами (+) | |
| Мегакариоцит (и его предшественники) | - | + | от (+) до ++ | ++ | |
| Тромбоцит | - | + | + | + | |
| Макрофаг | от - до + до ++ | ++ | + | ++ | Пероксидазопозитивный, часто содержит фагоцитированный материал |
| Тучные клетки | (+) | - | + | - | Метахромазия с толуидиновым синим |

* ++ резко положительная; + положительная; (+) слабо положительная; - отрицательная; # подавляется фтористым натрием.

## 4.5. НОРМАЛЬНЫЕ ПОКАЗАТЕЛИ КРОВИ

( по E.Merck, 1984)

| Показатели | Значения |
|---|---|
| **Скорость оседания эритроцитов (СОЭ)** | |
| женщины | 4-11 мм/ч |
| мужчины | 3-7 мм/ч |
| **Гематокрит (венозная кровь)** | |
| женщины | 0,35-0,45 |
| мужчины | 0,40-0,50 |
| **Гемоглобин** | |
| женщины | 120-160 г/л |
| мужчины | 140-180 г/л |
| подростки | 120-160 г/л |
| маленькие дети | 100-150 г/л |
| новорожденные | 160-250 г/л |
| **Эритроциты** | |
| женщины | 4,0-5,5 x$10^{12}$/л |
| мужчины | 4,5-6,0 x$10^{12}$/л |
| дети | 4,0-5,5 x$10^{12}$/л |
| новорожденные | 4,5-7,0 x$10^{12}$/л |
| **Лейкоциты** | |
| взрослые | 4,0-9,0 x$10^{9}$/л |
| дети школьного возраста | 5,0-12,0 x$10^{9}$/л |
| маленькие дети | 6,0-15,0 x$10^{9}$/л |
| новорожденные | 10,0-30,0x$10^{9}$/л |
| **Тромбоциты** | 150,0-300,0 x$10^{9}$/л |
| **Эритроцитарные индексы:** | |
| MCH — среднее содержание гемоглобина в эритроците | 28-32 пг |
| MCV — средний объем эритроцита | 85-95 фл |

| Показатели | Значения |
|---|---|
| МСНС — средняя концентрация гемоглобина в клетке | 32-36 г/дл |
| **Лейкоцитарная формула (взрослые):** | |
| Сегментоядерные нейтрофилы | 50-70% |
| Палочкоядерные нейтрофилы | 3-5% |
| Эозинофилы | 2-4% |
| Базофилы | 0-1% |
| Моноциты | 2-6% |
| Лимфоциты | 25-40% |
| **Ретикулоциты:** | |
| взрослые | 0,5-1,5 % |
| новорожденные | 2,0-6,0% |
| **Железо сыворотки крови:** | |
| женщины | 6,6-26,0 ммоль/л |
| мужчины | 10,6-28,3 ммоль/л |
| **Объем крови:** | |
| взрослые | 62-68 мл/кг |
| новорожденные | 300-350 мл |
| **Сидероциты (перифер. кровь)** | 0-3% |
| взрослые | 3-17% |
| новорожденные | |

## 4.6 НОРМАЛЬНАЯ МИЕЛОГРАММА

| Клеточные элементы | Содержание |
|---|---|
| Недифференцированные бласты | 0,1-1,1 |
| Миелобласты | 0,1-3,0 |
| Промиелоциты | 0,5-5,0 |
| Нейтрофильные миелоциты | 7,0-20,0 |
| Нейтрофильные метамиелоциты | 8,0-18,0 |
| Палочкоядерные нейтрофилы | 9,5-23,7 |
| Сегментоядерные нейтрофилы | 12,0-24,0 |
| Эозинофильные миелоциты | 0,5-4,0 |
| Эозинофильные метамиелоциты | 0,1-2,2 |
| Палочкоядерные эозинофилы | 0,0-2,0 |
| Сегментоядерные эозинофилы | 0,1-5,0 |
| Базофильные миелоциты | 0,0-0,1 |
| Базофильные метамиелоциты | 0,0-0,3 |
| Палочкоядерные и сегментоядерные базофилы | 0,0-0,5 |
| Проэритробласты | 0,2-1,0 |
| Базофильные эритробласты | 0,8-3,5 |
| Полихроматофильные эритробласты | 7,5-15,0 |
| Оксифильные эритробласты | 0,1-1,0 |
| Полихроматофильные нормобласты | 6,0-15,0 |
| Оксифильные нормобласты | 0,0-1,0 |
| Лимфоциты | 6,0-15,0 |
| Моноциты | 0,1-2,5 |
| Плазматические клетки | 0,0-1,5 |
| Мегакариоциты | 0,3-0,5 |

# ИЛЛЮСТРАЦИИ

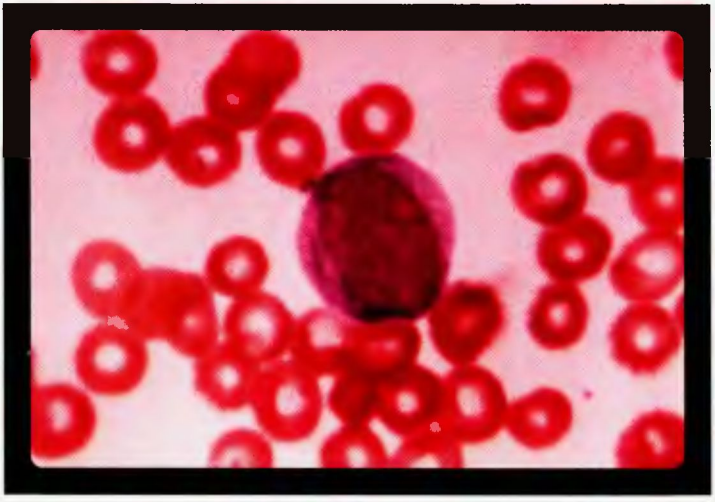

Рис. 3. Миелобласт.

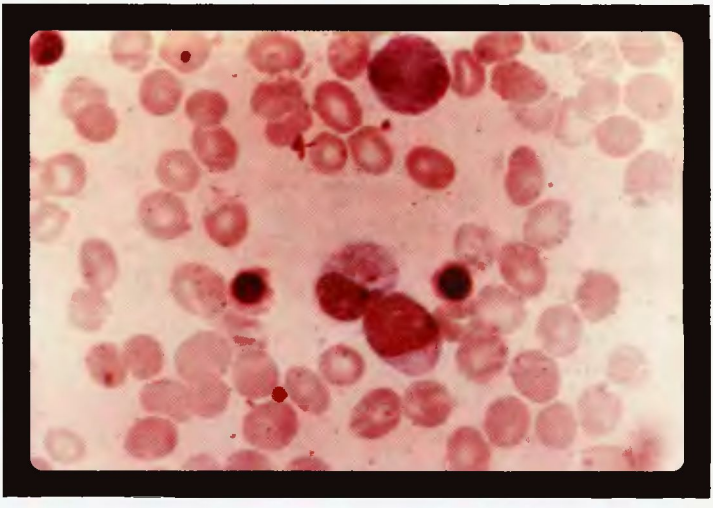

Рис. 4. Миелобласт (в центре справа), миелоцит.

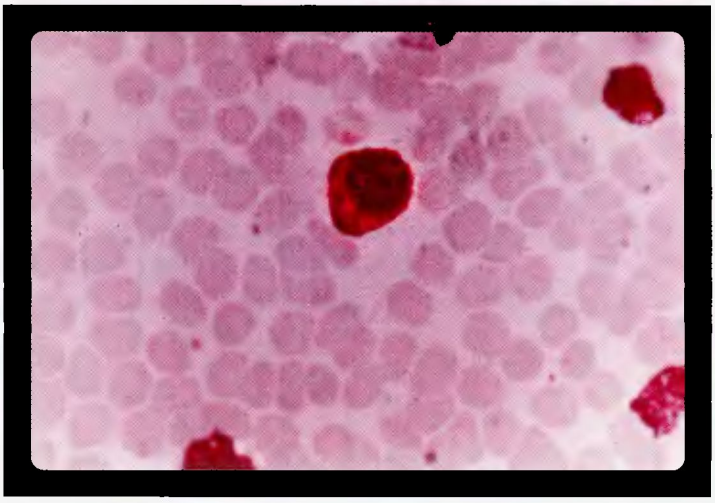

Рис. 5. Проэритробласт.

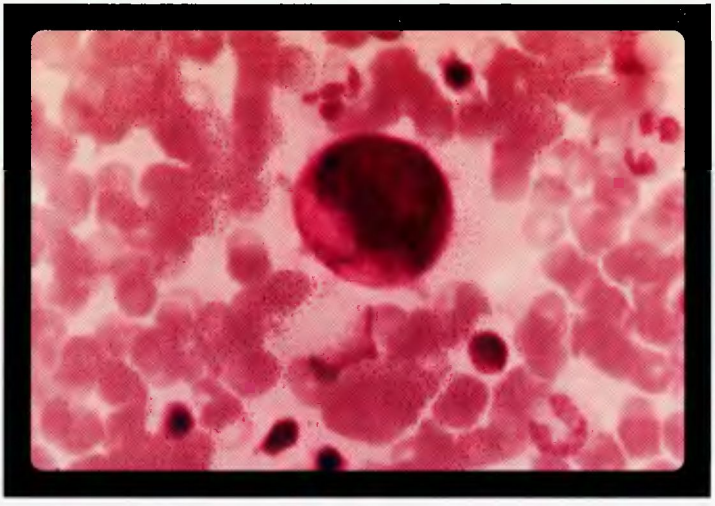

Рис. 6. Мегакариобласт.



Рис. 7. Лимфобласт.

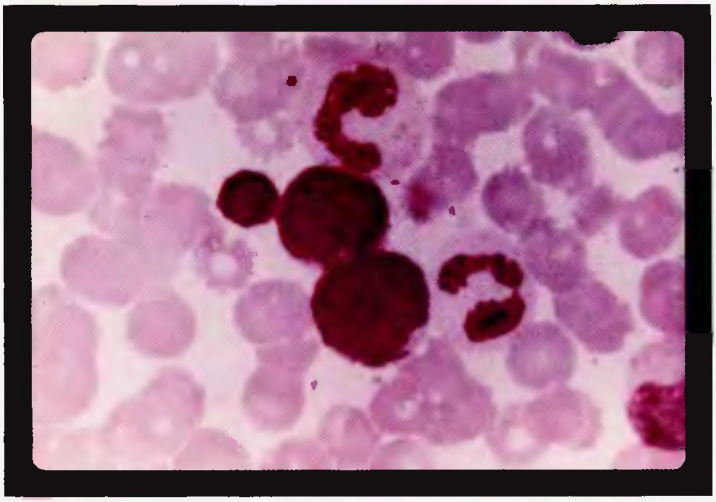

Рис. 8. Базофильные эритробласты.

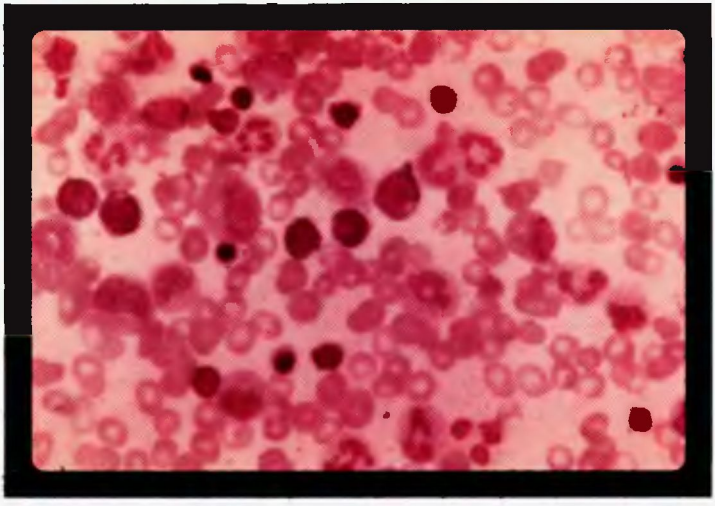

Рис. 9. Клетки костного мозга. Слева в центре — базофильные эритробласты.

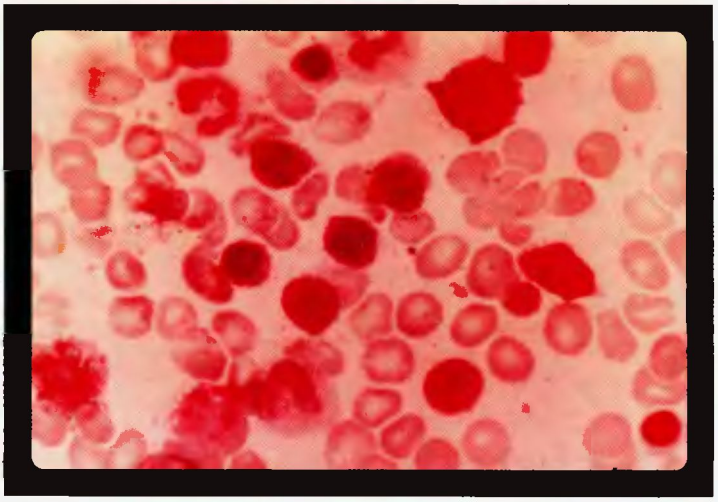

Рис. 10. Полихроматофильные эритробласты (в центре).

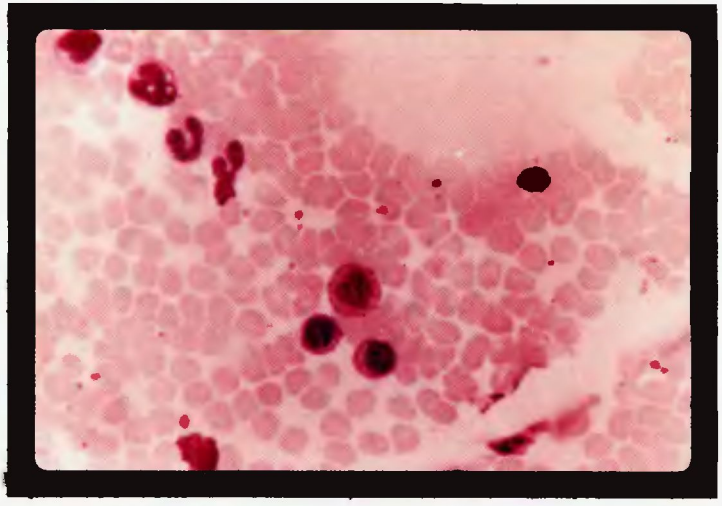

Рис. 11. Полихроматофильные эритробласты (над ними — сегментоядерный базофил.

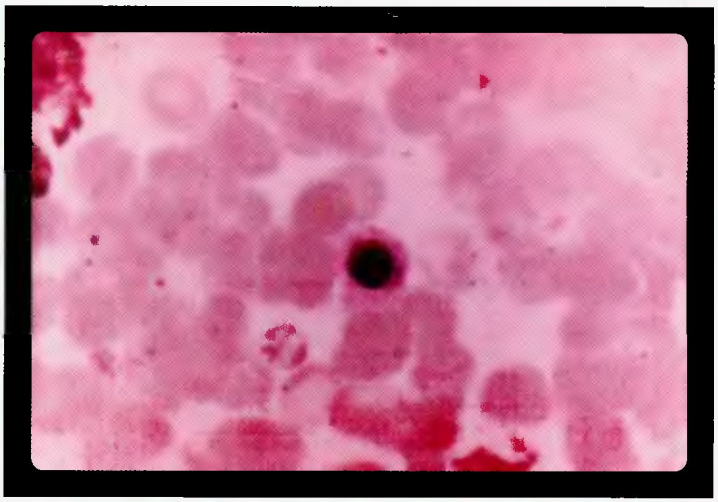

Рис.12. Оксифильный эритробласт.

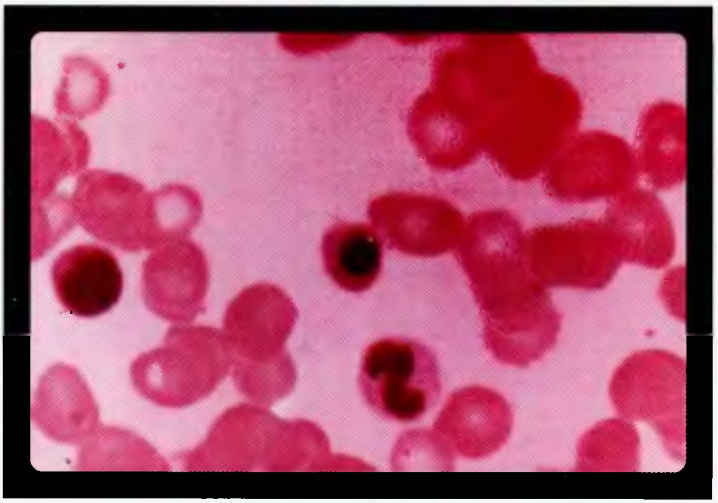

Рис.13. Полихроматофильный нормобласт (в центре).

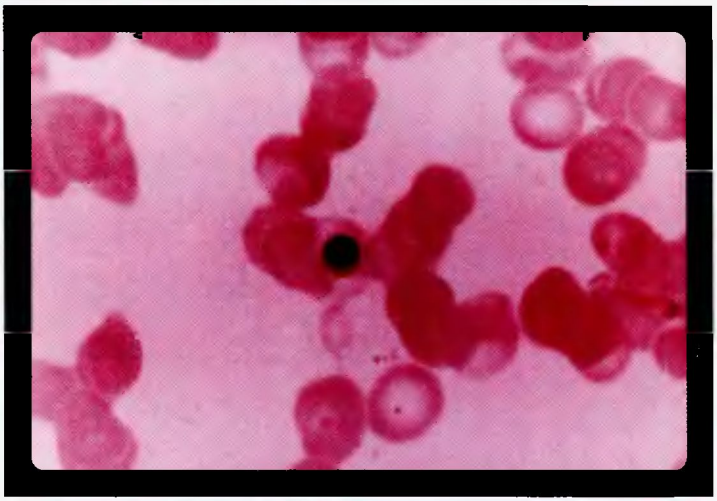

Рис.14. Оксифильный нормобласт.

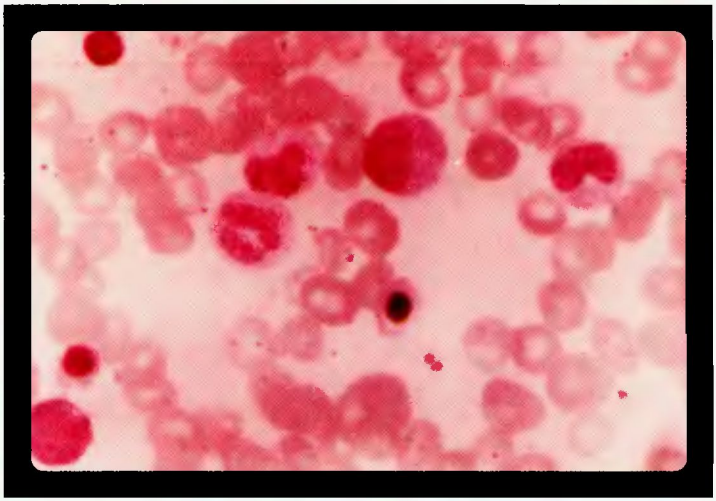

Рис.15. Оксифильный нормобласт.

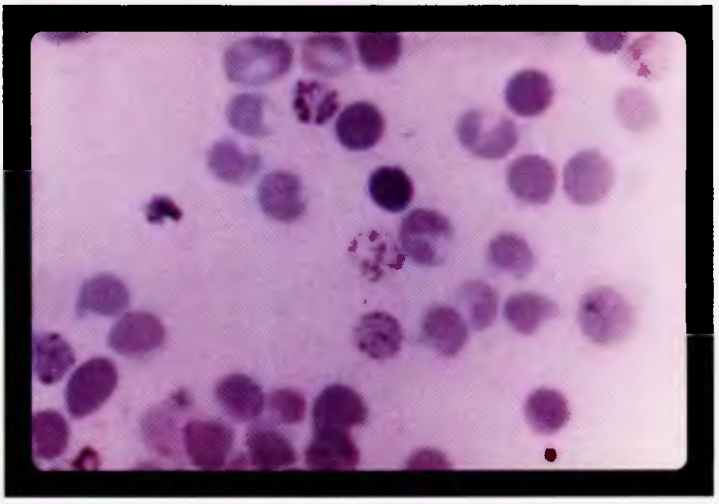

Рис.16. Ретикулоцит.

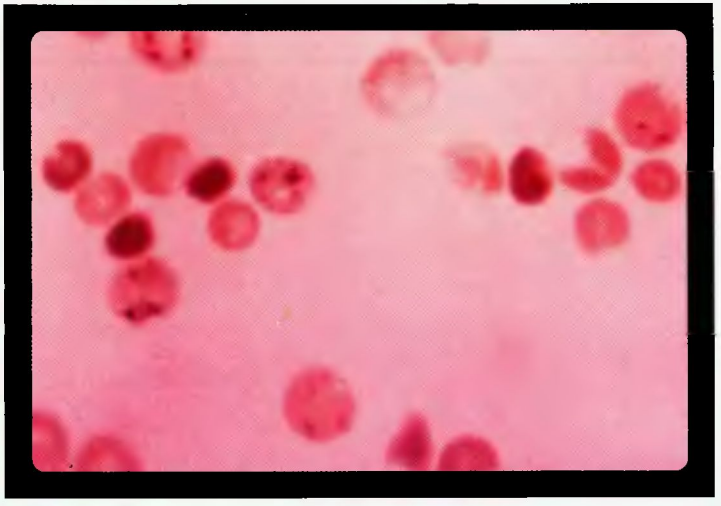

Рис.17. Ретикулоцит.

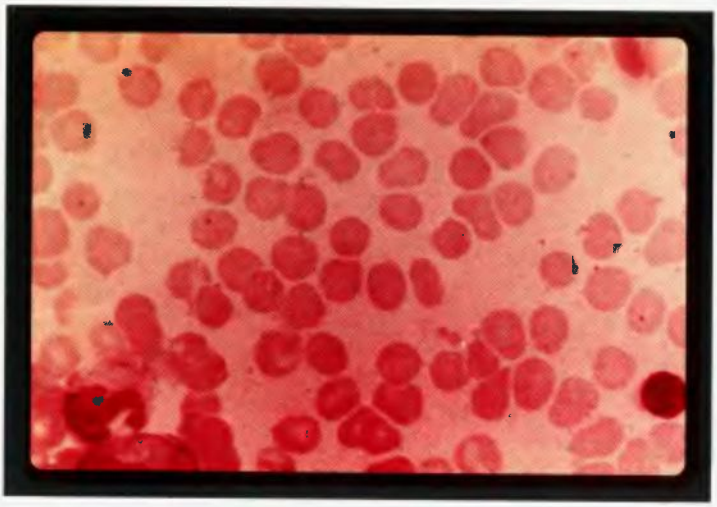

Рис. 18. Эритроциты.

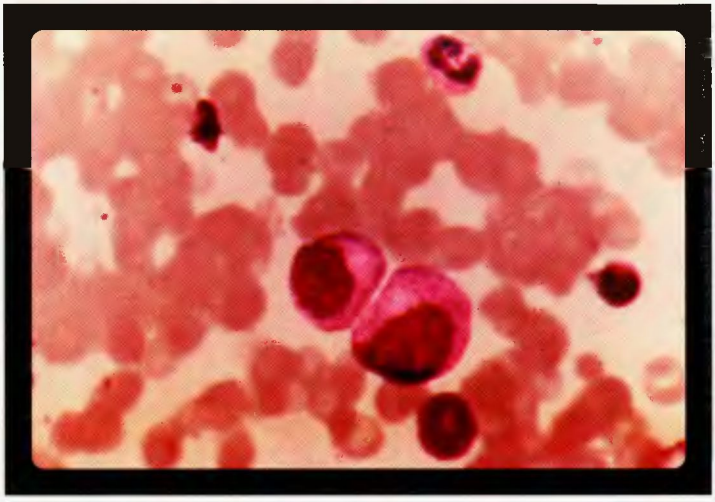

Рис. 19. Промиелоциты.

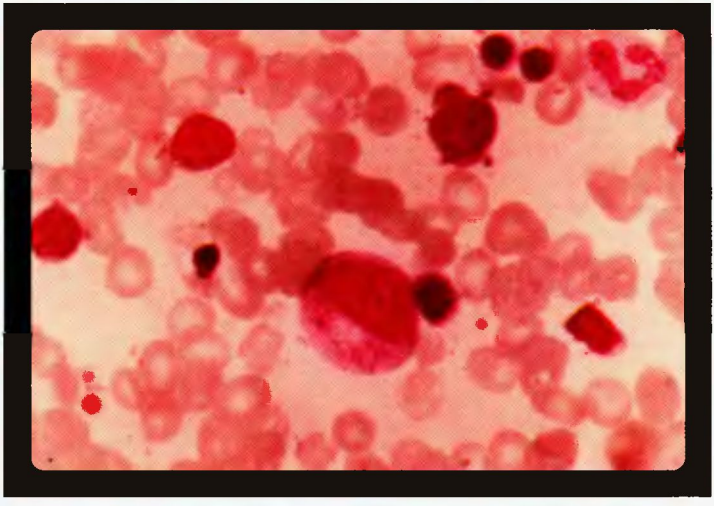

Рис. 20. Промиелоцит ( в центре), клетки эритроидного ряда.

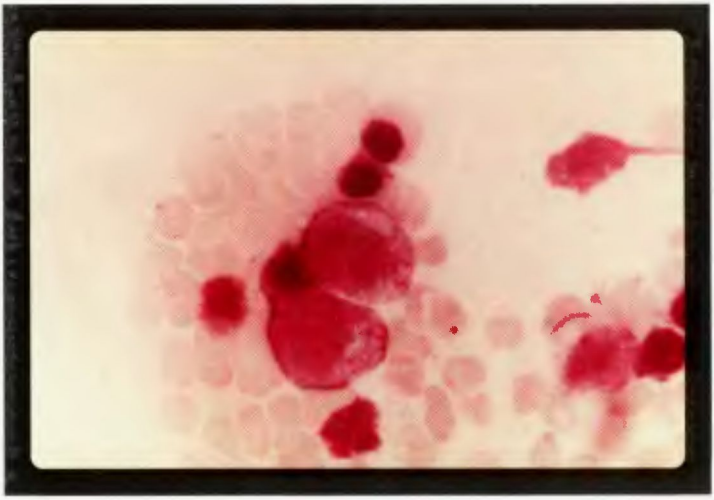

Рис. 21. Промиелоциты (в центре), полихроматофильный и оксифильный эритробласты.

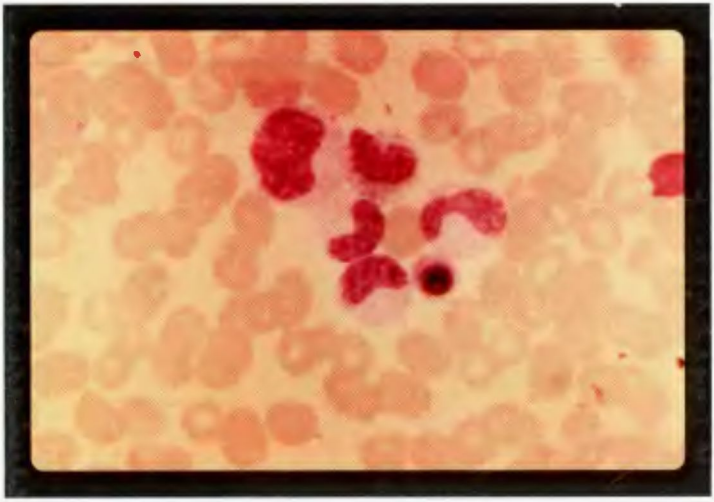

Рис. 22. Миелоцит (вверху слева), метамиелоцит (внизу), палочкоядерный нейтрофил и полихроматофильный эритробласт.

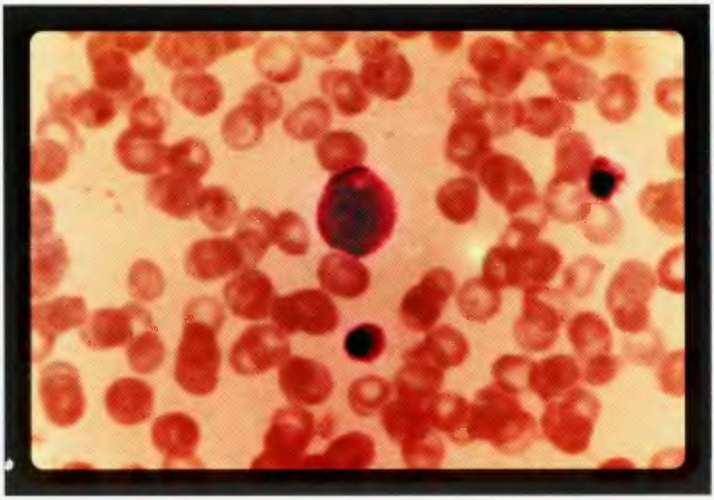

Рис. 23. Базофильный миелоцит.

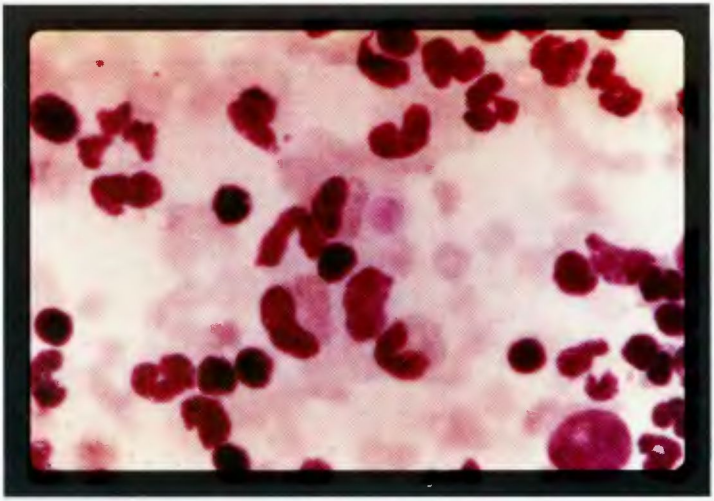

Рис. 24. Метамиелоциты, палочкоядерные и сегментоядерные нейтрофилы, лимфоциты.

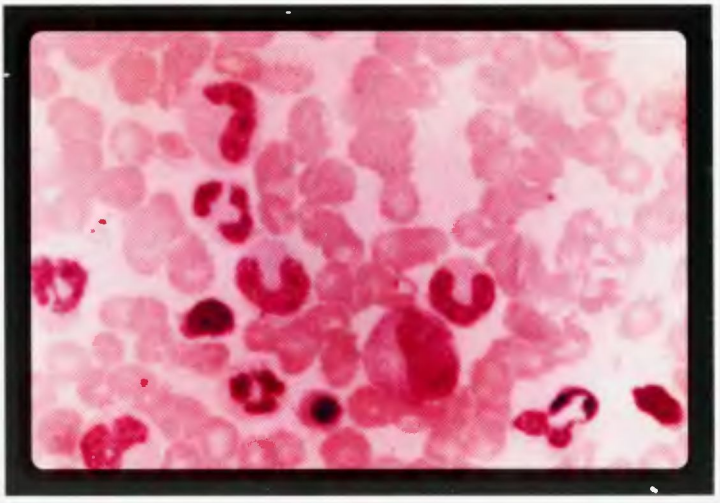

Рис. 25. Палочкоядерные нейтрофилы, миелоцит (внизу).

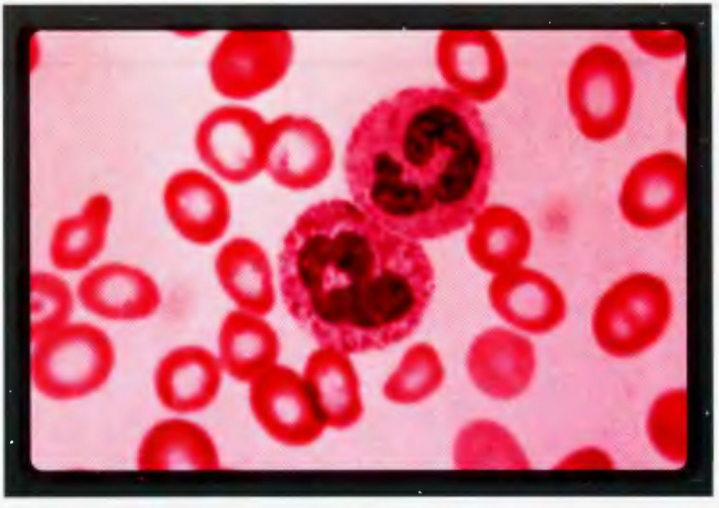

Рис. 26. Сегментоядерные нейтрофилы.

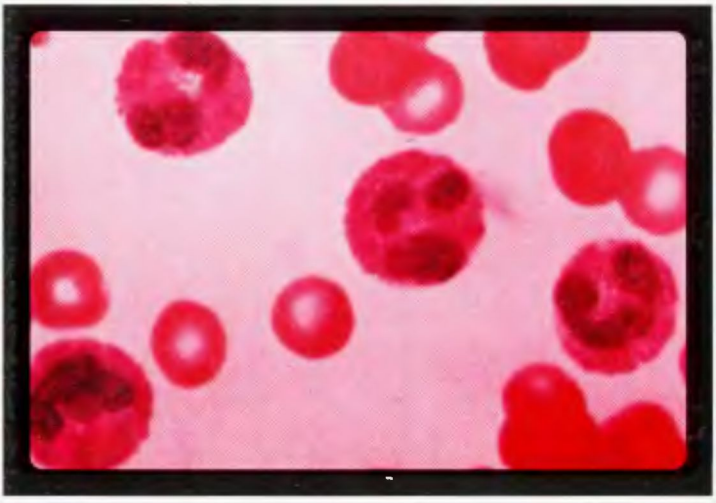

Рис. 27. Сегментоядерные эозинофилы.

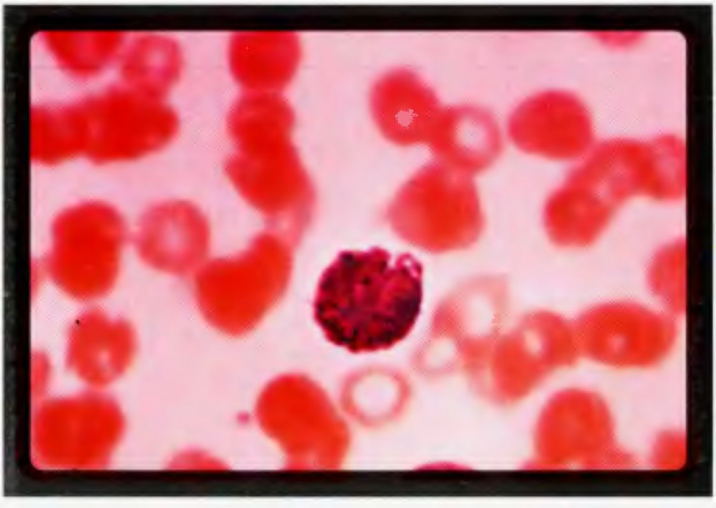

Рис. 28. Сегментоядерный базофил.

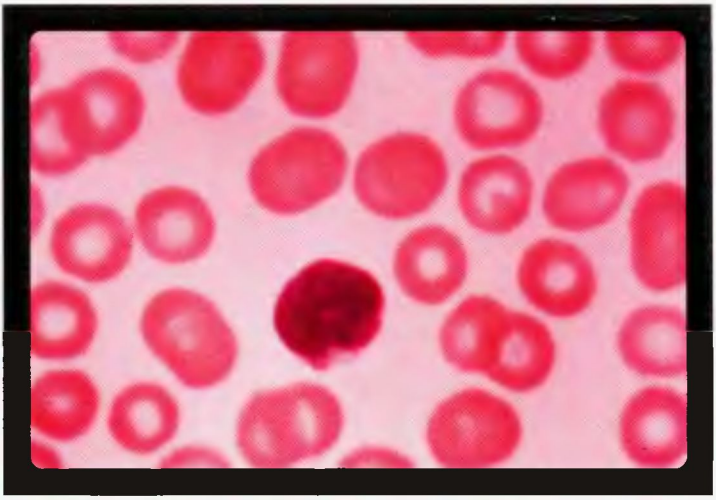

Рис. 29. Узкоцитоплазменный лимфоцит.

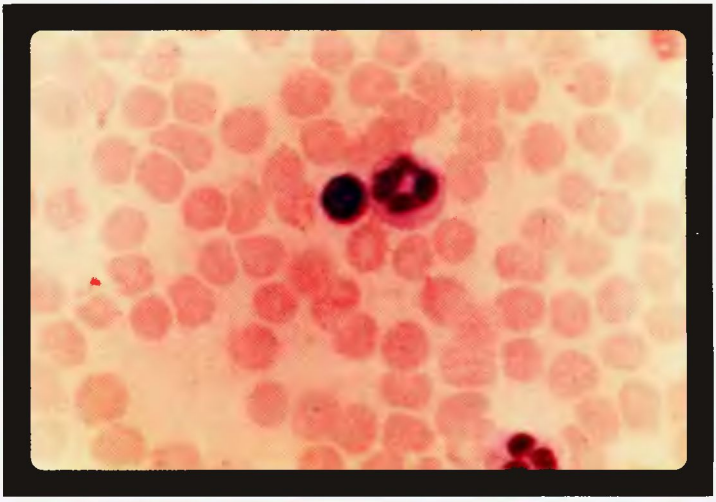

Рис. 30. Узкоцитоплазменный лимфоцит и палочкоядерный нейтрофил.



Рис. 31. Узкоцитоплазменный лимфоцит с азурофильной зернистостью.

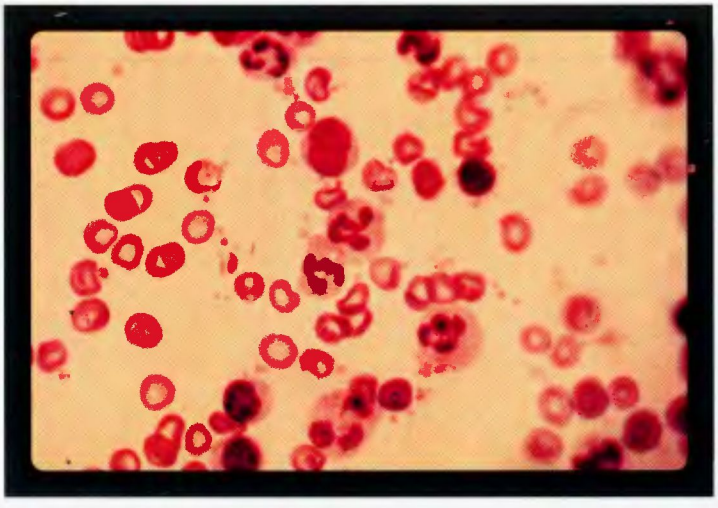

Рис. 32. Среднецитоплазменный лимфоцит (внизу).

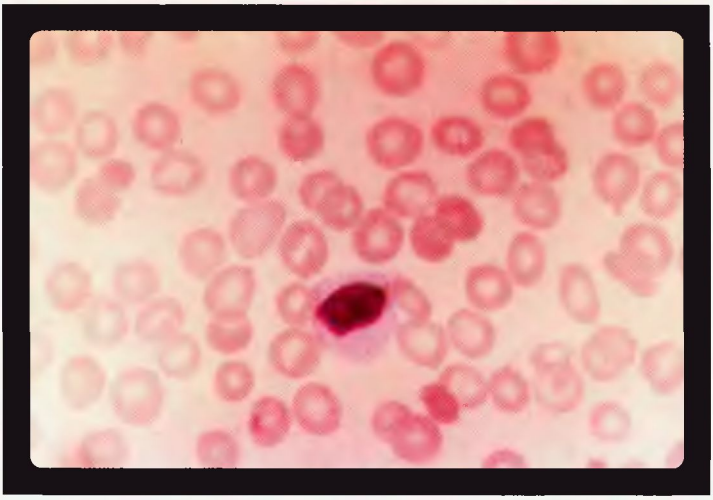

Рис. 33. Широкоцитоплазменный лимфоцит с азурофильной зернистостью.

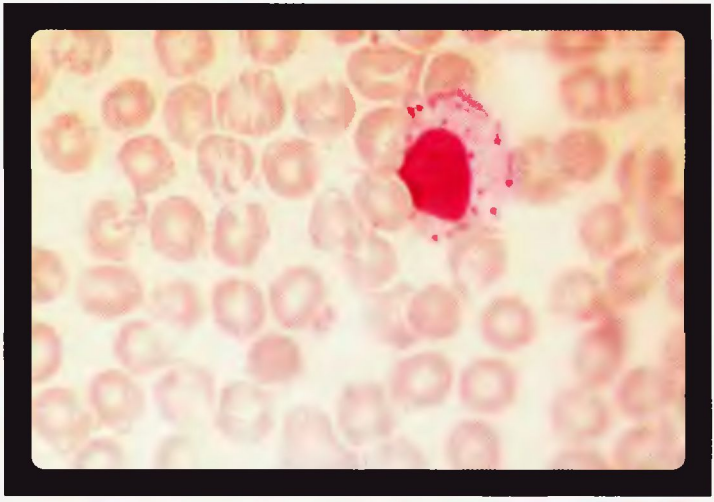

Рис. 34. Широкоцитоплазменный лимфоцит с азурофильной зернистостью.

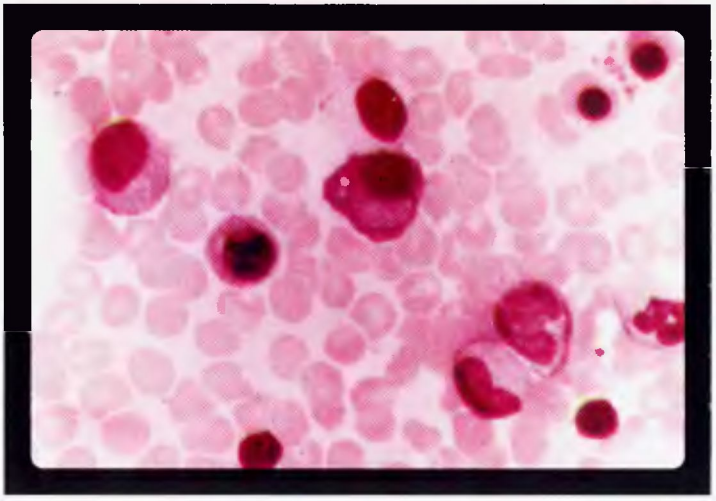

Рис. 35. Плазматическая клетка с вакуолизацией.

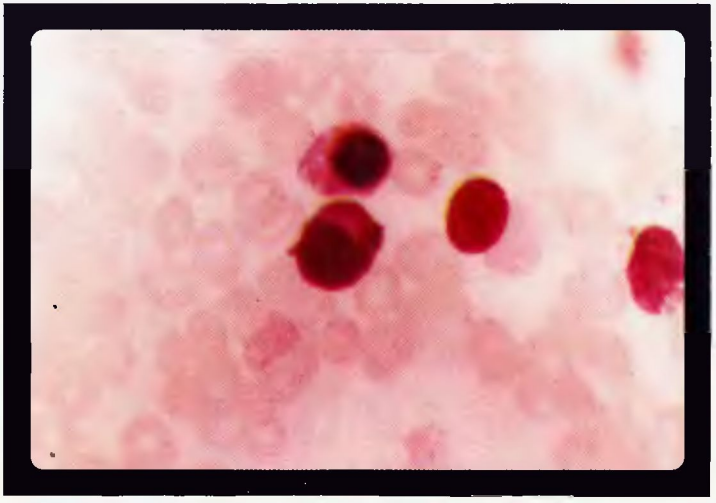

Рис. 36. Плазматическая клетка и полихроматофильный эритробласт (вверху).

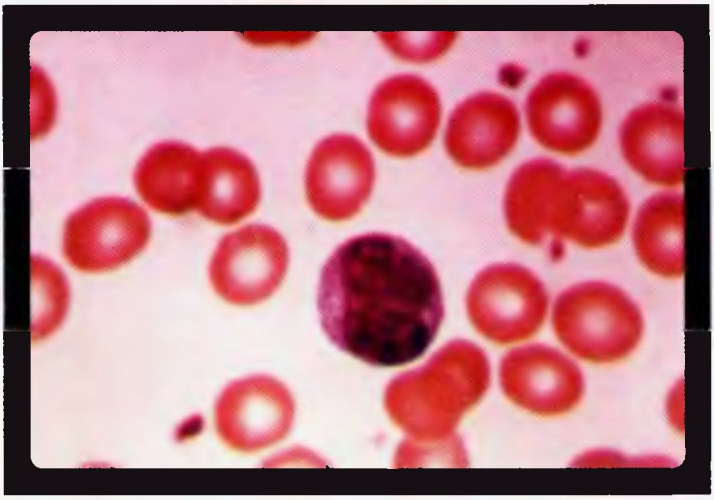

Рис. 37. Моноцит.

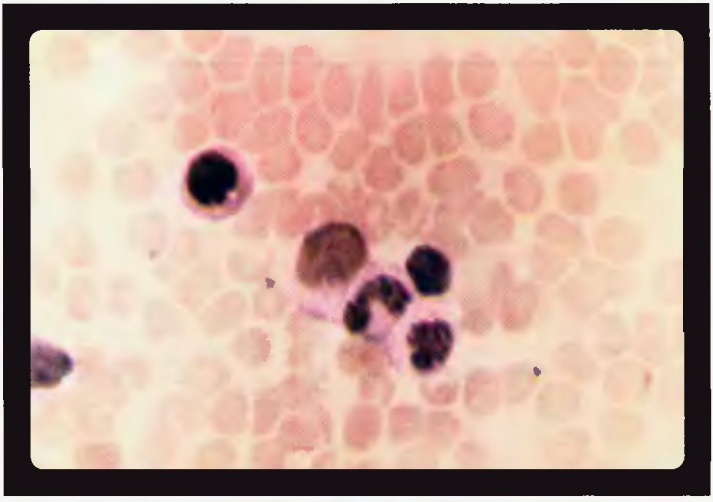

Рис. 38. Моноцит (в центре), палочкоядерный, сегментоядерный нейтрофилы, лимфоцит.

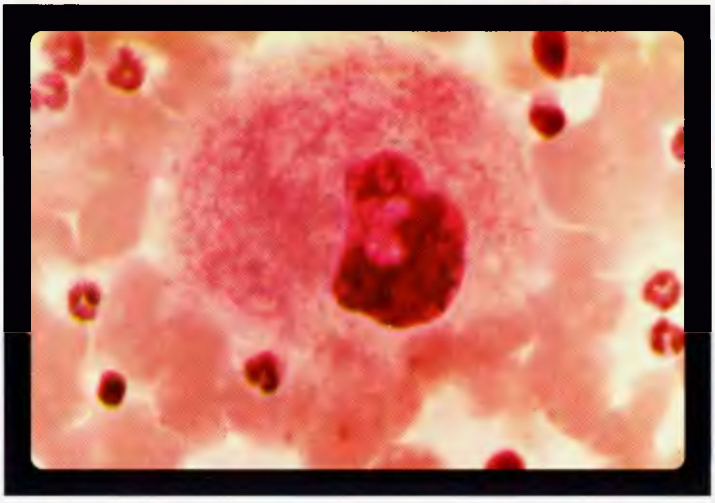

Рис. 39. Мегакариоцит.

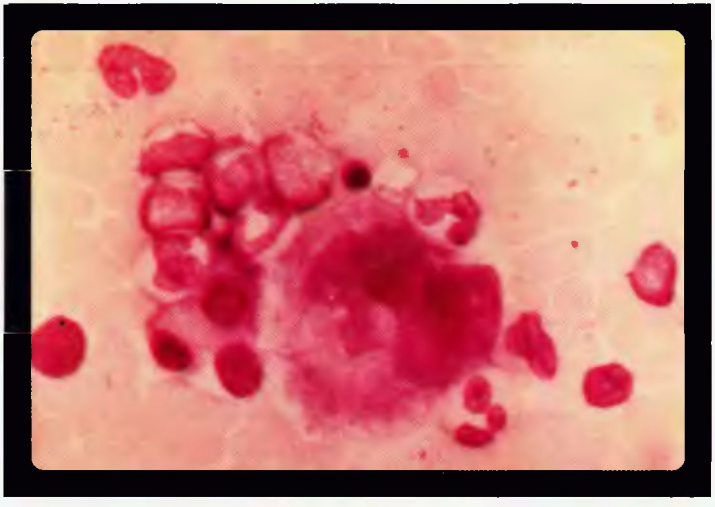

Рис. 40. Мегакариоцит.

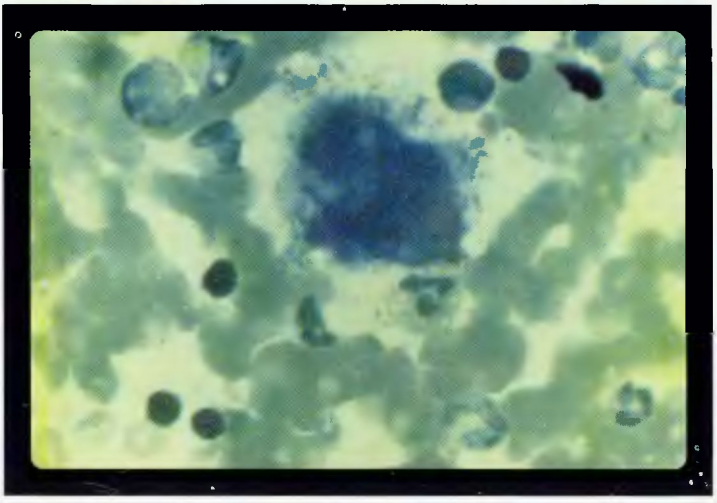

Рис. 41. Мегакариоцит с отшнуровкой тромбоцитов.

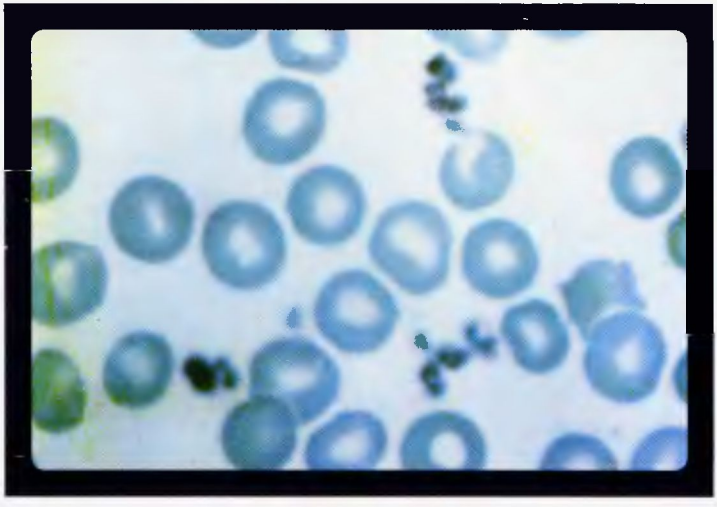

Рис. 42. Тромбоциты.

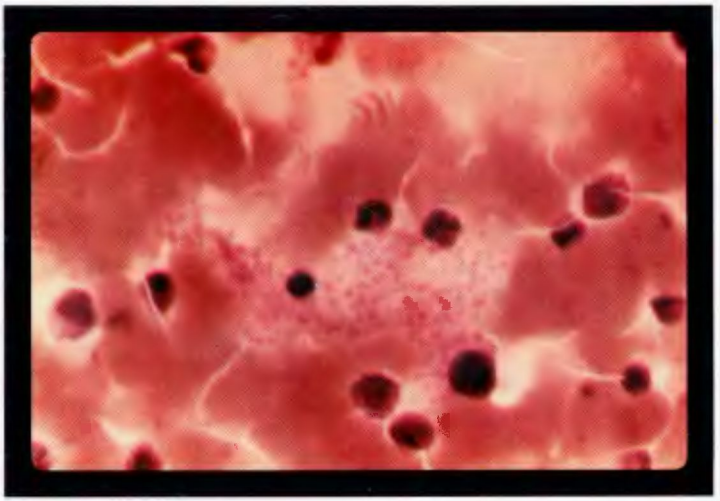

Рис. 43. Группа тромбоцитов.

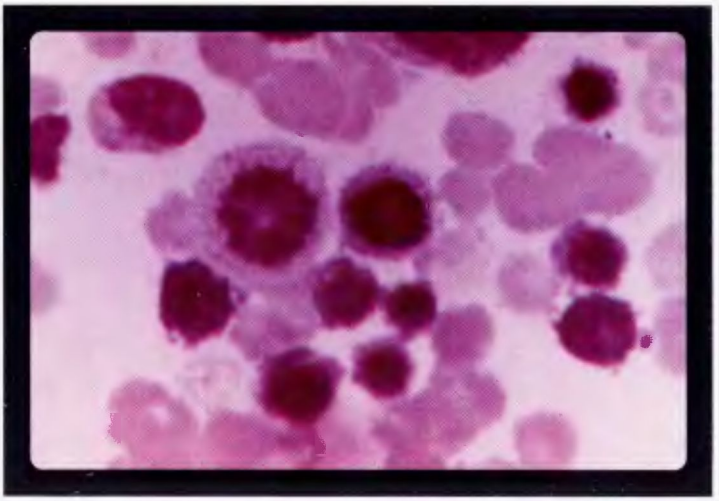

Рис. 44. Митоз эритроидных клеток. Профаза. Ранняя метафаза.

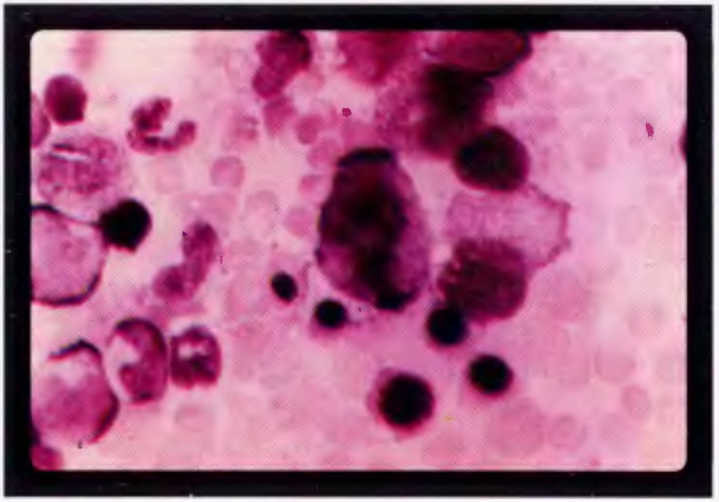

Рис. 45. Митоз эритроидной клетки. Стадия "материнской звезды".

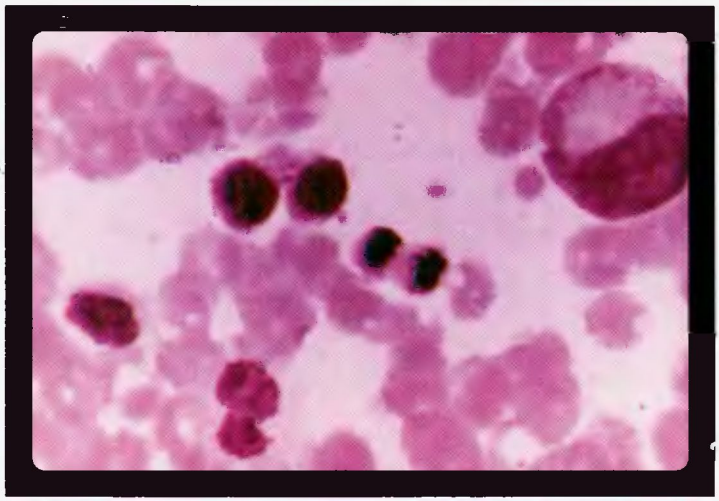

Рис. 46. Митоз эритроидных клеток. Анафаза. Телофаза.

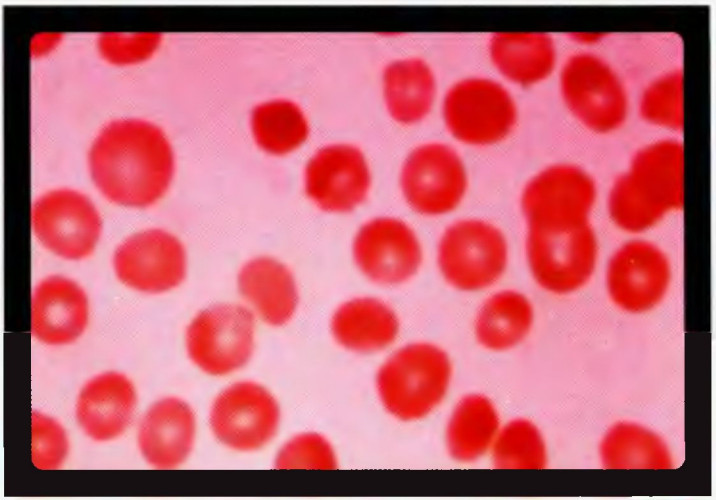

Рис. 47. Микроциты при сфероцитозе. Клетки гиперхромны.

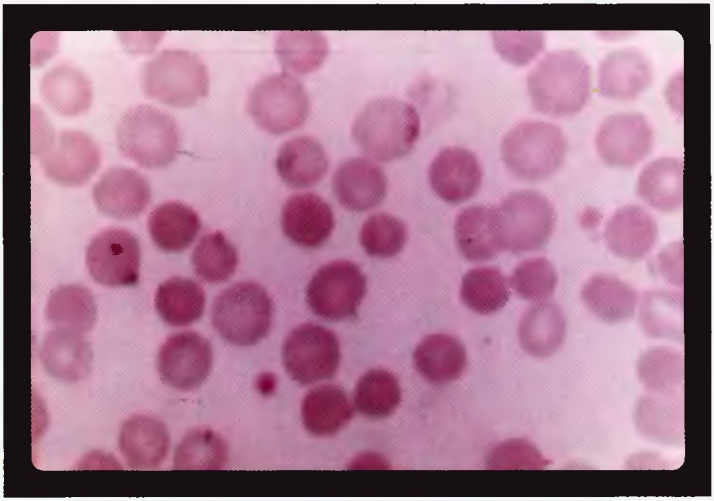

Рис. 48. Микроцитоз при ЖДА.

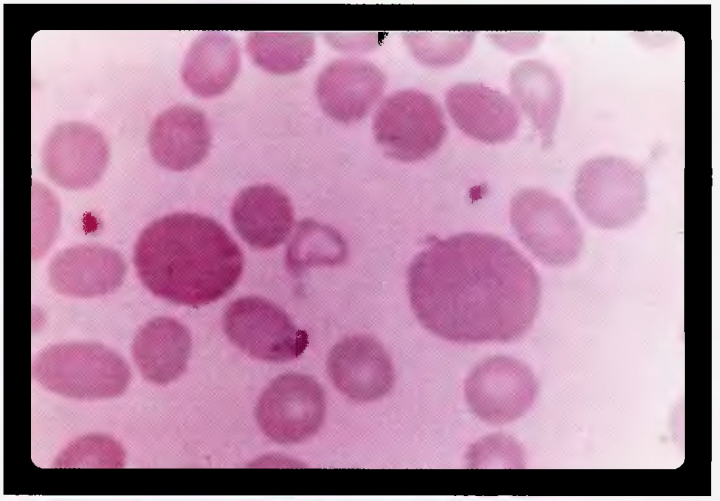

Рис. 49. Макроциты, мегалоциты и дегенеративные формы при гипопластической анемии.

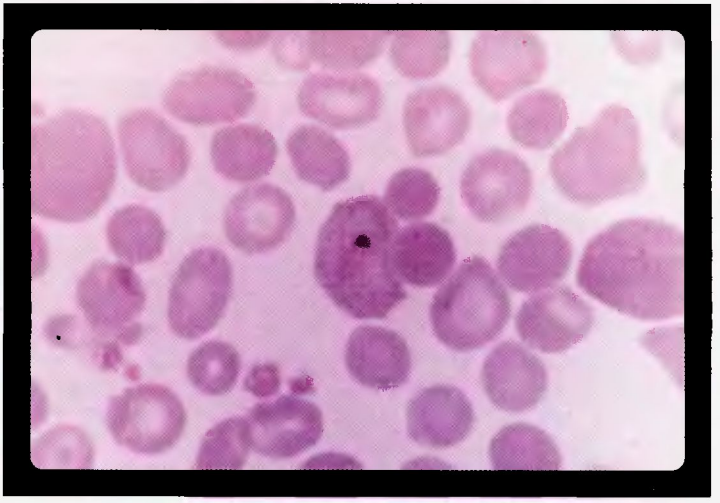

Рис. 50. Мегалоциты при пернициозной анемии. В центральном мегалоците — тельце Жолли, кольцо Кебота, базофильная пунктация.

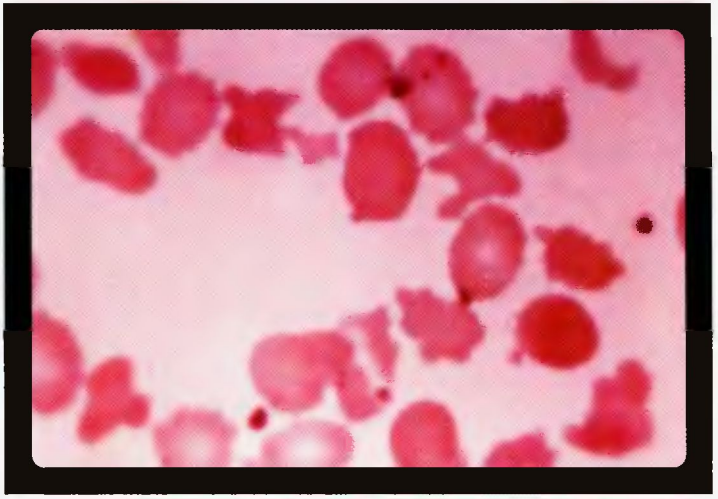

Рис. 51. Шизоциты, эхиноциты и акантоциты.

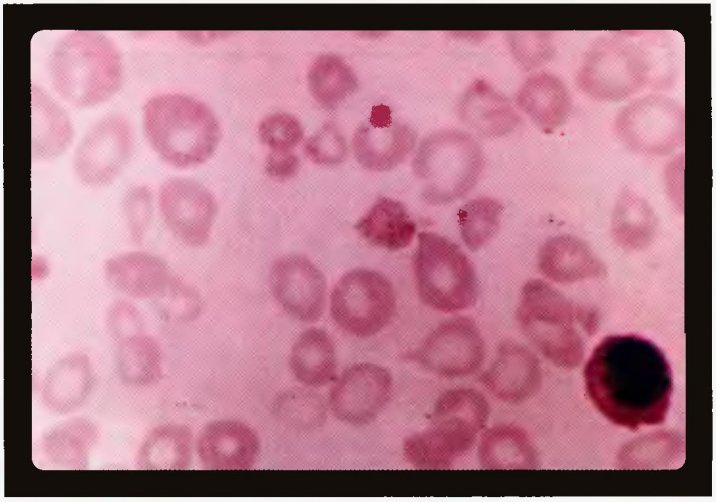

Рис. 52. Анизо-пойкилоцитоз, гипохромия, шизоцитоз, базофильная пунктация при дрепано-талассемии.

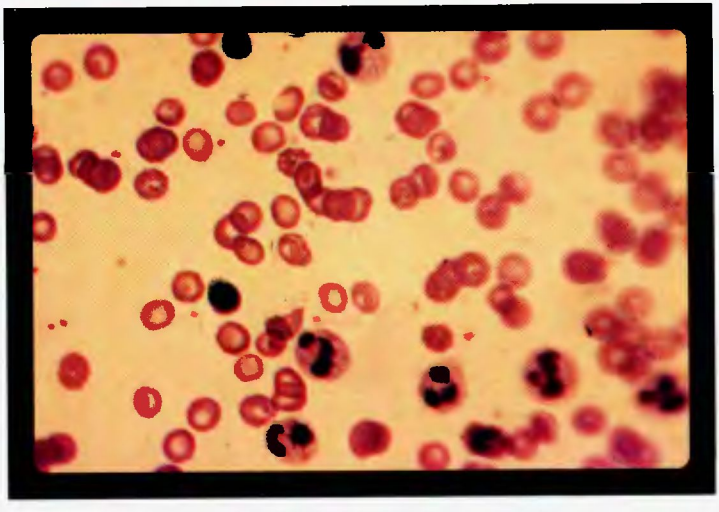

Рис. 53. Эхиноциты в мазках крови.

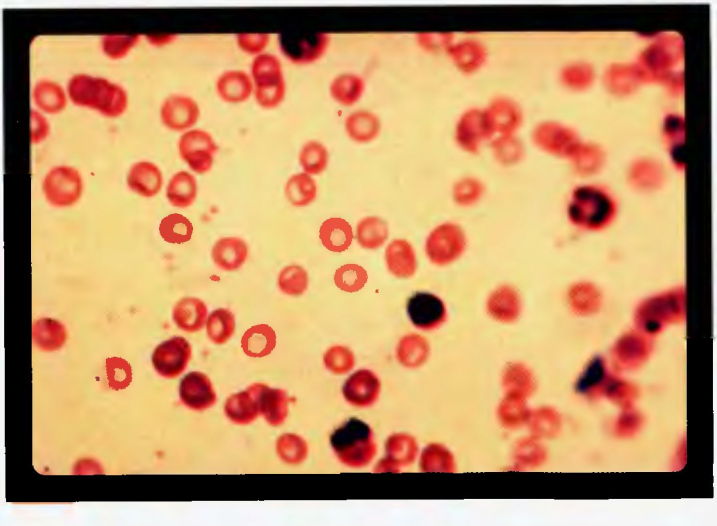

Рис. 54. Стоматоциты (эритроциты в виде "спущенного мяча").

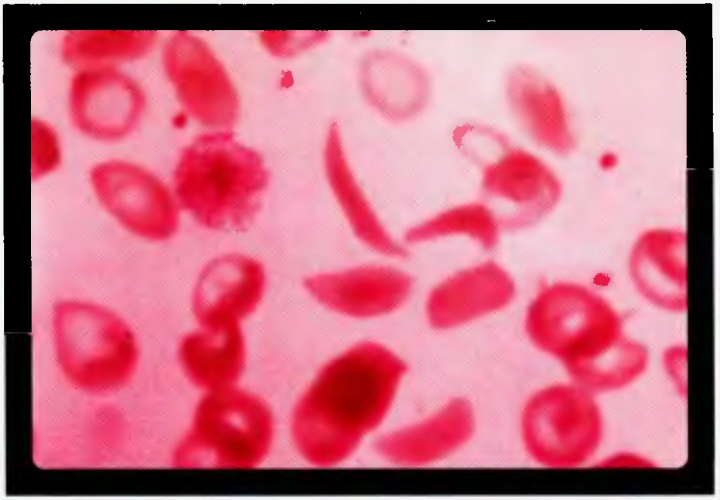

Рис. 55. Серповидные эритроциты.

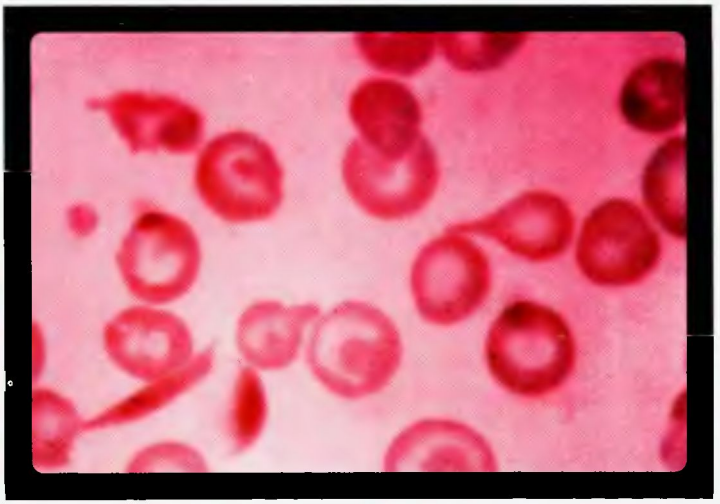

Рис. 56. Дрепаноциты, мишеневидные эритроциты, дакриоцит (дрепано-талассемия).

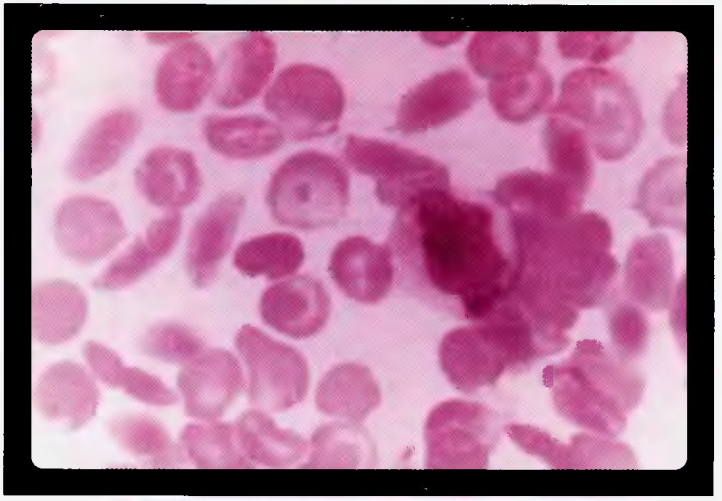

Рис. 57. Серповидноклеточная анемия. Видны гантелевидные и мишеневидные клетки.

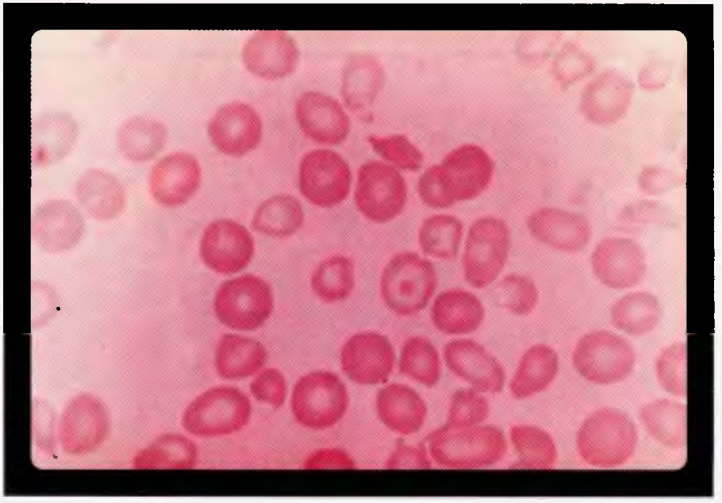

Рис. 58. Талассемия (в центре — кодоцит).

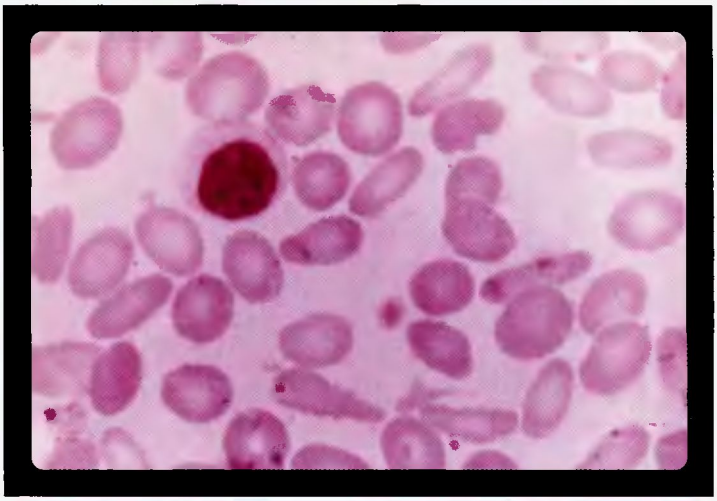

Рис. 59. Овалоциты при гемолитической анемии.

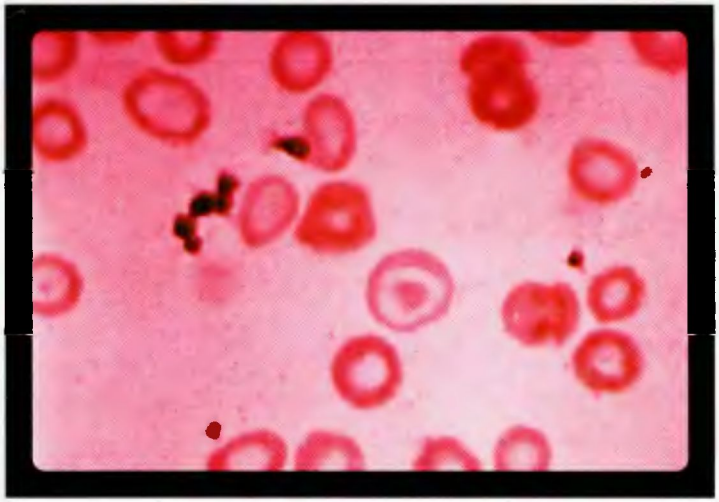

Рис. 60. Гипохромные эритроциты. В центре — кодоцит.

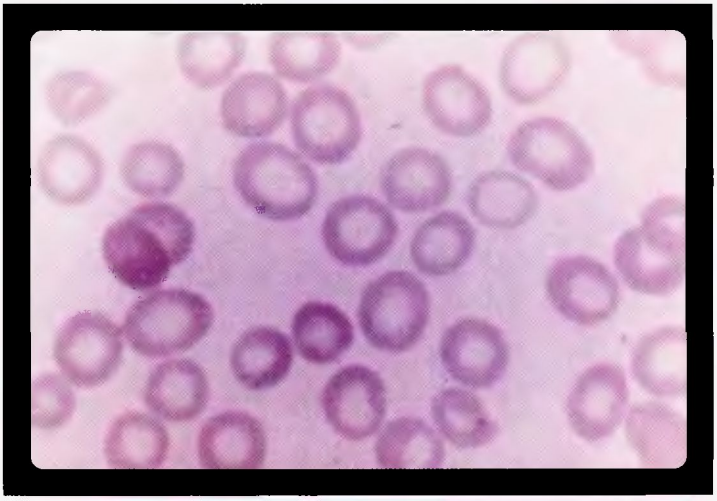

Рис. 61. Гипохромия эритроцитов при ЖДА.

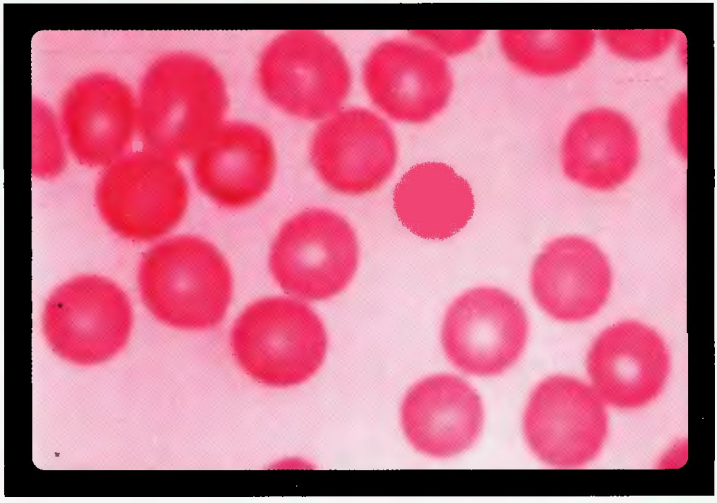

Рис. 62. Гиперхромия эритроцитов.

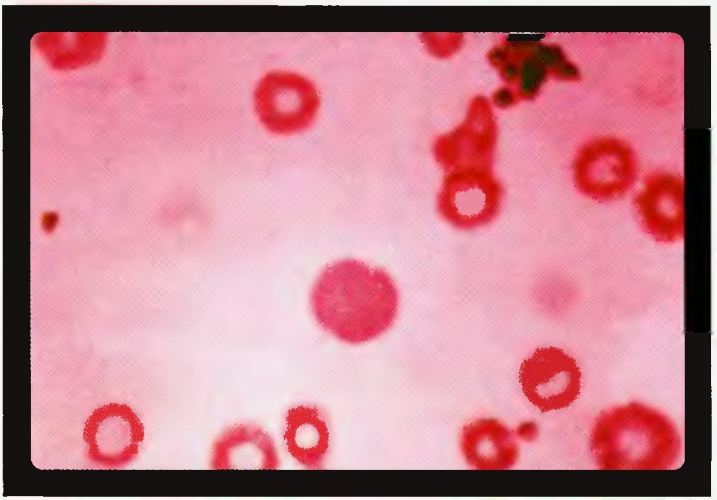

Рис. 63. Полихроматофильный эритроцит.

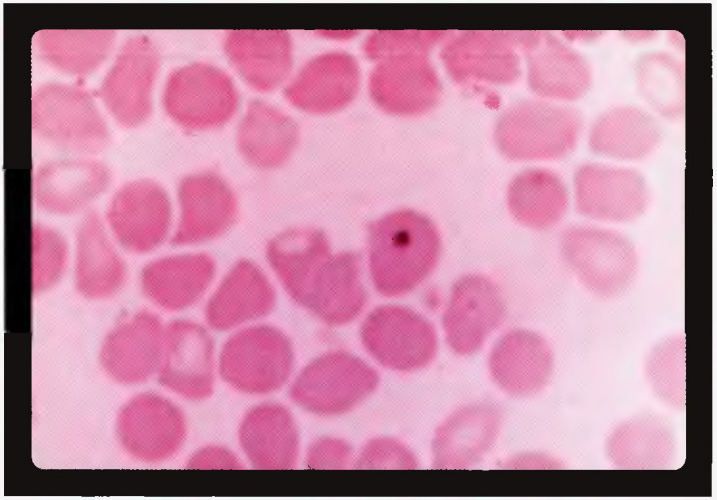

Рис. 64. Тельце Жолли в эритроците.

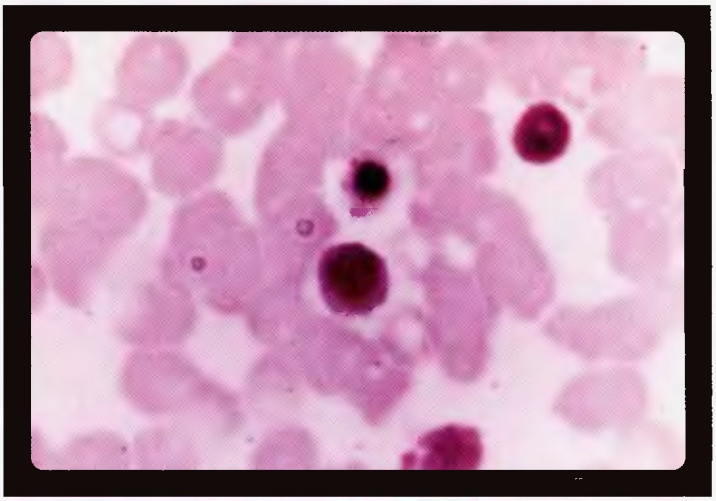

Рис. 65. Тельце Жолли в эритробласте.

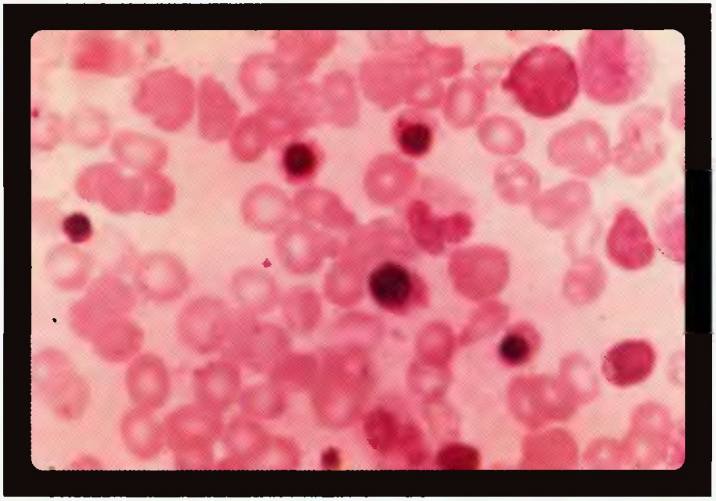

Рис. 66. Тельце Жолли в эритроците и эритробласте.

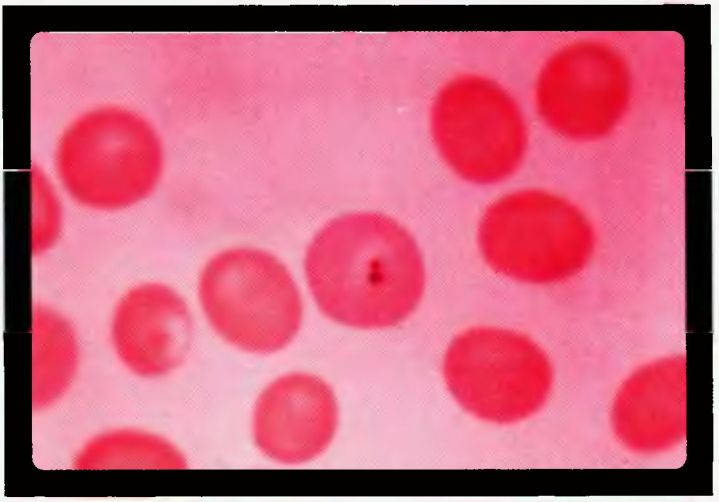

Рис. 67. Тельца Жолли в макроците.

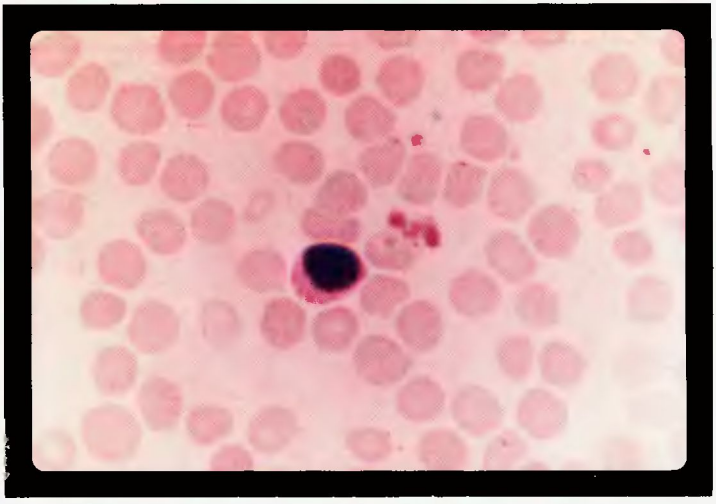

Рис. 68. Кольцо Кебота в эритроците.

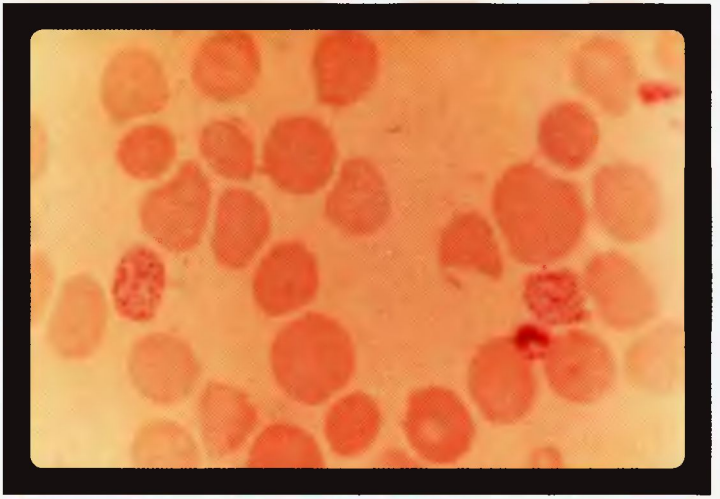

Рис. 69. Базофильная пунктация в эритроците.

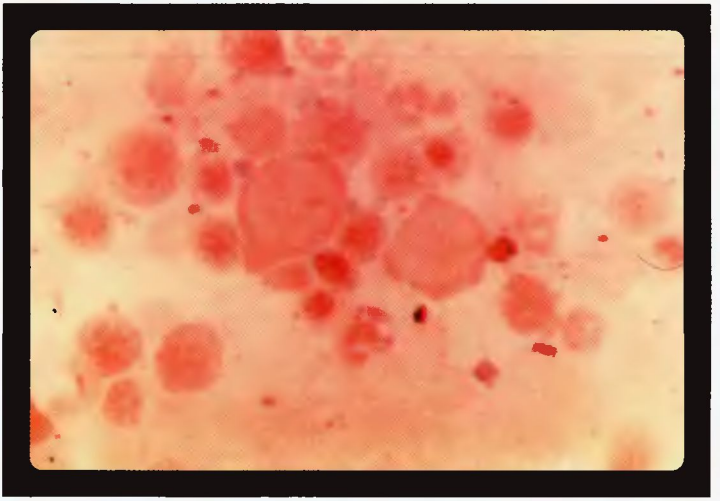

Рис. 70. Сидероциты и сидеробласты при сидеробластной анемии.

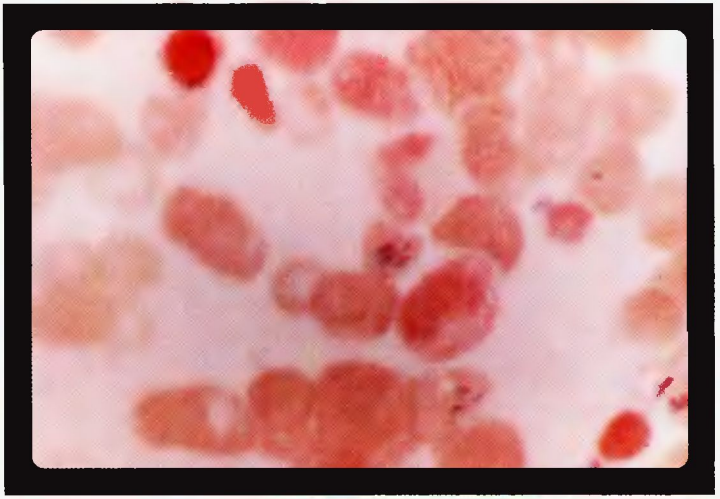

Рис. 71. Сидероциты.



Рис. 72. Группа кольцевых сидеробластов.

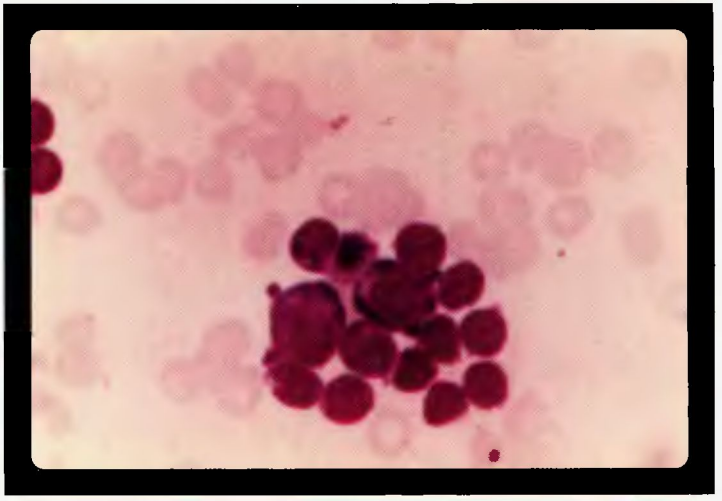

Рис. 73. Морфология ОНЛ.

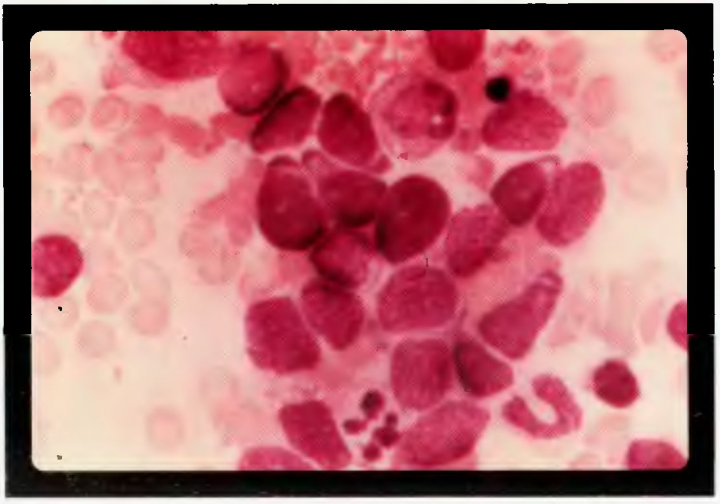

Рис. 74. Морфология ОНЛ.

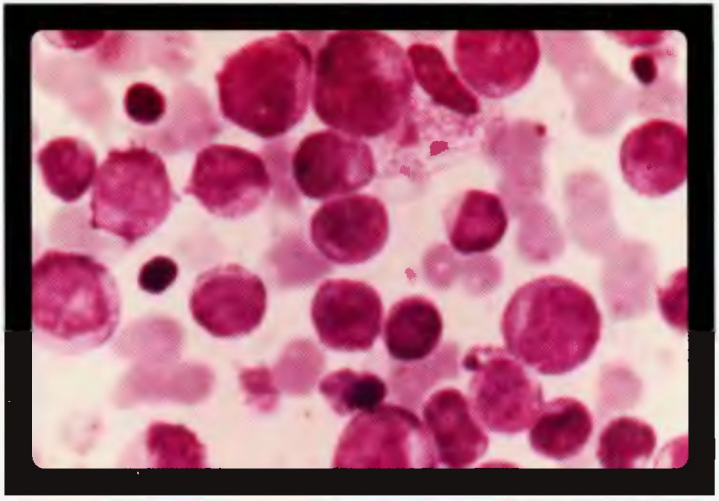

Рис. 75. Морфология ОМЛ.

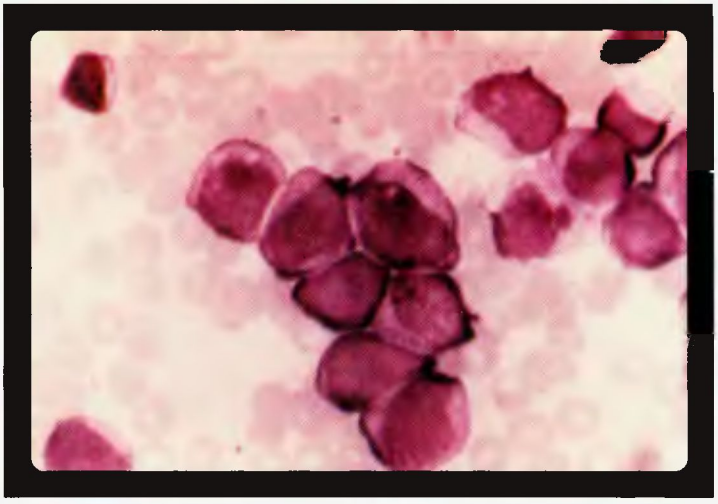

Рис. 76. Морфология ОМЛ (клетки с выраженной зернистостью).

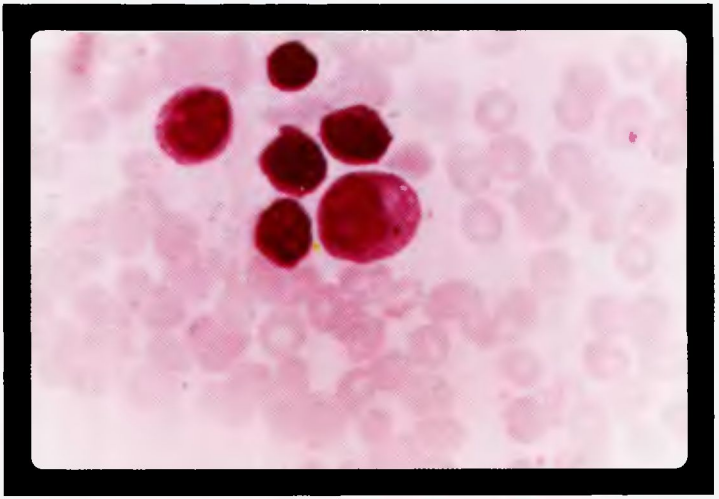

Рис. 77. Палочки Ауэра при ОМЛ.

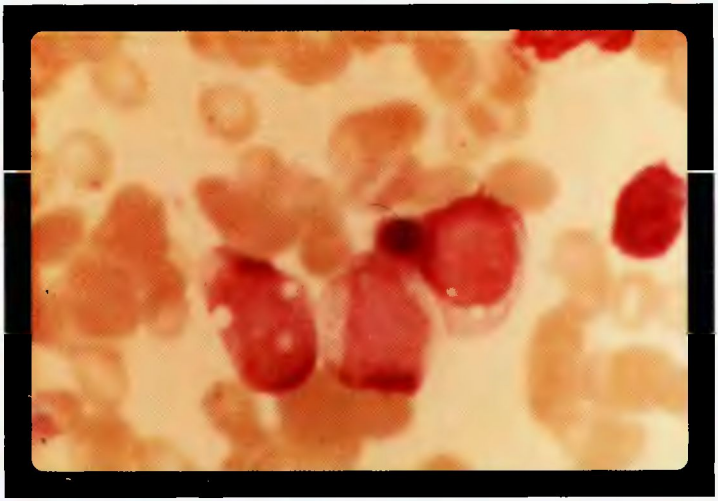

Рис. 78. Морфология ОМЛ. Периферическая кровь. Бластные клетки без зернистости с вакуолизацией цитоплазмы.

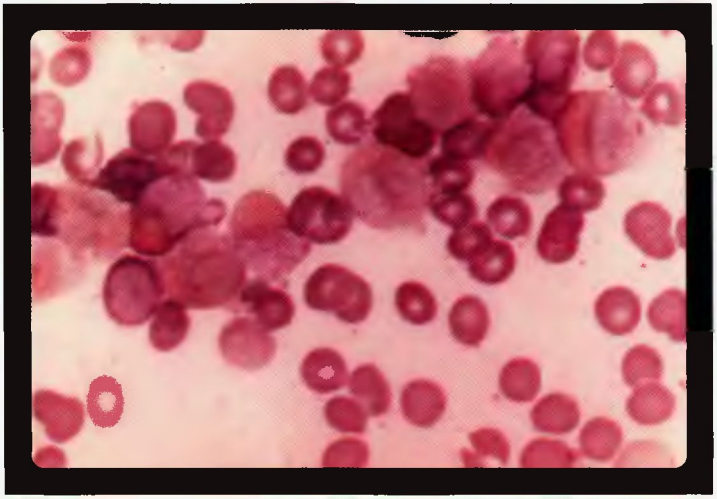

Рис. 79. Миелопероксидаза при ОМЛ.

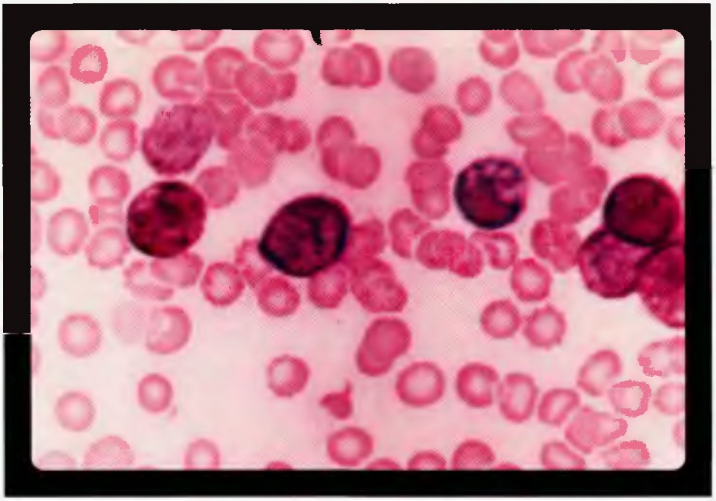

Рис. 80. Липиды при ОМЛ.

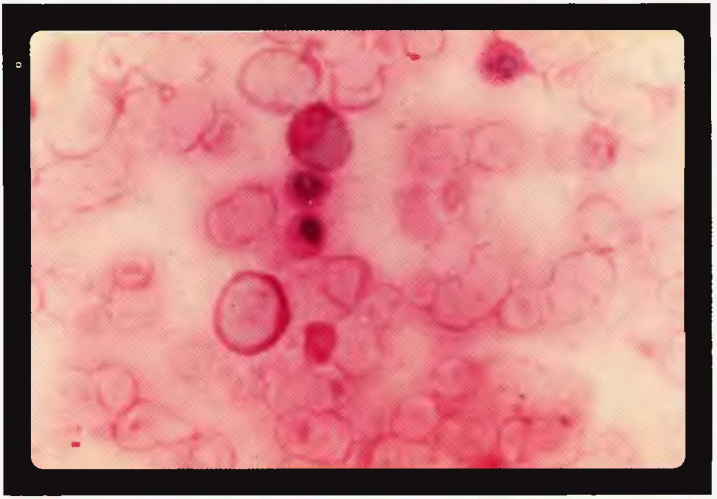

Рис. 81. ШИК-реакция при ОМЛ.

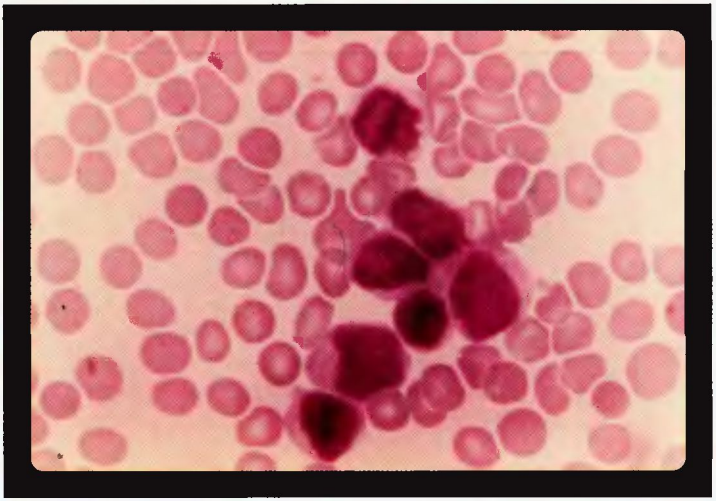

Рис. 82. Морфология ОММнЛ.

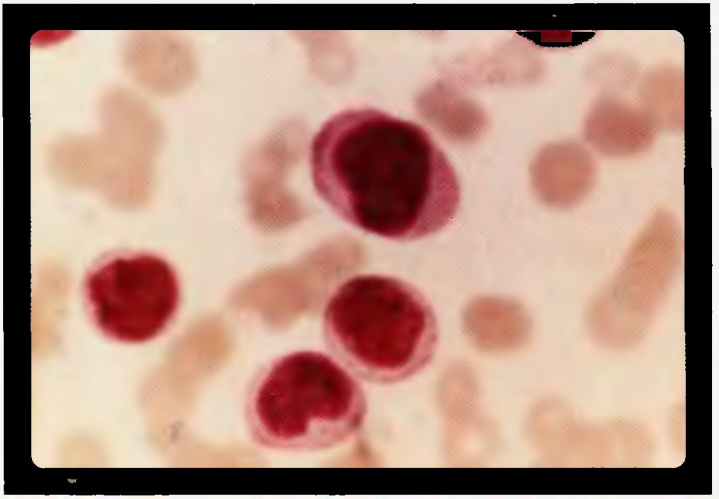

Рис. 83. Морфология ОММнЛ. Периферическая кровь.

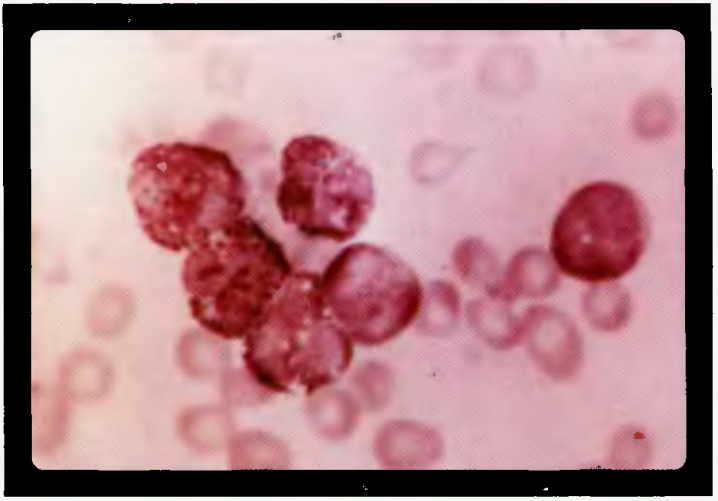

Рис. 84. ОММнЛ. Реакция на липиды с суданом черным В.

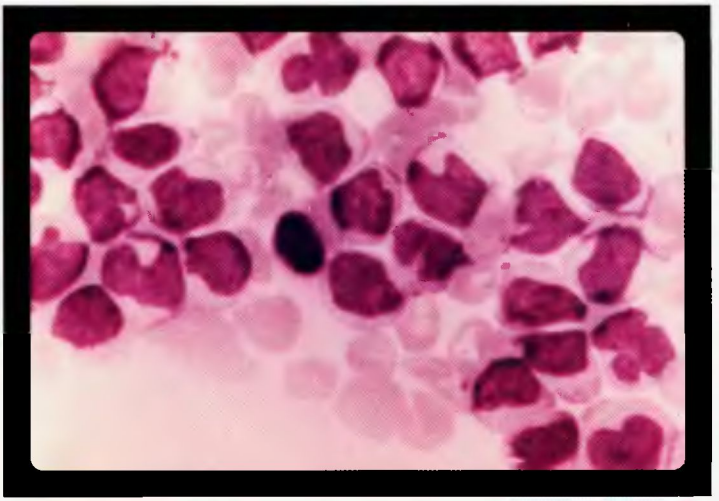

Рис. 85. Морфология ОМнЛ.

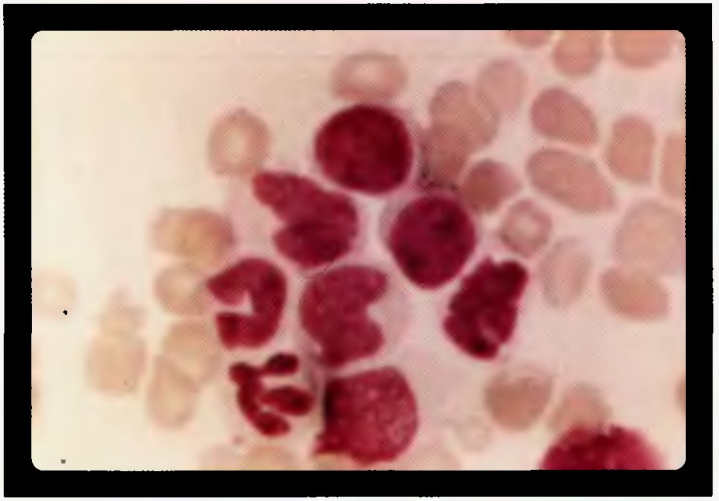

Рис. 86. Морфология ОМнЛ. Периферическая кровь.

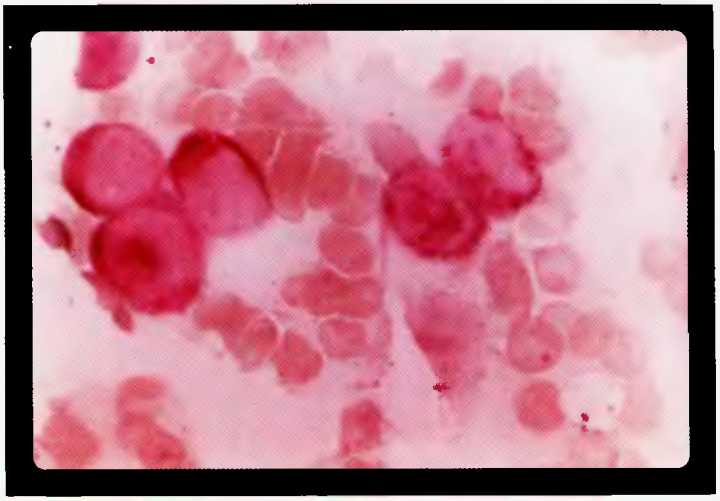

Рис. 87. α-нафтилацетат эстераза при ОМнЛ.

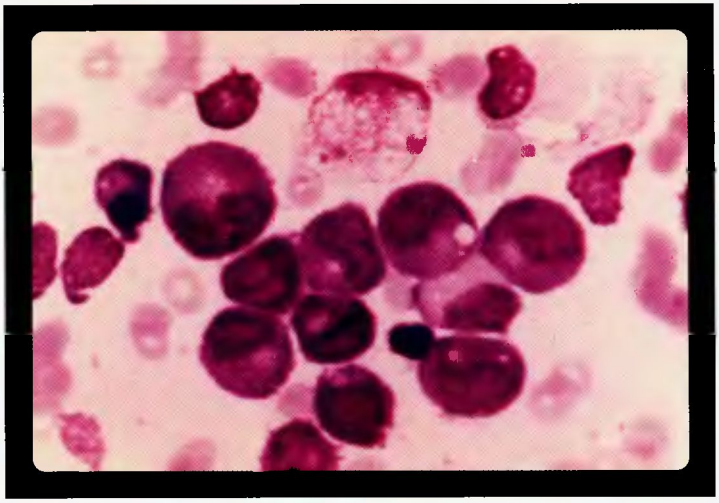

Рис. 88. Морфология ОПрЛ.

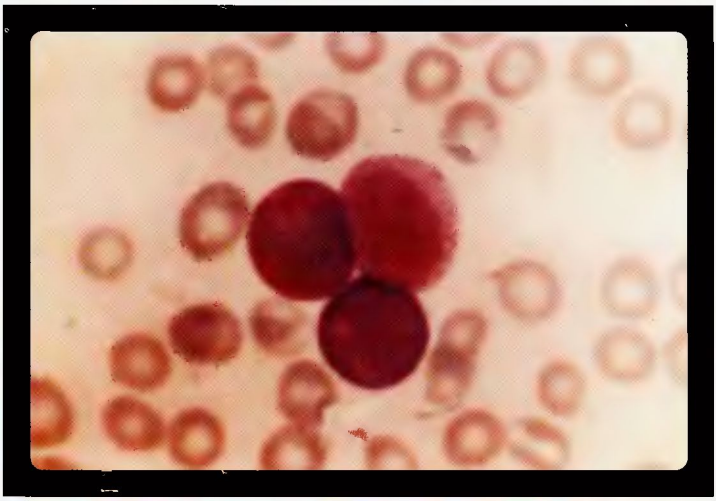

Рис. 89. Морфология ОПрЛ. Периферическая кровь.

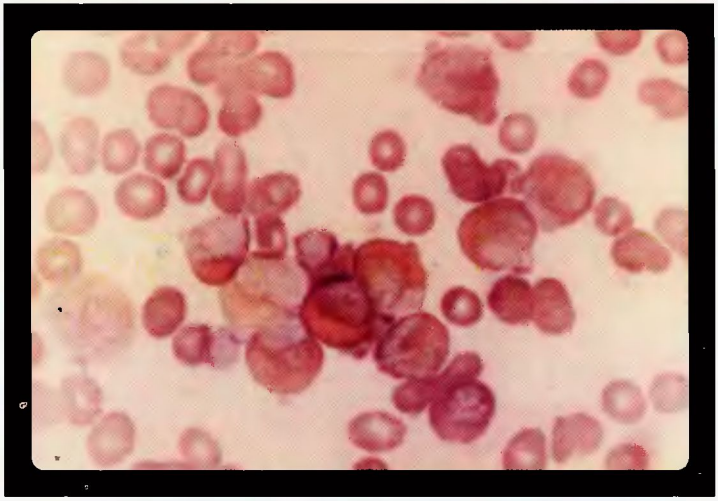

Рис. 90. Миелопероксидаза при ОПрЛ.

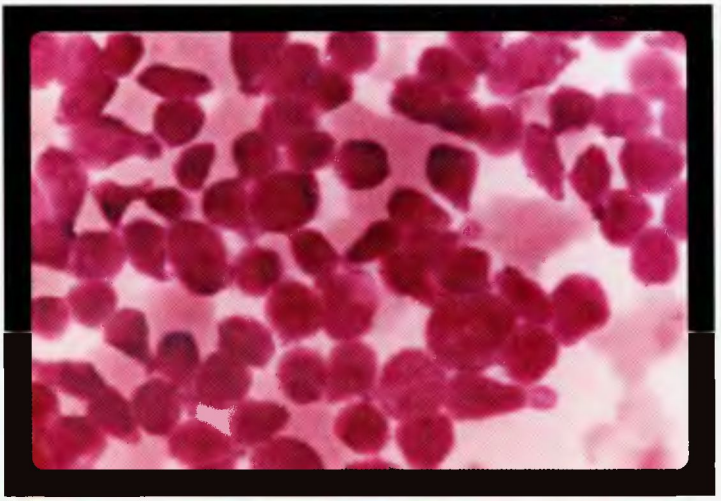

Рис. 91. Морфология ОЛЛ (микроформы).

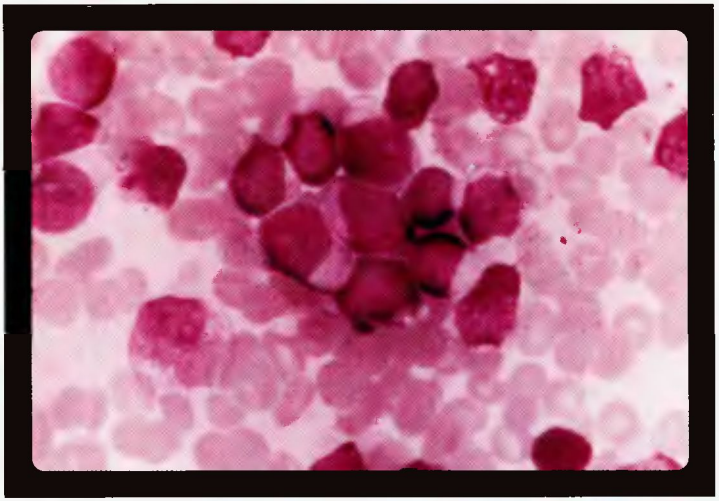

Рис. 92. Морфология ОЛЛ (мезо- и макроформы).

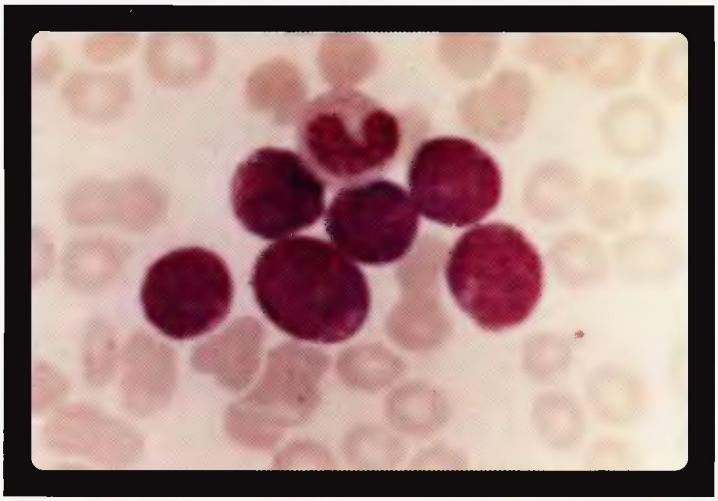

Рис. 93. Морфология ОЛЛ. Костный мозг.

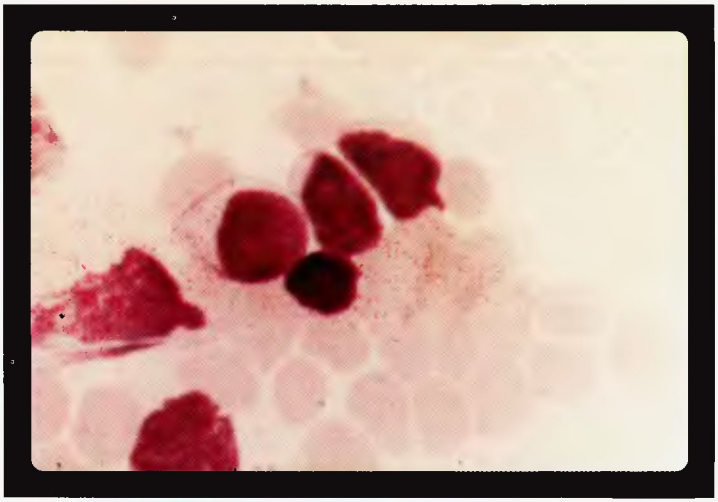

Рис. 94. Морфология ОЛЛ. Периферическая кровь.

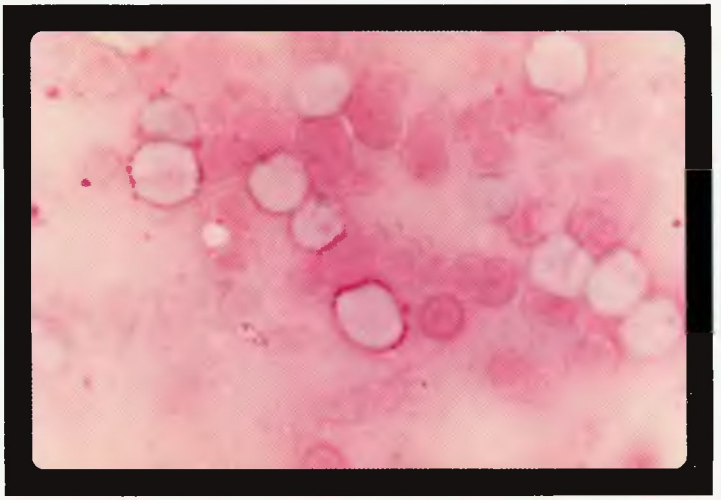

Рис. 95. ШИК-реакция при ОЛЛ.

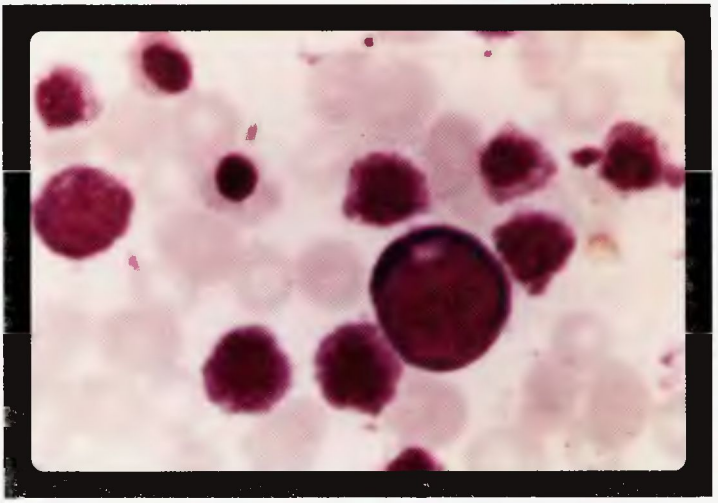

Рис. 96. Морфология острого эритролейкоза. Костный мозг.

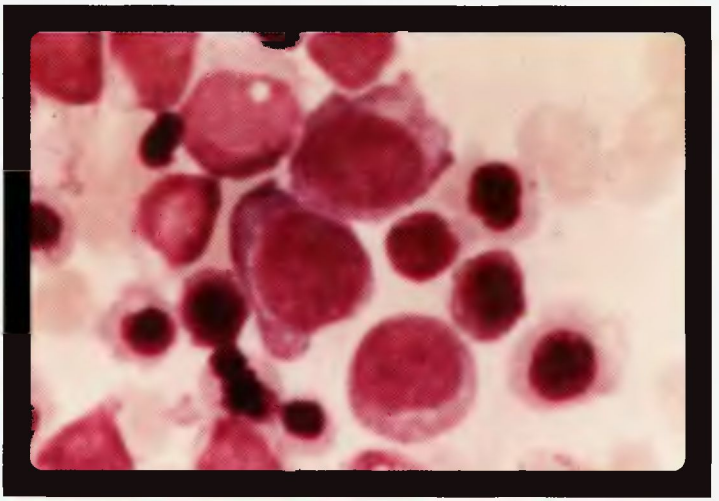

Рис. 97. Морфология острого эритролейкоза. Костный мозг. Патологическая форма эритробластов.

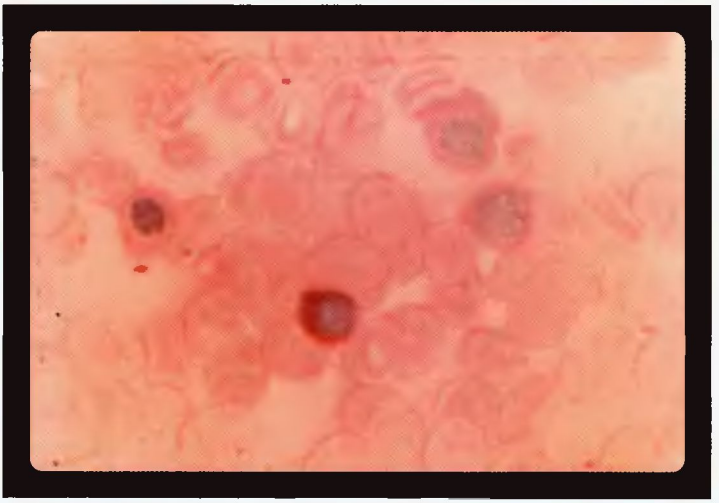

Рис. 98. ШИК-реакция при остром эритролейкозе.

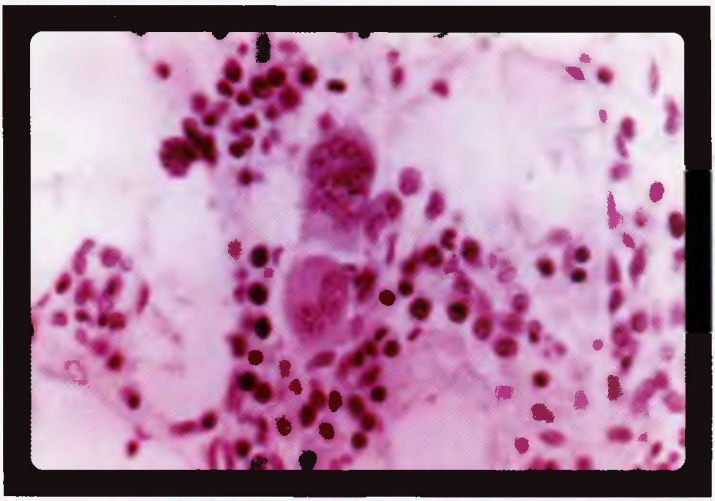

Рис. 99. Морфология острого мегакариобластного лейкоза.

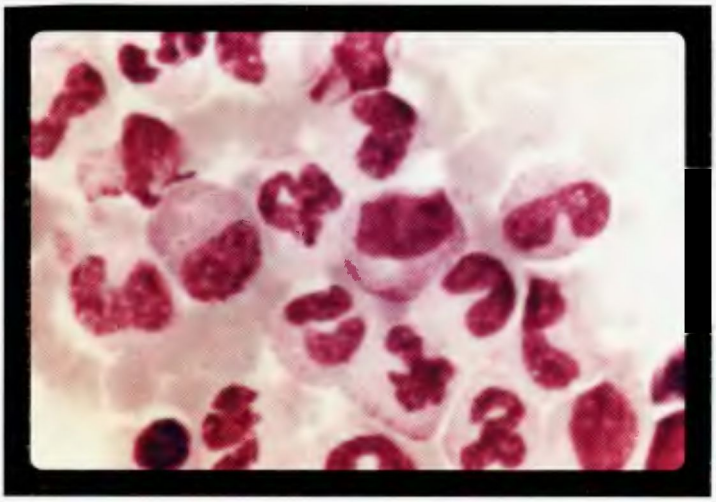

Рис. 100. Морфология ХМЛ. Костный мозг. Начальная стадия заболевания.

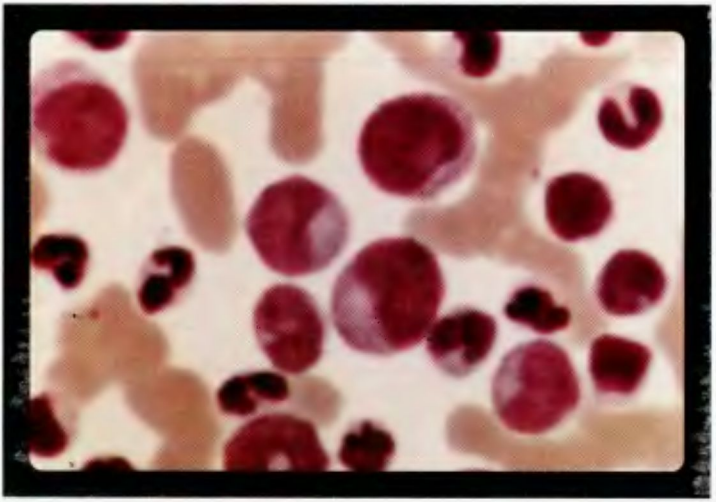

Рис. 101. Морфология ХМЛ. Костный мозг. Развернутая стадия заболевания.

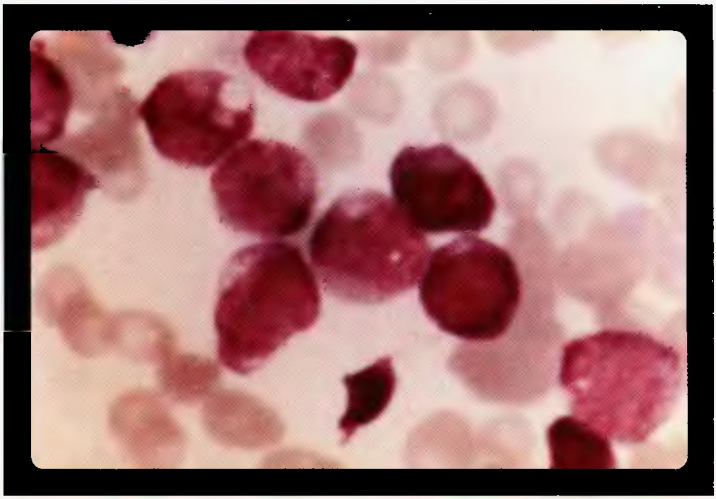

Рис.102. Морфология ХМЛ. Костный мозг. Бластный криз по монобластному типу.

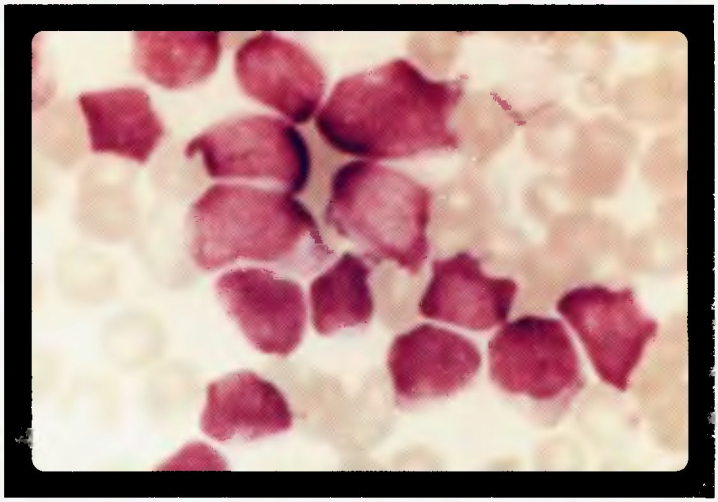

Рис. 103. Морфология ХМЛ. Костный мозг. Бластный криз по монобластному типу.

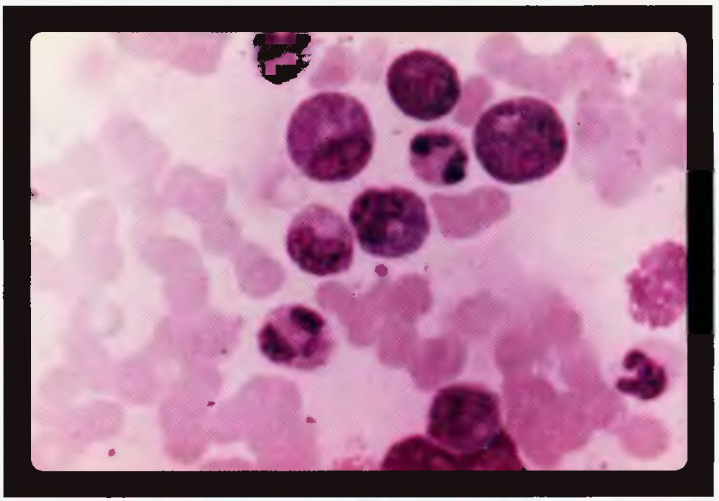

Рис. 104. Морфология ХМЛ. Периферическая кровь. Бластный криз.

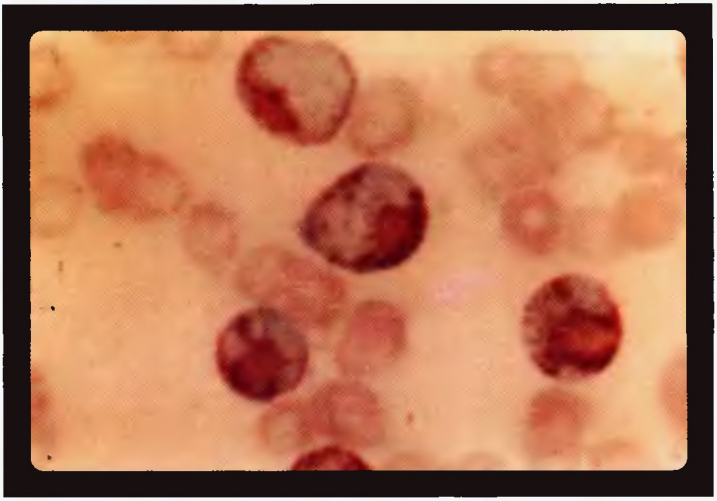

Рис. 105. Миелопероксидаза при ХМЛ.

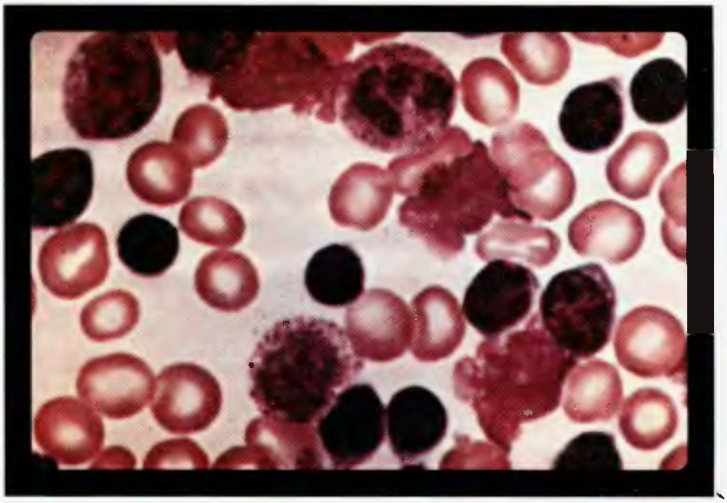

Рис. 106. Морфология ХЛЛ. Периферическая кровь.

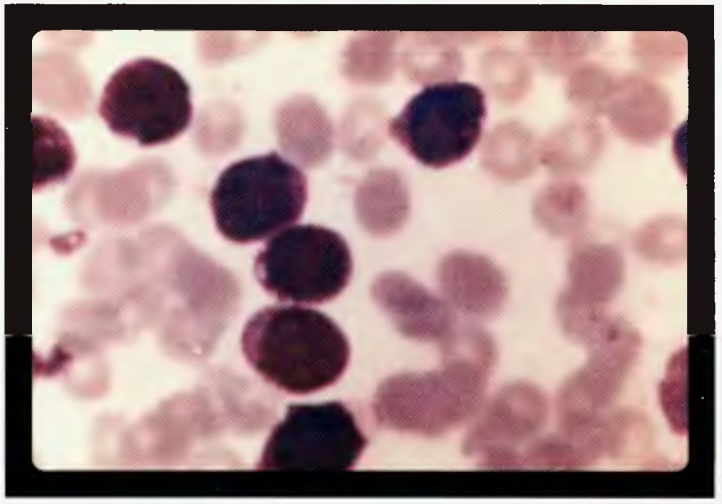

Рис. 107. Морфология ХЛЛ. Костный мозг.



Рис. 108. ШИК-реакция при ХЛЛ.



Рис. 109. Кислая фосфатаза при ХЛЛ.

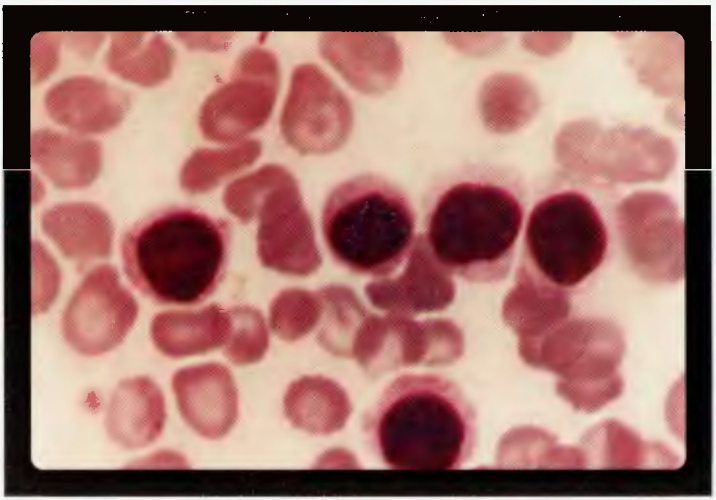

Рис. 110. Морфология ВКЛ. Костный мозг.

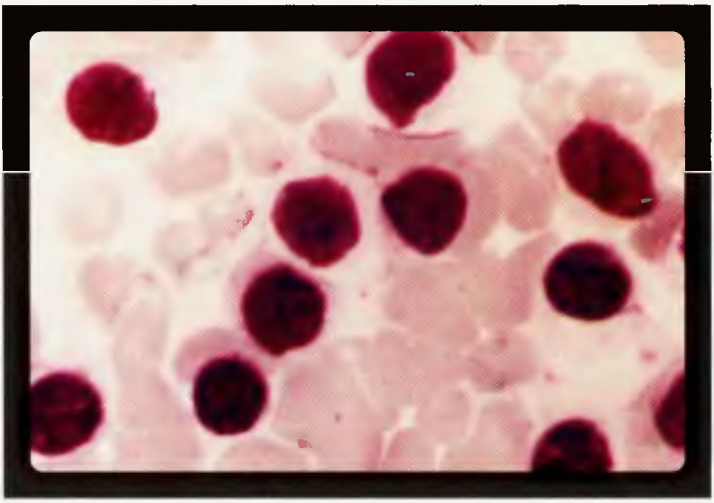

Рис. 111. Морфология ВКЛ. Костный мозг.

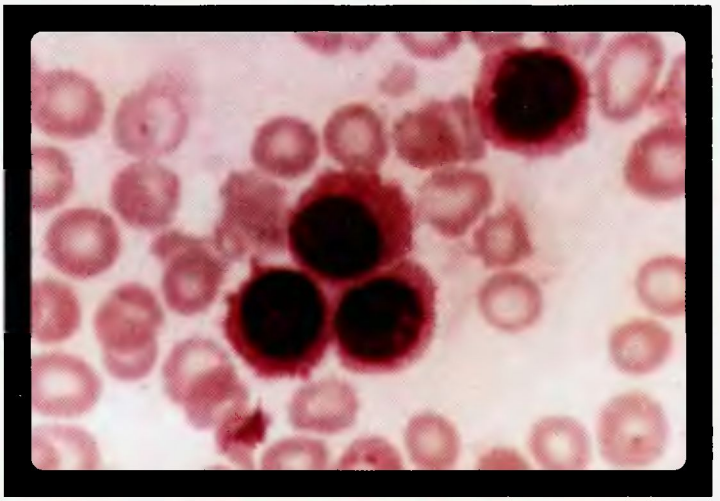

Рис. 112. Морфология ВКЛ. Периферическая кровь.

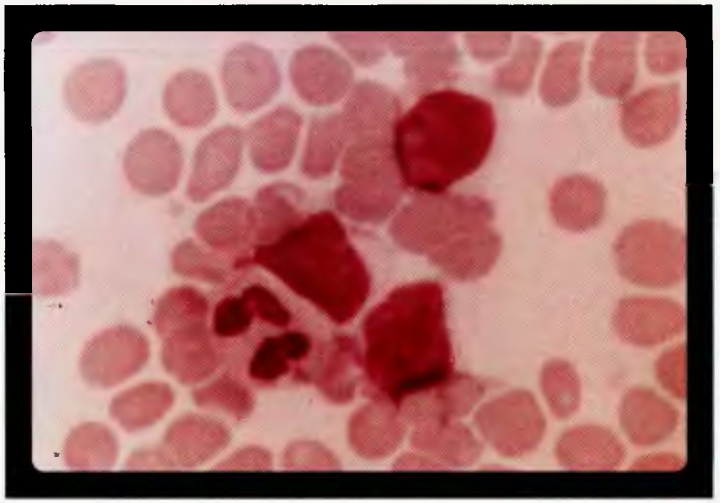

Рис. 113. Морфология ВКЛ. Периферическая кровь.

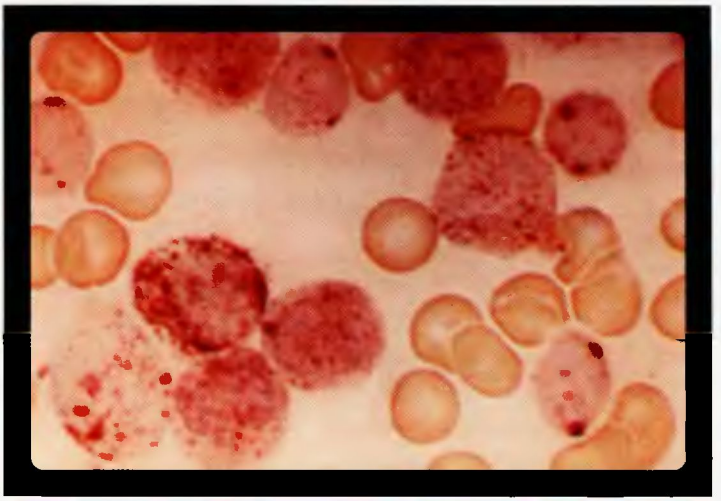

Рис. 114. Кислая фосфатаза, резистентная к тартаровой кислоте при ВКЛ.

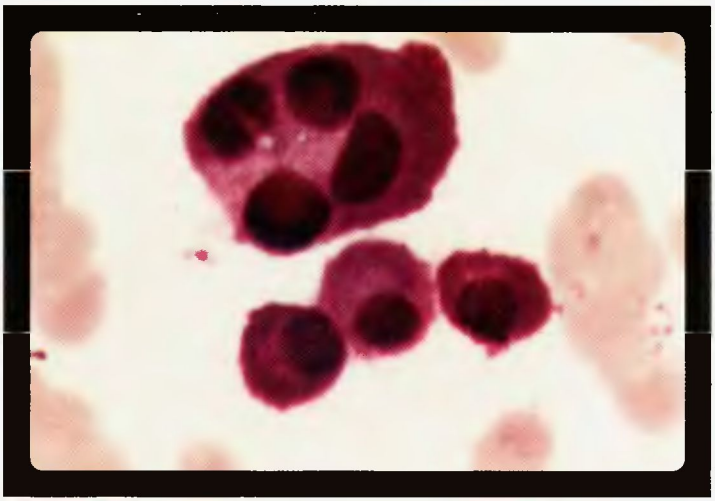

Рис. 115. Миеломная болезнь. Морфология. Костный мозг.

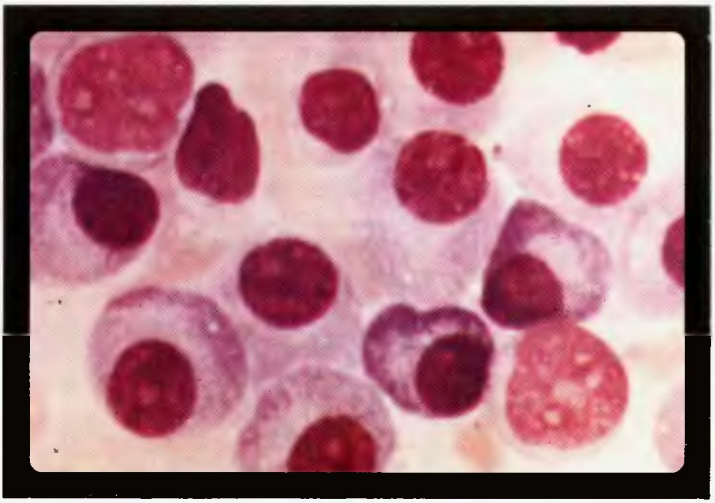

Рис. 116. Миеломная болезнь. Морфология. Костный мозг.

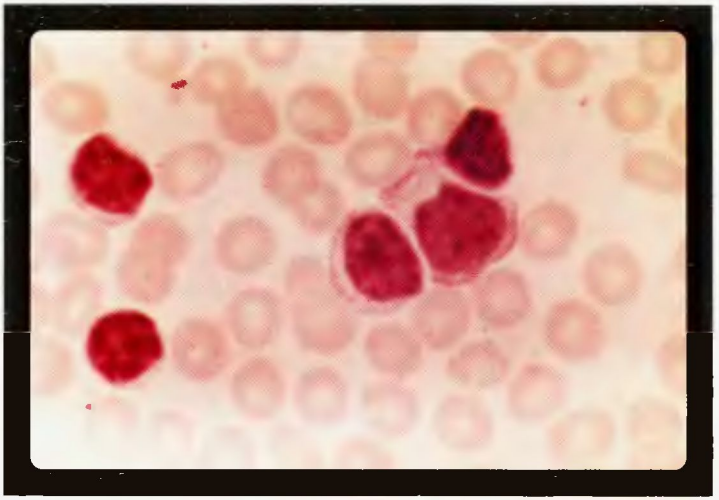

Рис. 117. Атипичные мононуклеары при инфекционном мононуклеозе. Периферическая кровь.

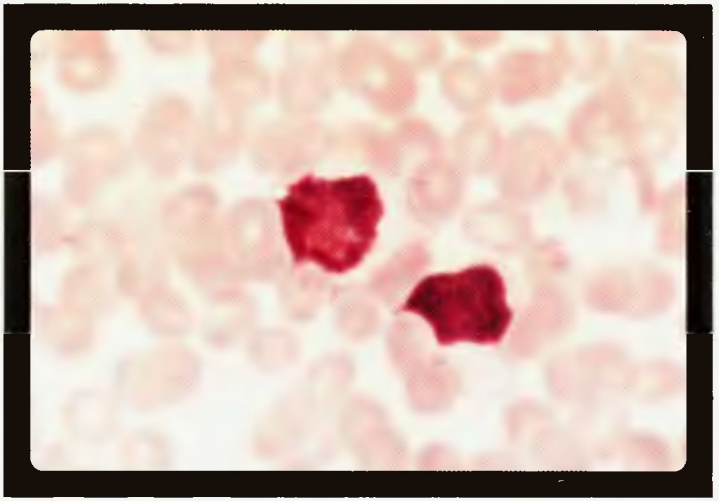

Рис. 118. Морфология инфекционного мононуклеоза. Периферическая кровь.

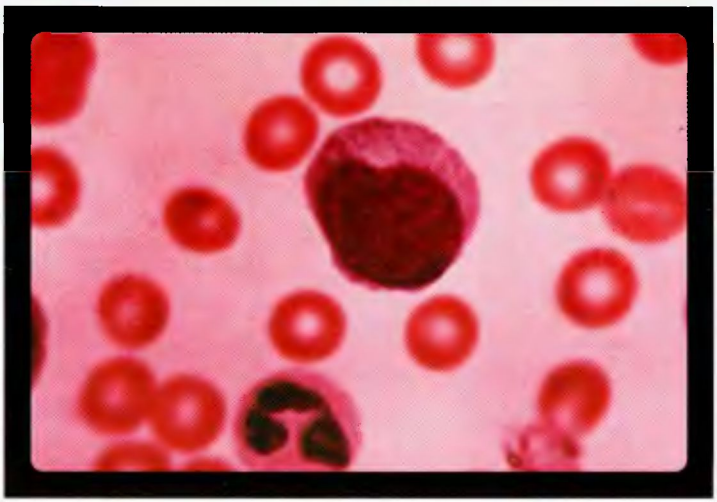

Рис. 119. Атипичный мононуклеар.

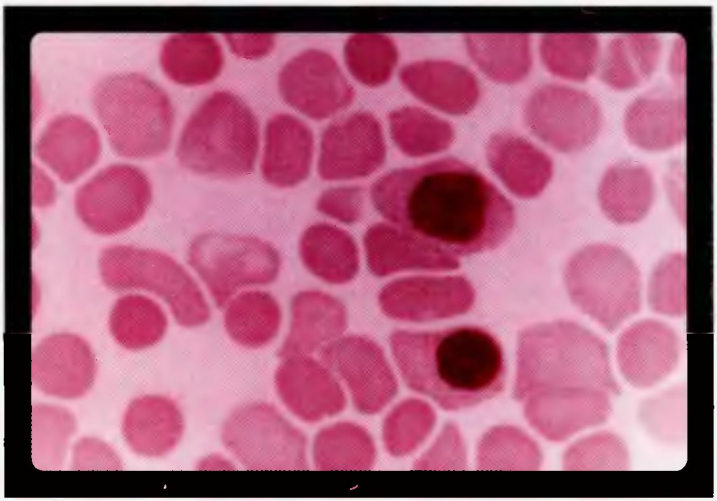

Рис. 120. Мегалобласты.

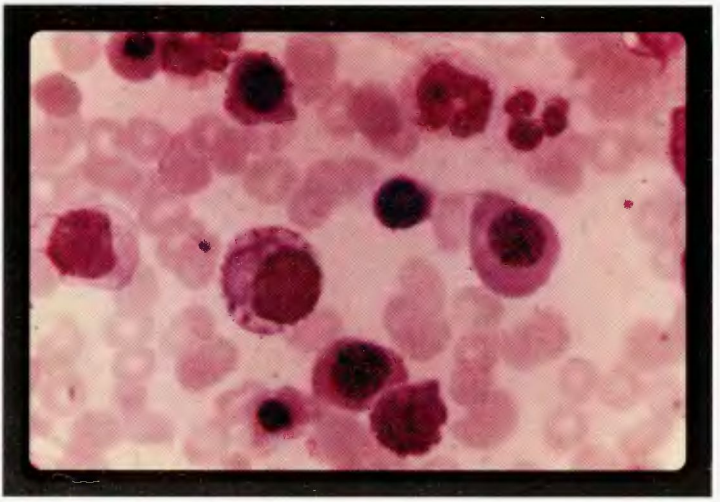

Рис. 121. Признаки дизэритропоэза.

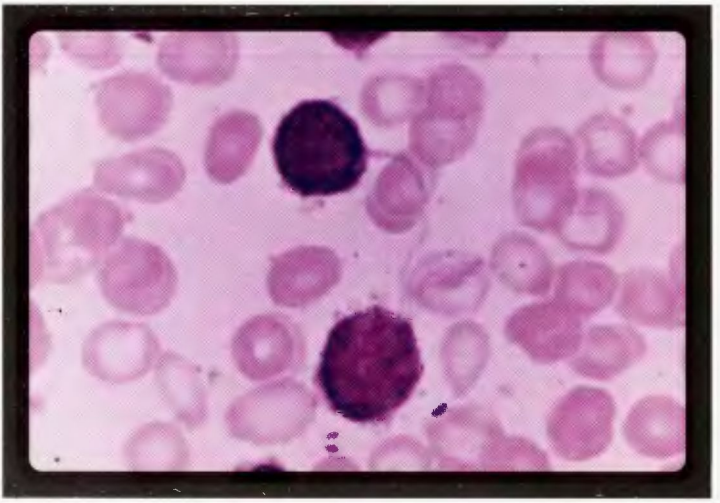

Рис. 122. Цитоплазматический мостик между двумя базофильными эритробластами.

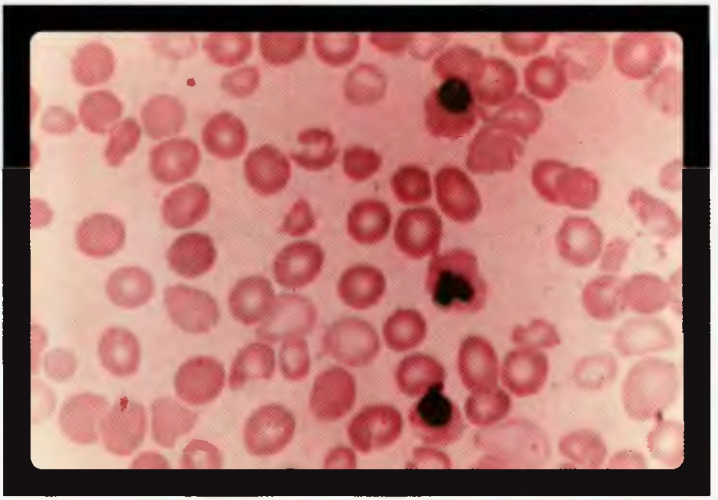

Рис. 123. Многоядерный оксифильный эритробласт.

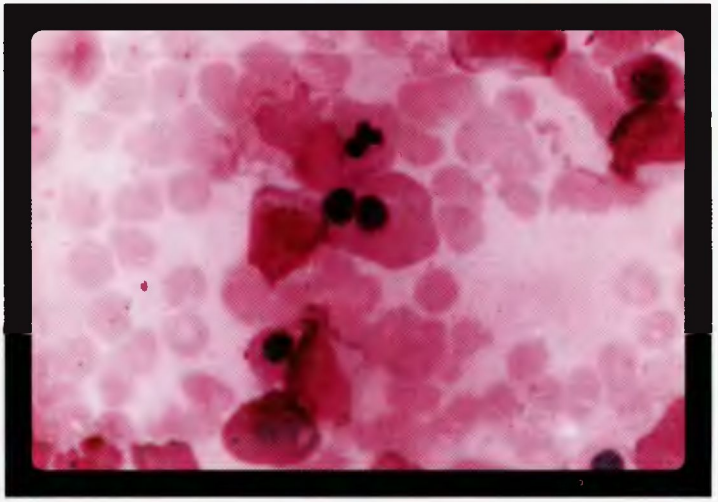

Рис. 124. Многоядерные эритробласты.

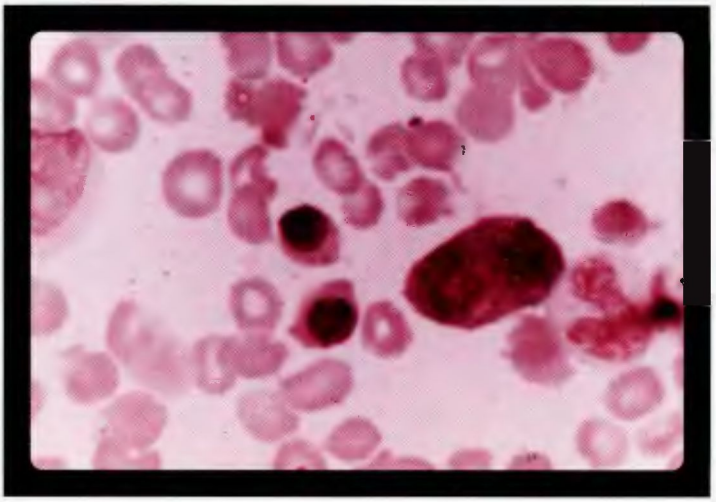

Рис. 125. Двуядерный эритробласт.

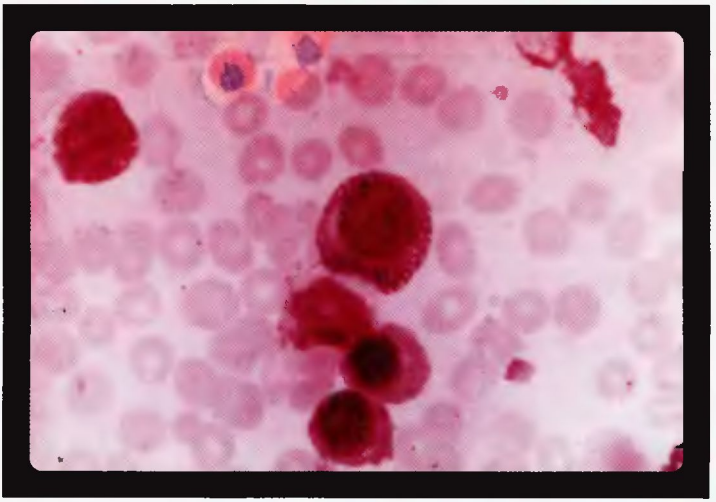

Рис. 126. Вакуолизация проэритробласта.

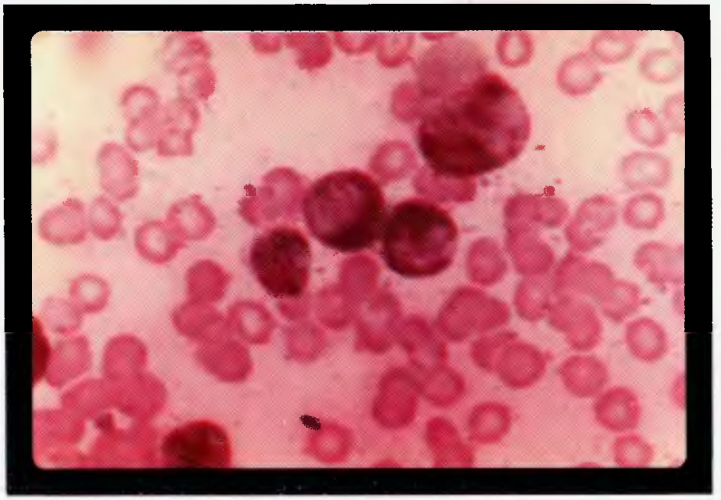

Рис. 127. Липиды в клетках миелоидного ряда.

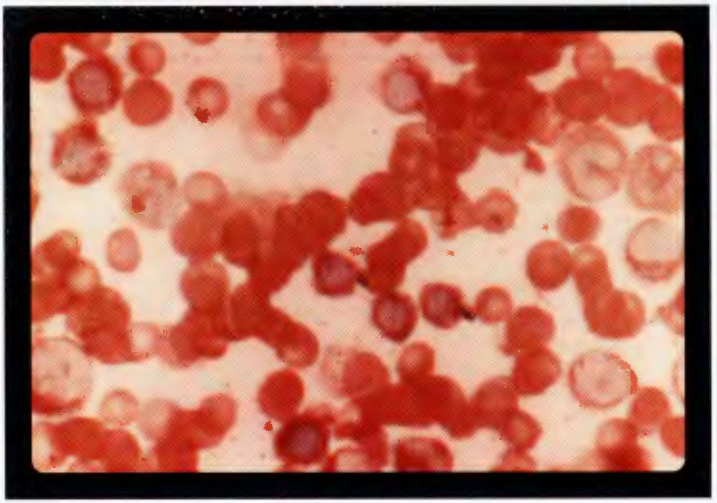

Рис. 128. Липиды в нормобластах.

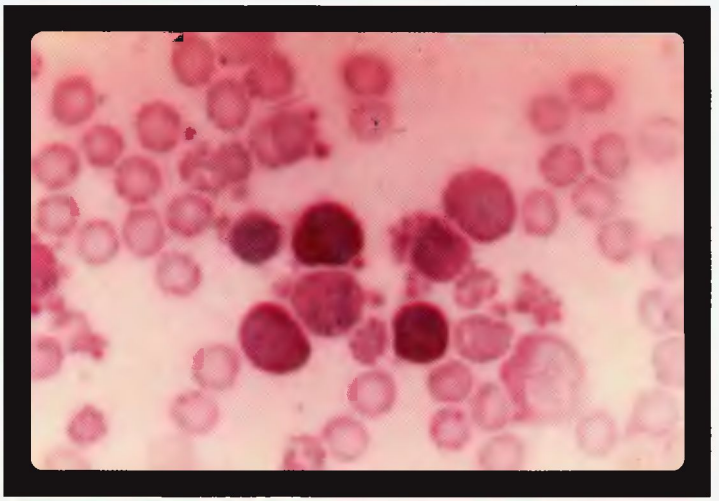

Рис. 129. ШИК-реакция в миелоидных клетках и в тромбоцитах.

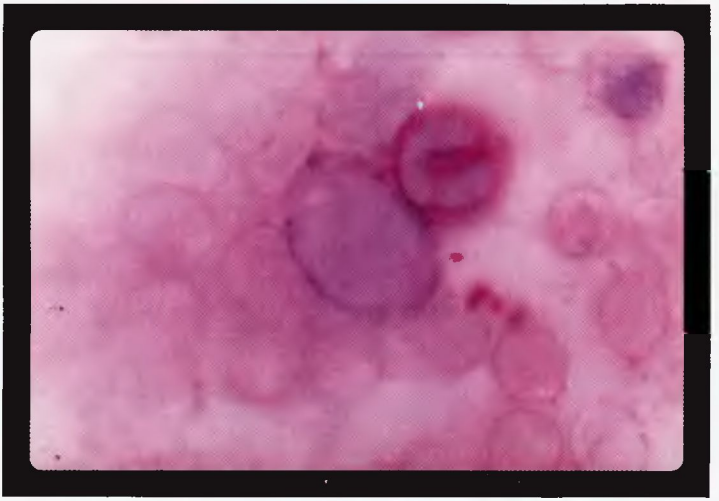

Рис. 130. ШИК-реакция в эритроидных клетках.

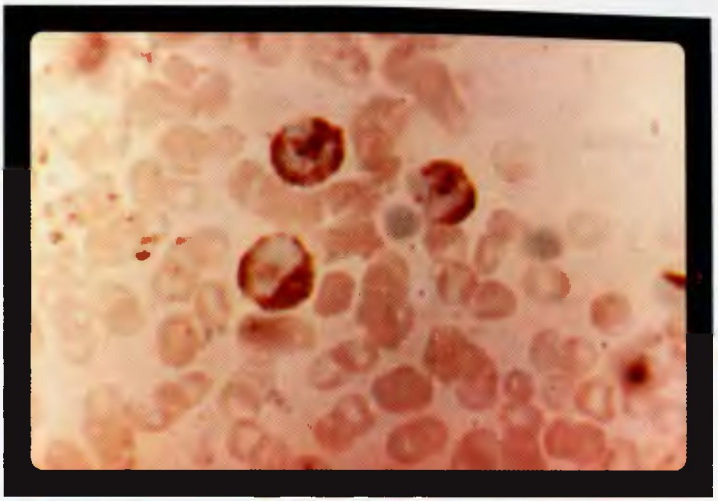

Рис. 131. Миелопероксидаза в клетках миелоидного ряда положительна. В лимфоците и эритроидных клетках — реакция отрицательная.

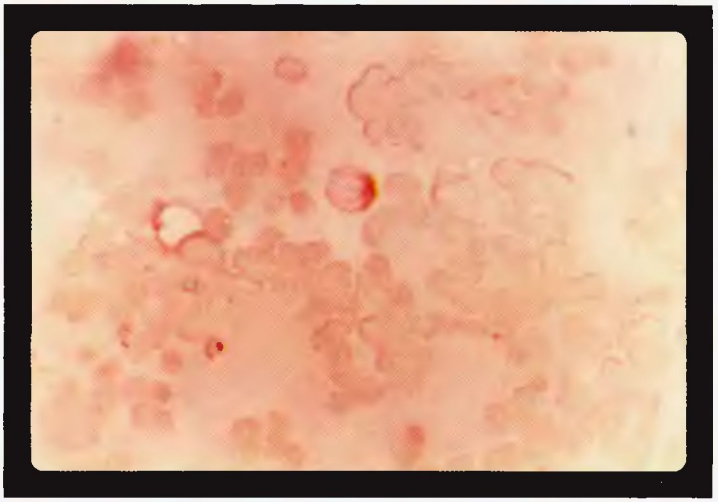

Рис. 132. Кислая фосфатаза в лимфоцитах.

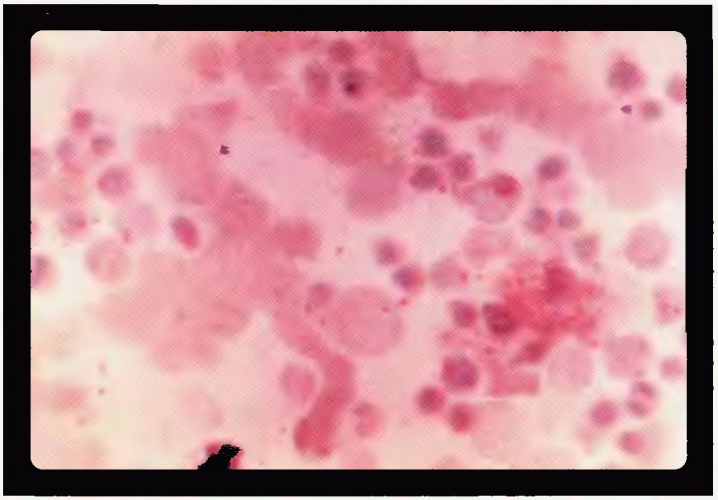

Рис. 133. Кислая фосфатаза в макрофаге и в клетках эритроидного ряда.

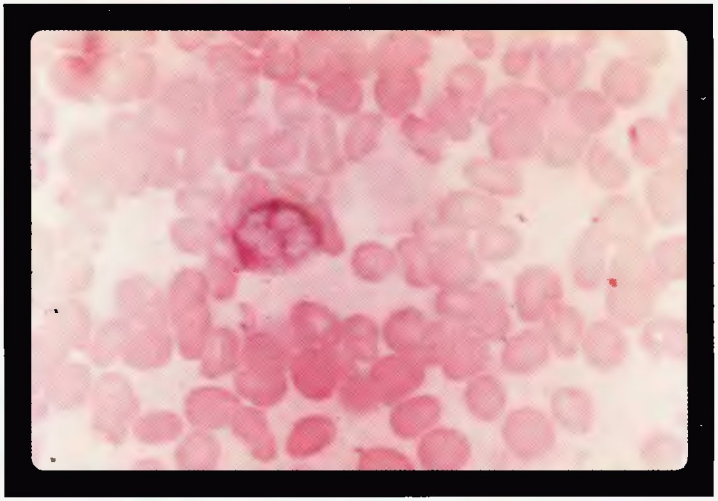

Рис. 134. Щелочная фосфатаза в сегментоядерном гранулоците.